

# 상악전치부임플란트에서의 즉시식립 후 심미수복증례

복음치과의원  
이 희 경

## ABSTRACT

### Case Report; Esthetic Restorations for Immediate Implantation and Delayed loading on Maxillary Anterior Region

Bok-Eum dental clinic  
Hee-Kyong Lee DDS

Successful osseo-integration of dental implants that Dr. Bronemak reported in 1965 had been ground-breaking research in the restorative dentistry for the missing dentition. Clinical application of dental implants in the restorative dentistry has begun with the role of retention and support for the complete denture, beyond the functional recovery in partially missing area, and succeeds in the cosmetic recovery for anterior missing area.

Recently, immediate implantation and loading after the extraction have been preferred by many excellent clinicians especially on maxillary anterior missing area, because they want to prevent from the absorption of residual alveolar bone. But it is hard to decide immediate loading for common clinicians also, because it is difficult for them to convict proper osseo-integration. In this article, immediate implantation and delayed loading case on maxillary anterior region have been introduced and predictable prosthetic procedure for the esthetic result has suggested.

Key words : esthetic restoration, immediate implantation, delayed loading, sub-gingival contour, running room, proximal contact, provisional restoration

Corresponding Author

이희경

서울특별시 강남구 강남대로84길 8 복음치과의원

E-mail : dds25@icloud.com

## I. Basic Data and emergency treatment

환자는 2016년 4월 내원당시 38세의 남자 환자로 운동 중 외상으로 상악 좌우 중절치의 파절을 주소로

내원 하였고 타원에서 상악우측 중절치의 임시고정술을 시행한 상태에서 내원하였으나 표준방사선 소견상 치근부1/3이 파절이 확인되어(그림1-a,1-b) 당일 치관부 파절부위를 제거(1-c) 하고 오피니백과 인공치를 이용한 임시수복을 하였다(그림1-d).

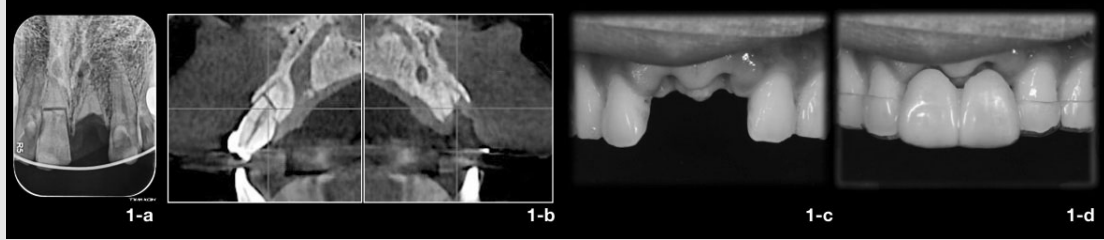


그림 1. 초진시의 표준방사선 사진 (1-a)과 초진시의 CT (1-b) 11의 치관부 파절편 발치 후의 구내사진 (1-c) 옴니벡과 인공치를 이용한 임시수복(1-d)

## II. Immediate Implantation

전치부 임플란트의 심미적 수복을 위해서 임상적으로 노력해야할 중요한 두가지는

1. 자연스러운 치경부의 위치를 확보하고
2. 자연스러운 Interdental papilla를 확보하는 것 이라고 할 수 있다

그러나 발치후의 잔존치조제는 점막이 얇아지고 대부분의 경우 수직적 그리고 수평적 골흡수의 변화를 보이게 된다.. 특히 상악 전치부의 경우에는 잔존치조제에서의 이런 변화는 향후 임플란트 수복의 심미성 결여로 연결되므로 이에 대응하는 방법으로 발치 후 즉시 식립이 제안되게 되었다.

또한 Salama (그림 2)등에 따르면 자연치와 자연치 사이의 거리가 1.0mm일 때 치조정에서

proximal contact 까지 거리가 5mm 이면 black triangle이 소실된다고 하였고 자연치와 임플란트는 1.5mm / 4.5mm 임플란트와 임플란트는 3.0mm / 3.5mm 라고 하였다. 이러한 근거로 본 증례를 살펴볼 때 치조골의 소실 방지와 그에 따른 interdental papilla의 위치 변화의 최소화를 위해서 발치 후 즉시 식립(immediate implantation)을 하기로 결정하였다. 단 incisive canal의 전위술 후 임플란트를 식립해야 할 때의 초기고정의 불리함과 순촉치조제의 흡수에 대비한 골이식을 고려해서 delayed loading을 선택하였다(그림 3).

## III. Subgingival contouring by provisional restorations

술 후 4개월에 2차 수술을 시행하고 통상적인 방법으로 fixture level의 인상을 채득한 다음 (그림 4-

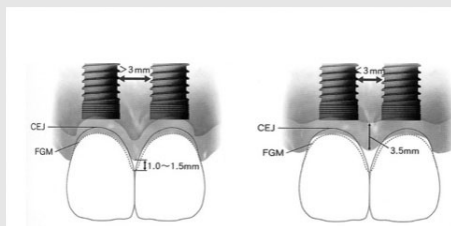


그림 2. Updated data from Salama, H., Salama, M.A., Garber, D.A., and Adar, P. (1998). The Interproximal Height of Bone: A Guidepost to Esthetic Strategies and Soft Tissue Contours in Anterior Tooth Replacement. Practical Periodontics and Aesthetic Dentistry.

CLASS	Restorative Environment	Proximity Limitations	Vertical Soft Tissue Limitations
1	Tooth-Tooth	1mm	5mm
2	Tooth-Pontic	N/A	6.5mm
3	Pontic-Pontic	N/A	6.0mm
4	Tooth-Implant	1.5mm	4.5mm
5	Implant-Pontic	N/A	5.5mm
6	Implant-Implant	3mm	3.5mm

a) 모델 상에서 구현하고자 하는 치경부의 형태대로 gum mask를 조절하고 provisional restoration을 제작하였다. 이 때 협측의 치은연에서 2mm 이상의 치은의 두께를 확보하는 것이 치은의 퇴축 방지에 유리하다(그림 4-b).

환자의 치은에 screw retained type의 1차 provisional을 장착하고 subgingival contour를 수정한다. 대부분의 경우 implant의 직경보다 provisional의 치은연하부의 체적이 크므로 치은이 압박을 받게되어 provisional 주변의 치은이

bleaching 되어 주변치은 보다 하얗게 변하게 되는데 5분이 지나도 치은의 색이 정상으로 돌아오지 않는 경우는 subgingival contour가 과풍릉되었다고 보고 외형을 조금 줄이고 다시 장착하여 평가한다. Provisional과 치은의 경계부에 air blow를 했을 때 치은의 떨림이 관찰되면 subgingival contour가 부족하다고 평가하고 임시치관용 PMMA resin을 첨가하여 조금 더 풍릉하게 형태를 수정하고 다시 평가한다.




그림 3. 임플란트 식립 후의 표준발사선 사진 (3-a) 및 CT (3-b,3-c) 자연치와 임플란트 사이는 1.5mm 이상 임플란트와 임플란트 사이는 3.0mm 이상의 거리가 유지되어야 한다.

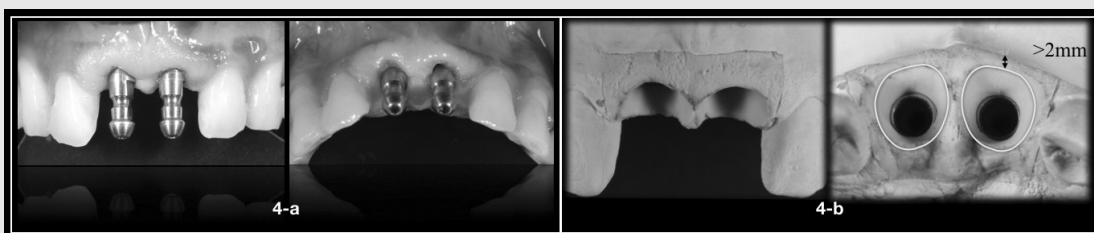


그림 4

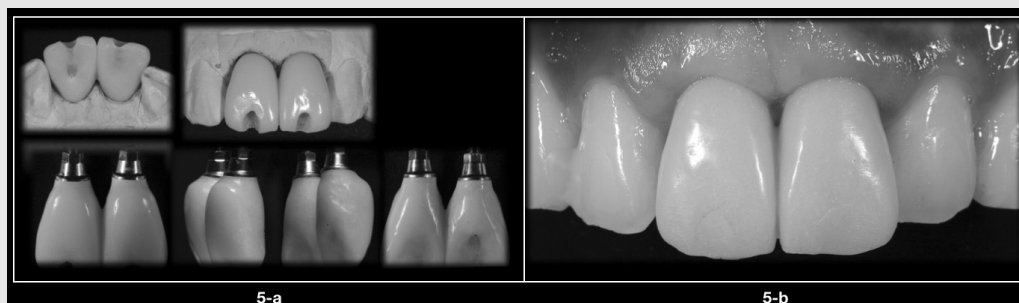


그림 5. 장착 전의 1차 provisional restoration (5-a 상) access hole의 위치로 볼 때 향후 보철은 cement retained type으로 해야 함을 알 수 있다. 구강내 시적을 통해 수정된 1차 provisional의 모습 (5-a하) 과 조정이 끝난 이후에 구강내에 시적한 모습 (5-b) 장착하고 2주 이상 치은의 변화를 관찰하여 보철물의 치은 변연의 위치를 결정한다.

임상가를 위한 특집 3

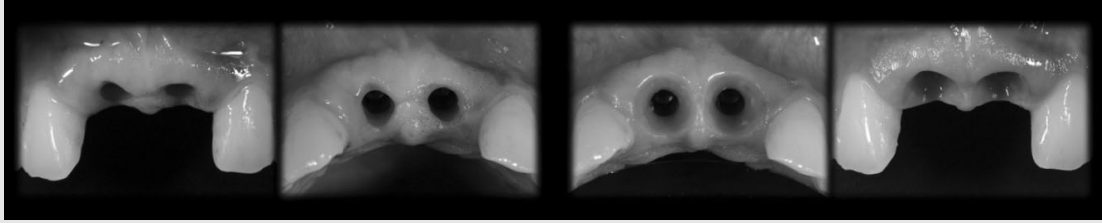


그림 6. 1차 provisional restoration의 장착 전과 장착 후의 비교사진. 이 과정을 통해 최종보철물의 치은연의 위치와 subgingival contour를 결정하게 된다.

#### IV. Pick up impression

위의 과정을 통해 결정된 치은연의 위치와 abutment를 위한 subgingival contour를 최종 보철물까지 그대로 이행시키기 위해서 pick-up impression을 시행했다. 먼저 1차 provisional을 제작하였던 모델에 gum mask을 제거하고 구강내에서 조정하고 일정기간 장착되었던 1차 provisional을 장착한 한 다음 (그림 7-a) 다시 putty를 이용하여 gum mask를 제작한다(그림 7-b) 이 과정을 통하여 1차 provisional의 장착을 통해 결정된 subgingival contour를 model에 옮길 수 있게 된다(그림 7-c). 이 모델에 pick-up 용 impression

transfer를 체결하고 치은연하부위를 pattern resin으로 채우면 이 환자의 customized impression transfer가 완성된다(그림 7-d). 환자의 구강내에 체결하면 환자의 정확한 치은연의 위치를 모델에서 알 수 있게 된다(그림 7-e).

#### V. Customized abutment

#### VI. Final restoration

심미적으로 만족스러운 임플란트의 수복을 위해서는




그림 7




그림 8. 최종보철물을 위한 외형을 모델 상에서 wax-up하고 (8-a) 최종 crown의 두께만큼 cut-back한 다음 (8-b) 이 형태를 scan하여 Zirconium customized abutment를 제작하였다(8-c).

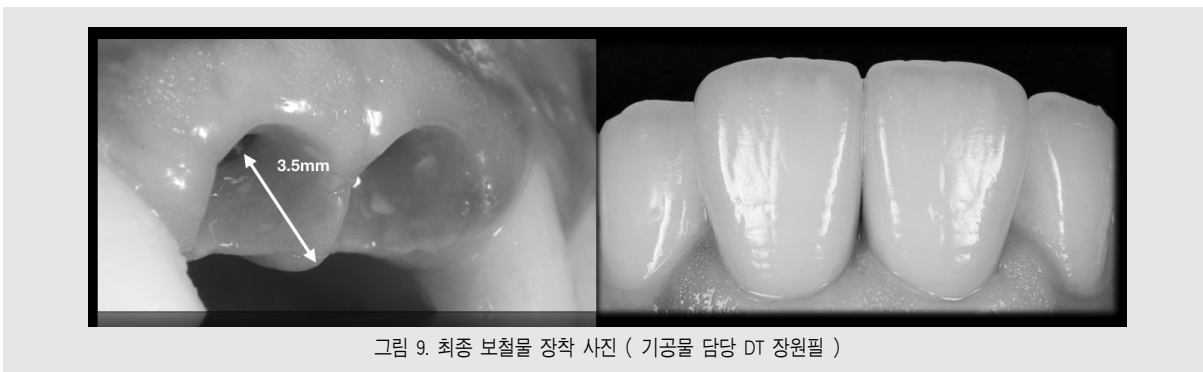


그림 9. 최종 보철물 장착 사진 ( 기공물 담당 DT 장원필 )

임플란트의 식립에서부터 보철의 과정까지 최종 수복물의 final image goal을 명확히 하고 전략적으로 접근하여야 한다.

## VII. Conclusion

전치부 임플란트의 심미수복을 위해서는 주변치조골이 흡수되기 전인 발치 후 즉시식립이 유리하다고 생각된다. 상악 중절치의 연속 식립의 경우에는 두

implant fixture 사이의 거리가 3mm 이상 확보되면 alveolar crest에서 최소 3.5mm 까지의 papilla가 형성되는 것을 임상적으로 확인할 수 있었다(그림 9-a). 이를 위해서는 임플란트 fixture의 식립 위치를 엄정하게 결정해야 하고 provisional stage에서 subgingival contour의 섬세한 조절이 필요함과 동시에 이런 과정을 통해결정된 치은변연의 위치와 subgingival contour를 abutment와 crown에 이행할수 있는 기공과정의 이해와 실천이 필요하다고 생각된다.