

# 발치즉시 임플란트 식립시 골이식

분당서울대학교병원 치과 구강악안면외과

김 영 균

## ABSTRACT

### Bone Graft in Immediate Implantation after Anterior Tooth Extraction

Department of Oral and Maxillofacial Surgery, Seoul National University Bundang Hospital  
Young-Kyun Kim, DDS, Ph.D,

Thin labial plate will be resorbed after extraction. Immediate implantation cannot prevent soft and hard tissue loss. Bone graft can be necessary in the immediate implantation after anterior tooth extraction. Slowly-resorbed or non-resorbable bone graft material have many advantages in esthetic area because of maintenance of volume. The clinicians should select the adequate cases of immediate implantation according to the indication and contraindication.

Key words : Bone graft, Immediate implant, Anterior tooth

#### Corresponding Author

Young-Kyun Kim, D.D.S., PhD

Department of Oral and Maxillofacial Surgery, Section of Dentistry, Seoul National University Bundang Hospital, 82 Gumi-ro 173, 173beon-gil, Bundang-gu, Seongnam, 13620, Korea

Tel : +82-31-787-7541, Fax : +82-31-787-4068, E-mail : kyk0505@snuh.org

## I. 서론

발치 후 즉시 임플란트 식립의 장점은 치료 기간 단축, 수술 횟수 감소 및 연조직과 경조직 소실을 최소화하면서 전치부에서 심미적 목적을 잘 달성할 수 있다는 것이다. 발치 후부터 치조골의 높이와 폭이 급속하게 감소하기 시작하며 즉시 임플란트를 식립하면 치조골의 흡수를 방지할 수 있다는 주장들이 제기되어 왔지만 최근엔 오히려 반대 이론들이 많이 제시되고 있

다. 특히 상악 구치부에서는 발치 후 즉시 임플란트를 식립하여 골소실을 최소화하면 추후 침습적인 골이식술을 피할 수 있는 장점이 있다. 또한 원래 존재하던 치아를 기준으로 식립하기 때문에 3차원적으로 이상적인 위치에 식립할 수 있는 부가적인 장점이 있다<sup>1-5)</sup>.

반면 단점은 해부학적 주요 구조물을 침범하거나 초기 고정을 얻지 못하여 실패할 위험성이 더 높으며 비활성 감염조직을 활성화함으로써 술후 감염이 발생할 가능성도 있다. 주위 조직의 소실을 보존한다는 기존

의 의견들과 달리 발치 후 즉시 임플란트를 식립할 경우 잔존골의 골대사 및 골개조 활성화로 인해 오히려 협착과 설측 치조골의 흡수가 더 진행됨으로써 골유착 실패 혹은 심미적 합병증을 유발할 가능성이 제시되고 있다. 따라서 최근엔 심미성이 요구되는 전치부에서 가급적 발치 후 즉시 임플란트 식립을 추천하지 않는 학자들이 많다<sup>6~8)</sup>.

필자도 최근엔 상악 전치부에서 가급적 발치 후 즉시 식립을 피하고 있지만 골벽 상태가 양호하여 즉시 식립을 할 경우에는 최소 침습적인 방법으로 발치하고 임플란트를 구개측으로 치우치도록 식립하면서 협착의 잔존골 두께와 발치창과 임플란트 사이 공간을 고려하여 골이식 유무를 결정하고 있다. 본 논문에서는 발치 후 즉시 임플란트를 식립하면서 골이식을 시행하는 경우에 대해 초점을 맞춰 기술할 예정이며 발치창 보존술 및 임플란트 지연식립에 대한 내용은 다루지 않을 것이다.

## II. 골이식재의 종류

구강악안면 영역에서 감염, 외상, 낭종, 종양 등 다양한 원인에 의해 골결손부가 발생하고 있으며, 심미적, 기능적 회복, 안정 및 치유를 증진시키기 위해 골이식술이 많이 사용된다. 기본적으로 골 이식의 목적은 골의 생역학적 역할을 유지하게 하는 골의 형태학적, 생리학적 기능을 복원시키는데 있다. 그러므로 골이식시 사용되는 이식재료들은 생체적합성이 우수하고, 면역 반응을 일으키지 않으며, 빠른 골생성 및 재혈관화를 촉진하고 골의 지지와 연속성을 유지하는 등의 기본적인 조건을 만족시킬 수 있어야 한다. 특히 임플란트와 관련해서는 골유착을 증진시키면서 식립체의 안정성을 제공하는 적절한 생활력이 있는 골이 이상적이다.

골치유 기전에 따라 골형성 재료, 골전도성 재료 (osteoconductive material), 골유도성 재료

(osteoinductive material)로 분류할 수 있으며, 공여 종별에 따라서는 자가골(autograft), 동종골(allograft), 이종골(xenograft), 합성골(alloplastic material)로 분류할 수 있다. 동종골과 이종골은 자가골의 단점인 수술 부위 이외의 외상을 주지 않으면서 충분한 양을 획득할 수 있는 장점이 있지만, 이물질로 인해 면역 거부반응을 초래하거나 감염 및 오염의 위험성을 완전히 배제할 순 없다. 특히 동종골과 이종골이 가지고 있는 항원성이 가장 큰 문제가 될 수 있기 때문에 항원성을 제거하고 생체 조직 적합성을 얻기 위하여 단순 동결, 동결 건조, 탈회(decalcification, demineralization), 방사선 조사, 압열 멸균(autoclaving) 등의 다양한 방법으로 처리되고 있다. 특히 탈회는 골기질의 골형성 단백질 제거하지 않으면서 골유도 능력을 발휘하도록 하여 숙주조직의 신생골 형성능력을 촉진하는 것으로 알려져 있다. 한편 최근 개발된 자가치아를 처리하여 제조한 탈회상아질기질(일명 자가치아골이식재, Autogenous demineralized dentin matrix: ADDM, autogenous tooth bone graft material)은 골유도 및 골전도 능력을 보유한 우수한 생체적합성있는 골이식재로서 자가골이식을 대체할 수 있는 좋은 재료임이 입증되어 임상에서 많이 사용되고 있다(Table 1)<sup>9, 10)</sup>.

현재 동결건조골 및 동결건조 탈회골, 이종골 그리고 흡수성 및 비흡수성 합성골 등 다양한 재료들이 자가골의 대체물로 사용되고 있으며, 이들 재료들은 단독 혹은 혼합되어 다양한 골 결손 부위에서 사용되고 있다. 다양한 골이식재료들이 개발되면서 골 이식술은 간단하고 국소마취 하에서 시행이 가능한 치과의 보편적인 술식으로 자리잡았다. 비용절감 이외에도 수술시간의 단축 및 자가골 채취를 위한 이차적인 수술의 불필요성 등에 의해서 골이식재료들의 사용은 점차 각광을 받고 있으며 향후 이상적인 골이식재료들이 개발될 것으로 기대된다<sup>11)</sup>.

Table 1. Comparison of characteristics of a variety of bone graft materials

Characteristics	Autogeneic	Freeze-dried allogeneic	DBM, allogeneic	Xenogeneic	Alloplastic	ADDM
Osteogenesis	+	-	-	-	-	-
Osteoinduction	+	-	+	-	-	+
Osteoconduction	+	+	+	+	+	+
Availability	+	+	+	+	+	+
Predictibility	-	-	-	-	+	+/-
Mechanical strength	+	+	+/-	+/-	+	+
Easy handling	-	+	+		-	+
Safety	+	+/-	+/-	+/-	+	+

DBM: demineralized bone matrix

ADDM: Autogenous demineralized dentin matrix

### Ⅲ. 발치 후 즉시 임플란트를 식립한 부위에서의 골이식술

발치 후 임플란트를 즉시 식립한 경우 임플란트와 골벽 사이 공간은 소성골(woven bone)로 채워지지만 치유 기간 중에 협측 및 설측 골벽은 심한 골흡수를 보인다. 초기 치유기간 동안에 형성된 골-임플란트 접촉은 협측골이 계속 흡수되면서 부분적으로 상실될 수 있다<sup>2)</sup>. 발치 후 협측 골소실은 불가피하며 임플란트를 식립하더라도 기대하는 만큼 잘 유지되지 않는다. Grunder 등은 1년 후 평균 0.6mm 협측 치은퇴축이 발생하기 때문에 장기간의 심미성을 고려할 때 주의해야 한다고 하였다<sup>3)</sup>. Hurzeler 등은 5년 이후에도 지속적인 골소실이 발생한다고 하였고 Sanz 등은 발치창에 즉시 임플란트를 식립할 경우 치조골의 수직 및 수평적 소실량이 더 크고 발치창의 자발적인 골개조를 방해한다고 하였다. thick biotype과 구치부에서 골흡수량이 적으며 즉시 식립한 임플란트의 생존율이 나쁘지는 않지만 골흡수 및 치은퇴축으로 인한 심미적 문제점이 환자들의 1/4에서 발생한다고 언급하였다<sup>8, 14)</sup>.

전치부에서 얇은 순측벽은 발치 6~8주 이내에 흡수된다. 따라서 순측벽의 충분한 두께(2mm 이상)와

높이(순측 치은연으로부터 4mm 이내에 존재)를 확인해야 한다. 대부분의 순측벽은 1mm 이내로 얇기 때문에 임플란트를 구개측으로 식립하고 순측벽과 임플란트 사이 공간에 골이식재를 충전하는 것이 추천된다. 치주질환은 순측 피질골을 포함하여 주변골이 많이 파괴되고 연조직 퇴축 등 상태가 불량하기 때문에 발치창보존술을 시행한 후 임플란트를 지연식립하는 것이 안전하다<sup>5)</sup>.

심미성이 요구되는 전치부에서 발치 후 즉시 임플란트를 식립할 경우 협측의 골소실과 연속적인 치은퇴축을 방지하기 위해 다음 사항들을 숙지하고 시술에 임해야 한다<sup>16~19)</sup>(Fig. 1~3).

- 1) 협측에 흡수가 늦은 골이식재를 이식하여 골소실을 보상한다.
- 2) 자가블록골을 이식하는 경우에도 순측에 흡수가 늦은 골이식재를 추가하여 흡수를 최소화한다.
- 3) 2회법으로 식립하는 것이 좋다. 1회법으로 식립하거나 즉시 수복물을 연결할 경우 흡수가 더 큰 경향을 보인다.
- 4) 협측에 유리결체조직을 이식하면 치은퇴축을 방지하는 데 매우 효과적이다. 간혹 인공진피와 같은 생체재료를 사용하기도 한다.
- 5) 주변 치조골에 외상을 최소화하는 최소 침습적인

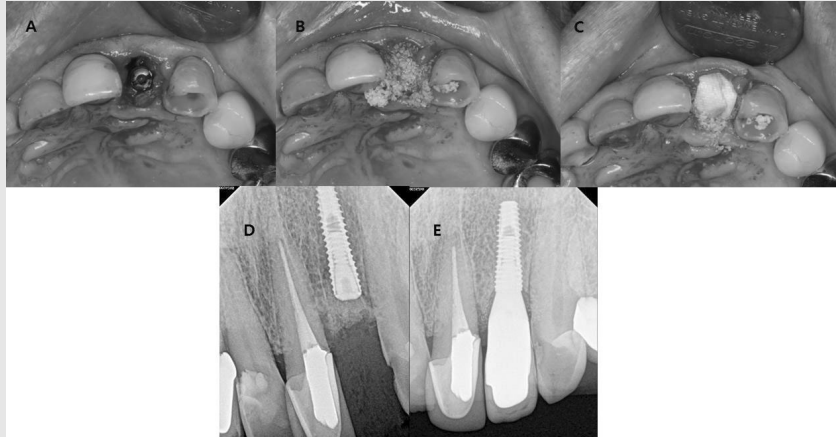


Fig. 1. Immediate implantation after left maxillary central incisor extraction.

- A: Implant was installed after extraction. The gap more than 2 mm should be maintained.
- B: Slowly-resorbed graft material (The Graft) was used.
- C: Resorbable collagen membrane(Ossix plus) was covered.
- D: Periapical radiograph immediately after implantation.
- E: Periapical radiograph 1 year and 2 months after final prosthetic loading.

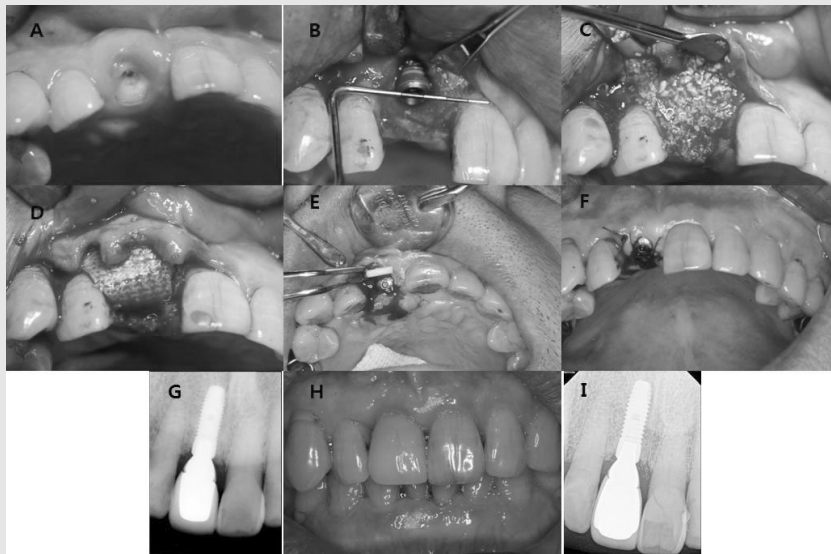


Fig. 2. Immediate implantation after right maxillary central incisor extraction.

- A: Intraoral photograph of 73-year old male patient.
- B: Central incisor was extracted and implant was installed. The dehiscence defect was formed at labial side.
- C: Slowly-resorbed material (Bio-Oss) was grafted.
- D: Resorbable collagen membrane (Ossix plus) was covered.
- E: The 2nd surgery was performed 7.5 months after implant placement. The slowly-resorbing artificial dermis (PermacolTM;CovidienAG, New Haven, CT, USA) was filled at labial concave area.
- F: Healing abutment was connected and wound was closed.
- G: Periapical radiograph 5 months after final prosthetic loading.
- H: Intraoral photograph 4 years after final prosthetic loading.
- I: Periapical radiograph 9 years and 3 months after final prosthetic loading.

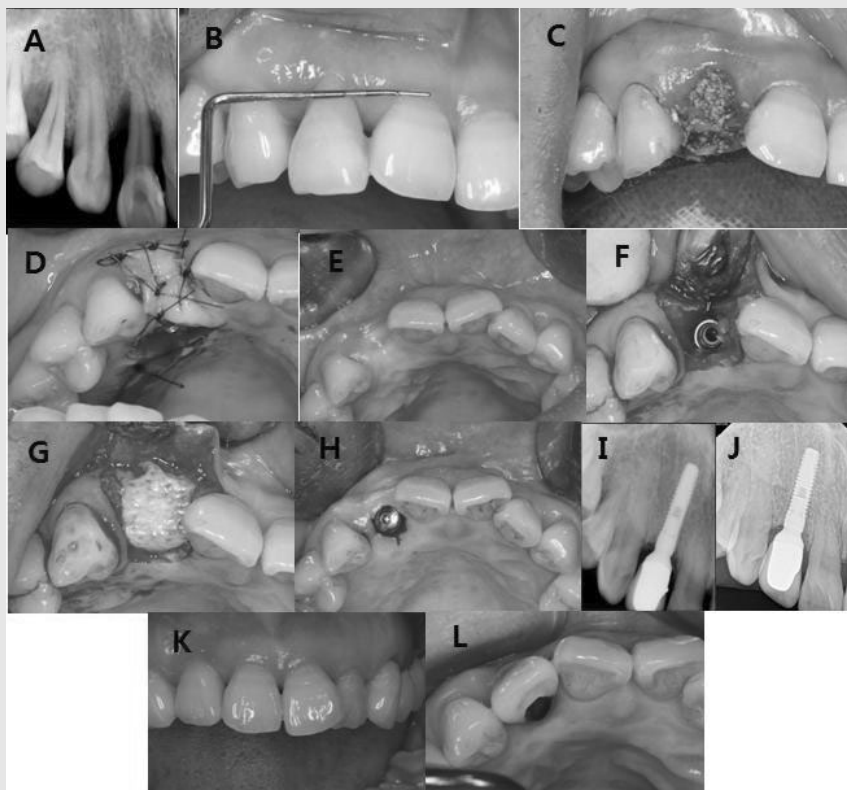


Fig. 3. Maxillary right lateral incisor was extracted and delayed implantation was performed.  
 A: Periapical radiograph of 4-year old female patient with severe periodontal defect.  
 B: Intraoral photograph shows gingival recession.  
 C: Extraction socket preservation was performed using xenograft (Biocera).  
 D: Extraction socket was covered with palatal rotation flap.  
 E: Intraoral photograph 5 months after socket preservation.  
 F: Implant was installed at palatal side.  
 G: Allogenic bone (Orthoglast II) was grafted and resorbable collagen membrane (Ossix plus) was covered.  
 H: Implant was exposed and healing abutment was connected 4.5 months after implant installation.  
 I: Periapical radiograph immediately after final prosthetic loading.  
 J: Periapical radiograph 9 years and 3 months after prosthetic loading.  
 K, L: Intraoral photograph 9 years and 3 months after prosthetic loading.

방법으로 발치를 시행해야 한다. 가능하면 피판을 거상하지 않고 시술하는 것이 좋다.

- 6) 발치 후 임플란트는 구개측으로 치우치도록(협측에 최소 2mm 이상의 공간 확보) 하고 치조정으로부터 0.5~1mm 깊게 식립하는 것이 좋다.
- 7) 치주질환 등으로 인해 주변 조직의 파괴가 심한 경우엔 발치 후 발치창보존술을 시행하고 임플란트는 이차적으로 식립하는 것이 좋다.

골이식재는 자가골 이식술이 가장 좋은 임상 결과를 보인다고 보고되기도 하였지만 자가골의 흡수 및 골개조, 골채취와 관련된 합병증 등을 고려할 때 발치창 결손부가 큰 경우에 한정해서 사용하는 것이 좋다고 생각된다<sup>20, 21</sup>. 그러나 심미성이 요구되는 전치부에서는 흡수가 늦거나 거의 흡수되지 않는 이식재를 사용하여 골체적을 유지하고 원래의 순측골 흡수를 예방하도록 노력해야 한다. 즉 이종골이나 합성골을 사용하여도

골재생이 잘 이루어지면서 골체적이 잘 유지될 수 있다고 보고되었다<sup>22)</sup>. Castellon 등은 발치 후 즉시 임플란트를 식립하고 주변 공간에 HTR을 이식하여 좋은 결과를 얻었다고 보고하였다<sup>23)</sup>. 한편 순측 피질골이 심하게 손상된 경우엔 차폐막이나 골이식 사용과 관계없이 임플란트 식립 후 상당한 골흡수가 발생한다. 따라서 이러한 경우엔 발치창보존술 시행하고 4~6개월의 치유기간을 거친 후 임플란트를 지연식립하는 것이 추천된다.

#### IV. 결론

전치부 발치 후 즉시 임플란트를 식립할 때 다음과 같은 사항을 유념하고 시술하는 것이 합병증과 실패 및 환자와의 의료분쟁을 예방할 수 있다.

1. 심미성이 요구되는 전치부에서 임플란트와 통상적인 보철치료의 장단점을 설명하고 환자가 스스로 결정하도록 해야 한다. 절대로 임플란트 치료를 치과 의사가 적극 유도해선 안된다.
2. 적절한 증례 선택과 술자의 경험이 성패에 관여한다. 적응증과 금기증을 정확히 이해하고 시술에 임해야 한다.
3. 골질과 골량이 부족하고 주변 연조직 상태가 좋지 않을 경우 발치 후 발치창보존술을 시행하고 임플란트는 이차적으로 식립하는 것이 좋다.
4. CBCT 등을 촬영하여 순측 피질골의 형태와 체적을 잘 파악하고 발치 후 즉시 혹은 지연식립, 골이식 여부를 결정해야 한다.
5. 임플란트는 구개측으로 치우치도록 식립하고 협측 피질골판과 임플란트 사이에 최소 2mm의 공간이 유지되는 것이 좋다. 협측 피질골판이 매우 얇거나 임플란트 협측의 공간이 부족할 경우 술 후 골흡수 및 치은퇴축이 발생하게 된다.
6. 협측 피질골판의 흡수를 최소화하기 위해 흡수가 늦은 골이식재를 이식하는 것이 효과가 좋다고 보고되었다.

## 참 고 문 헌

1. Tolman DE, Keller EE. Endosseous implant placement immediately following dental extraction and alveoloplasty: Preliminary report with 6-year follow-up. *Int J Oral Maxillofac Implants* 1991;6:24-28.
2. Barzilay I, Graser GN, Iranpour B, Natiella JR. Immediate implantation of a pure titanium implant into an extraction socket: Report of a pilot procedure. *Int J Oral Maxillofac Implants* 1991;6:277-284.
3. Lazzara RJ. Immediate implant placement into extraction sites: Surgical and restorative advantages. 203-207.
4. Novaes AB, Novaes AB. IMZ implants placed into extraction sockets in association with membrane therapy (Gengiflex) and porous hydroxyapatite: A case report. *Int J Oral Maxillofac Implants* 1992;7:536-540.
5. Wong K. Immediate implantation of endosseous dental implants in the posterior maxilla and anatomic advantages for this region: A case report. *Int J Oral Maxillofac Implants* 1996;11:529-533.
6. Krump JL, Barnett BG. The immediate implant: A treatment alternative. *Int J Oral Maxillofac Implants* 1991;6:19-23.
7. Araujo MG, Wennstrom JL, Lindhe J. Modeling of the buccal and lingual bone walls of fresh extraction sites following implant installation. *Clin Oral Implants Res* 2006;17:606-614.
8. Sanz M. Things we stopped in our practice due to failures. Immediate implant placement. EAO 25thAnnualScientificMeeting.CongressScientificReport. 2017;60-61.
9. Kim YK, Um IW. Autogenous tooth bone graft material. *Journal of Dental Implant Research* 2014;33:12-17.
10. Jun SH, Ahn JS, Lee JI, Ahn KJ, Yun PY, Kim YK. A prospective study on the effectiveness of newly developed autogenous tooth bone graft material for sinus bone graft procedure. *J Adv Prosthodont* 2014;6:528-538.
11. Kim YK, Yun PY. A variety of biomaterials in dentistry. Vol. 1. Bone graft materials. Narae pub Co., 2017;2-9.
12. Araujo MG, Sukekava F, Wennstrom JL, Lindhe J. Tissue modeling following implant placement in fresh extraction sockets. *Clin Oral Implants Res* 2006;17:615-624.
13. Grunder U. Stability of the mucosal topography around single tooth implants and adjacent teeth: 1-year results. *Int J Periodontics Restorative Dent* 2000;20:11-17.
14. Hurzeler M. What have we learned from immediate implant placement and immediate restoration? EAO 24thAnnualScientificMeeting CongressScientificReport .2015;25.
15. 박진영, 강주현, 차재국, 이중석, 정의원, 최성호. 상악 전치부에서 즉시 임플란트 식립과 치조골 보존술 후 임플란트 식립에 대한 심미성비교 평가: 증례보고. *대한인공치아골유착학회지* 2017;9:17-25.
16. Qabbani AA, Razak NH, Kawas SA, Sheikh Abdul Hamid S, Wahbi S, Samsudin AR. The Efficacy of Immediate Implant Placement in Extraction Sockets for Alveolar Bone Preservation: A Clinical Evaluation Using Three-Dimensional Cone Beam Computerized Tomography and Resonance Frequency Analysis Value. *J Craniofac Surg.* 2017 Feb 22. doi: 10.1097/SCS.0000000000003569. [Epub ahead of print]
17. Sanz M, Lindhe J, Alcaraz J, Sanz-Sanchez I, Cecchinato D. The effect of placing a bone replacement graft in the gap at immediately placed implants: a randomized clinical trial. *Clin Oral Implants Res.* 2016 Jun 7. doi: 10.1111/clr.12896. [Epub ahead of print]
18. Mazzocco F, Jimenez D, Barallat L, Paniz G, Del Fabbro M, Nart J. Bone volume changes after immediate implant placement with or without flap elevation. *Clin Oral Implants Res* 2017;28:495-501.
19. Chen ST, Darby IB, Reynolds EC. A prospective clinical study of non-submerged immediate implants: clinical outcomes and esthetic results. *Clin Oral Implants Res* 2007;18:552-562.
20. Hassan KS, Kassim A, Rhahman AI Ogaly AU. A comparative evaluation of immediate dental implant with autogenous versus synthetic guided bone regeneration. *Oral Surg Oral Med Oral Pathol Oral Radiol Endod* 2008;106:e8-e15.

참 고 문 헌

21. Misch CE. Dentistry of bone: effect on treatment plans, surgical approach, healing and progressive bone loading. *Int J Oral Implants* 1990;6:23-31.
22. Ezz MK, Ismail A. Clinical and radiographic evaluation of a synthetic co-polymer as an augmentation material in the immediate placement of a single dental implant. *Egypt Dent J* 2002;48:925-934.
23. Castellon P, Yukna RA. Immediate dental implant placement in sockets augmented with HTR synthetic bone. *Implant Dent* 2004;13:42-48.