

투고일 : 2016. 11. 18

심사일 : 2016. 11. 30

게재확정일 : 2016. 12. 2

# 총의치의 유지관리

단국대학교 치과대학 치과보철학교실

송 영 균

## ABSTRACT

### Maintenance of complete denture

Department of Prosthodontics, College of Dentistry, Dankook university  
Young-Gyun Song, DDS MSD PhD

As residual ridge resorption occurs, complete dentures tend to become loose. Denture relining and rebasing are an essential element for improving a denture's stability and prevention side effect such as sore spot, epulis fissuratum. This paper focuses about health insurance is available for maintenance of complete denture and, methods of relining or rebasing.

Key words : complete denture, reline, rebase

Corresponding Author

Young-Gyun Song., DDS, MSD, PhD

Department of prosthodontics, College of Dentistry, Dankook University,  
119,Dandaero, Dongnam-gu, Cheonan-si, Chungnam, 31116, Republic of Korea.  
Tel : +82-41-550-1932, E-mail : ygsong@dankook.ac.kr

## I. 서론

최근 의료기술의 발달 및 복지제도의 밑받침으로 인해 국민의 평균 수명은 늘고 있으며, 이에 따른 고령자 친화 의료기술이 새로운 시대를 맞이하고 있다. 치과분야에서는 임플란트를 이용한 치료가 많은 부분을 차지하고 있으나, 해부학적 또는 경제적인 요인으로 인해 완전무치악환자의 경우, 총의치를 이용하여 치료를 해야하는 경우도 많다. 우리나라에서는

2012년 7월 1일에 75세이상 환자를 대상으로 총의치가 급여화되기 시작하였으며, 2016년 11월 현재에는 65세이상으로 대상이 확대되었다. 의치가 급여화됨에 따라 총의치를 이용하여 구강을 회복하려는 환자들이 더욱 많아 질 것으로 예상되며, 저작의 경우 특히 고령환자에게 있어서 영양섭취에 중요한 요소이기 때문에 이러한 정책으로 인해, 고령자의 생활 만족도 또한 높아 질것이라 사료된다<sup>1)</sup>.

하지만, 무치악자의 경우, 의치의 사용년수가 늘어

감에 따라 구강내 조직들이 변하게 되고, 주기적인 검사 및 수리를 받지 못 할 경우, 많은 부작용을 일으킬 수 있다. 따라서 치과의사는 의치제작 뿐만 아니라, 사후관리 및 환자교육에도 노력을 기울여야 한다<sup>2)</sup>.

## II. 본론

### 1. 우리나라의 총의치 유지관리 급여수가

의치의 제작이 보험급여화됨에 따라 의치의 유지관리항목에 대한 내용도 급여화가 되었다. 총의치와 관련된 유지관리 행위에는 침상(Relining), 개상(Rebasing), 조직조정(Tissue conditioning), 의치수리(인공치수리, 의치상수리) 그리고, 의치의 조정(의치상조정, 교합조정)이 있다. 그러나, 세부적인 행위별 인정기준에 부합하지 않을 경우, 인정이 안될 수도 있기 때문에 급여 대상환자에게 유지관리 행위를 했을 경우에 의무기록에 명확한 원인을 기입하는 것이 중요하다. 일반적인 원칙은 모든 유지관리 행위가 의치를 최종 장착한 뒤에 3개월이내 최대 6회까지는 수가를 산정할 수가 없다는 것이다. 이 기간동안에는 진찰료만 산정할 수 있다.

침상의 경우는 의치의 내면부적합이 존재할 경우

에 년 1회 산정할 수 있는데, 직접법과 간접법으로 나뉜다. 진료실에서 진행되는 경우, 직접법 산정이 가능하며, 인상채등을 이용하여 모형제작후 기공실이나 기공소에서 진행되는 경우 간접법을 산정할 수 있다. 개상의 경우 의치 내면부적합 뿐만 아니라, 수직고경의 상실이 존재해야 하며, 기존의치를 이용하여 인상채득후에 기공실에서 이루어져야 한다. 조직조정은 연 2회 산정이 가능하며, 의치 하방에 연조직 압박이나, 잇몸염증이 존재하는 경우, 연질 이장재를 적용하는 경우 산정이 가능하다. 일반적으로 침상이나 개상의 경우, 조직조정을 시행한 뒤에 시행하게 된다.

의치의 수리중 인공치의 수리는 치아당 수가를 산정할 수 있으며, 2개 이상수리를 진행하는 경우, 처음 1개는 100% 산정이 가능하나 그 이상의 인공치의 경우 50%만 산정이 가능하며, 연 2회 산정이 가능하다. 의치상의 경우 파절된 의치상을 수리하는 행위이며, 연 2회 산정이 가능하다.

의치상의 조정은 의치사용으로 인한 궤양이나 불편감이 존재하여, 조직면이나 연마면을 조정해야 하는 경우에 압력지시재를 사용하여 의치 내면을 조절할 경우에 연 2회 산정이 가능하다.

교합조정의 경우, 의치 착용후에 경미한 오차 발생 시 구강내에서 직접 조절하는 경우 단순과정의 수가

Table 1. 총의치 유지관리와 관련된 수가표

구 분	유지관리 행위		산정 단위	적용 횟수	금액(원)
의치 조직면 개조	침상(relining)	직접법	약당	연1회	93,440원
		간접법	약당	연1회	181,510원
	개상(rebasing)		약당	연1회	229,630원
	조직 조정 (Tissue conditioning)		약당	연2회	60,690원
의치 수리	인공치 수리 (1치100%,2치부터 50%적용)		치당	연2회	60,430원
	의치상 수리		약당	연2회	93,440원
의치 조정	의치상 조정		약당	연2회	61,760원
	교합조정	단순	약당	연4회	27,550원
복잡		약당	연1회	62,300원	

를 연 4회 산정할 수 있으며, 복잡과정의 경우에는 접촉후미끌림(Touch and slide) 현상이 1mm 이상 존재하는 경우 교합기에 재부착하여 조절하는 경우 산정이 가능하다.

## 2. 총의치의 침상과 개상

침상의 경우, 구강내에서 자가중합형 레진을 이용하여 진행하는 직접법과 구강내에서 인상을 채득하여 진행하는 간접법이 있다. 직접법의 경우, 별도의 가공과정이 없기 때문에, 환자가 의치없이 지내는 시간이 없다는 장점이 있다. 그러나 모노머에 의한 점막자극과 기포 발생 및 결합력부족등 자가중합레진의 한계점 때문에 많은 양의 침상이 필요한 경우에는 추천을 하지 않는다. 특히 구개후연부가 금속 의치상으로 되어 있는 경우에는 자가중합레진과의 결합이 현저히 떨어지기 때문에, 금속 표면 처리제(Metal primer)를 도포하는 것이 상당한 도움을 줄 수 있다<sup>3)</sup>.

- \* Disadvantages of chairside relining<sup>4, 5)</sup>
- Heat from polymerization of some materials could burn the oral mucosa
  - Porosity of some materials may lead to bad odours
  - Material may become distorted if the relined denture is removed from the patient's mouth before complete polymerization
  - Some materials exhibit greater dimensional change during polymerization than is the case for processed materials
  - Some materials exhibit weaker or variable bond strength
  - Patient may experience discomfort

and unpleasant taste

- Some materials may exhibit cytotoxicity
- Colour stability may be poor
- Some materials have a limited lifespan

간접법으로 진행되는 침상과 개상의 경우 인상체를 이용한 가공과정이 포함된다. 일반적으로 조직양화재등을 이용한 예비치료가 선행되어야 한다. 이러한 과정은 급여대상자의 경우 수가를 산정할 수 있다. 예비치료과정에서는 조직양화재를 이용한 조직의 안정화 뿐만 아니라 교합조정등을 시행하여 침상과 개상 후에도 안정된 교합 및 심미적인 위치에 의치가 장착될 수 있도록 하여야 한다.

간접법으로 의치조직면은 재형성하기 위한 인상법으로는 정적 인상법과 기능인상법이 있다.

정적 인상법에는 개구법과 폐구법이 있으며, 일반적으로 시행되는 방법은 주로 폐구법이다. 인상채득 전에 교합인기재를 이용하여, 중심교합을 채득한뒤에 인상재를 이용하여 환자에게 폐구시켜 인상을 채득한다. 폐구법은 상악에서는 매우 유용한 방법이지만, 하악의 경우에는 설측변연을 얻기 어렵다는 단점을 가지고 있다. 개구법의 경우에는 기존의 의치를 트레이로 이용하는 것으로, 교합을 위해 새로운 중심교합을 채득해야 하지만, 하악에서도 변연을 얻기 용이하다는 장점이 있다.

기능인상법은 조직조정재를 이용하여 인상체를 얻는 방법으로, 의치의 침상 개상시에 가장 많이 사용하는 방법이다<sup>7)</sup>. 기능인상을 채득하기 위해서는 의치내면에 1~2mm의 인상재 공간을 확보해야만 한다. 이때 교합고경을 다시 설정할 경우가 아니라면, 조직면에 조직정지점을 형성해주어야 한다. 조직조정재는 소성단계를 탄성단계를 거쳐 단단해 지는데, 이는 알콜이나 가소제등이 빠져나오기 때문이다. 이러한 단계가 진행되는 정도는 제품에 따라 차이가 크기 때문에 제조사에서 제공하는 제품의 특성을 잘 이해할 필

Table 2. Clinical aspects of open-mouth versus closed-mouth reline technique<sup>6)</sup>

Closed-mouth technique	Open-mouth technique
Reline in maximum intercuspation, thus little occlusal adjustment required after insertion	Reline whilst the patient opens the mouth, thus changes in occlusion likely after denture insertion
Positioning of denture during impression taking determined by patient, thus little control over load distribution	Perfect loading of the denture during impression taking as denture positioning and loading is entirely controlled by the operator
Border moulding performed by patient only, thus denture flanges potentially too thick	Border moulding by patient and operator, thus shaped perfectly during function
Lingual borders sharp and overextended as no tongue movements are possible	Good lingual and sublingual border moulding as patient can pull the tongue
Denture flange fills the 'static' space lateral to the tuberosities, thus potentially blocking opening and lateral movements	Opening and lateral movements during impression taking provide a dynamic rather than a static shape of the denture flange
Physical properties and quantity of impression material may determine vestibular denture shape	Excess impression material could be removed before setting, thus controlled shape of the vestibular denture flange
Little chairside time required at insertion	Occlusal adjustments at insertion likely
Sore spots likely as tissues were deformed when the patient closed in occlusion	Denture base perfectly adapted as tissues were not deformed during impression taking

요가 있다(Fig. 1). 또한 최근 국내에서도 의치세정제를 사용하는 환자들이 많이 있기 때문에 이 기간동안에는 의치세정제의 사용을 금지시켜야 한다. 의치세정제로 인해 조직조정재가 변질 될 수 있으며, 이러한 상태의 조직조정재는 인상채로 사용할 수 없다.

의치상의 침상은 기존의 의치상에 새로운 재료를 붙이는 과정이기 때문에, 새로운 재료와 이전 재료의 결합이 중요하다. 레진 의치상의 경우 자가중합형 레진 보다 열중합형 레진으로 침상을 한 경우 더 높은 강도를 보이기 때문에 열중합 레진으로 침상을 하는

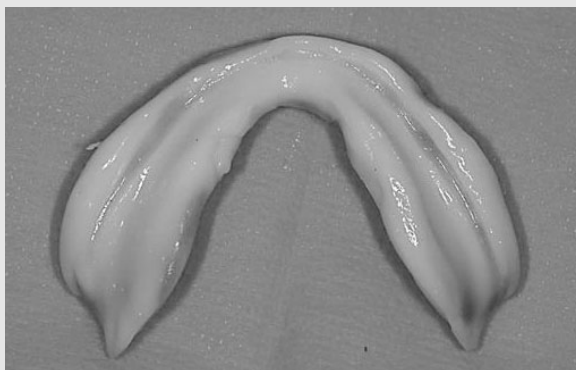


Fig 1. 조직조정재를 이용한 가능인상

것을 추천한다<sup>8)</sup>. 실험상으로, 열중합형레진에 비해 자가중합형 레진은 수분의 흡수 때문에 중합직후에도 경도가 열중합형보다 떨어지며, 시간이 경과할수록 그 차이는 더 심해진다<sup>9)</sup>. 레진의 종류뿐만 아니라, 기존 의치상의 단면형태에도 결합강도는 차이가 난다. 결합계면이 butt joint 형태보다 bevel이나 rabbet joint 형태가 더 높은 결합강도를 보이는데, 이는 잔류응력의 분산이 용이하고, 단면적이 더 넓기 때문이다<sup>10)</sup>.

금속의치상의 경우, 레진과의 결합강도가 레진 의치상에 비해 현저히 떨어지기 때문에, 미생물의 침착, 악취, 변색등 여러 가지 문제를 야기할 수 있다<sup>11)</sup>. 이러한 문제를 최소화 하기위해서 기계적 화학적 방법이 사용되는데, sandblasting, 화학적 식각을 이용하거나, silicoating 또는 금속 표면처리제를 도포하는 방법이 있다. 물리적인 방법은 기계적인 결합력만을 증가시키기 때문에 미세누출의 가능성은 잔존하게 된다. 그래서 물리적인 방법과 금속표면처리법을 같이 사용하는 것이 이장된 레진의 결합력에 큰 도움이 될 것이다. 또한 빠른 치조제 흡수가 예상되는 환자의 경우, 레진의치상으로 치료를 진행하거

나, 보강이 필요할 경우 mesh 형태의 금속이나, 구개후면부에 레진의치상으로 설계하는 것을 고려하는 것이 좋을 것이다(Fig. 2).

### Ⅲ. 결론

무치악환자에 있어서 총의치를 이용한 수복은 연마면 뿐만아니라 조직면도 주기적인 검사가 필요하다는 점에서 고정성보철치료와는 다른 개념의 치료라고 할 수 있다. 의치의 급여화로 무치악환자가 총의치로 구강을 회복할 수 있는 기회는 더 늘어났다. 총의치환자는 치조골과 점막의 변화 때문에 다른 고정성 보철과는 달리 끊임없이 유지관리를 해주어야 한다. 때문에 새로운 의치를 장착한 뒤에 시행하는 적극적인 검진과 유지관리는 환자의 구강건강관리뿐만 아니라 잠재적인 수요창출면에서도 도움이 될 것이라 사료된다. 따라서 임상 의는 기본적인 총의치의 유지관리 개념과 기본적인 방법을 숙련시켜야 할 것이다.

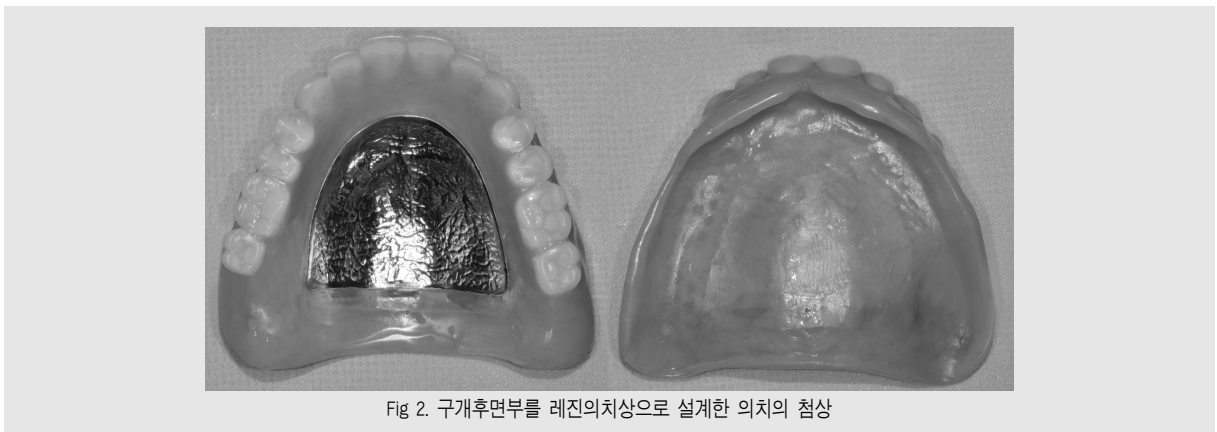

Fig 2. 구개후면부를 레진의치상으로 설계한 의치의 침상

## 참 고 문 헌

1. Walls AW, Steele JG. The relationship between oral health and nutrition in older people. *Mech Ageing Dev* 2004;125:853-7.
2. Boucher CO. The relining of complete dentures Original Research Article. *J Prosthet Dent.* 2004;91;4:303-5.
3. 총의치학교수협의회공저, 무치악환자를 위한 보철 치료, 예남이앤씨 2014.
4. Christensen FT. Relining techniques for complete dentures. *J Prosthet Dent* 1971; 26:373-81.
5. Nassif J, Jumbelic R. Current concepts for relining complete dentures: a survey. *J Prosthet Dent* 1984; 51(1):11-5.
6. Utz KH, Schneider D, Feyen J, Gr?ner M, Bayer S, Fimmers R, M?ller F. Complete denture displacement following open-mouth reline. *J Oral Rehabil.* 2012;39:838-46.
7. Harrison A. Temporary soft lining materials. A review of their uses. *Br Dent J* 1981;151:419-22.
8. Kim MC, Kim YL. The Effect of Packing Method of Relining Material on the Flexural Strength of Denture Base Resin. *J Dent Rehabil Appl Sci* 2011;27:197-207.
9. Wyatt CC, Harrop TJ, MacEntee MI. A comparison of physical characteristics of six hard denture reline materials. *J Prosthet Dent.* 1986;55:343-6.
10. Park EJ, Jin TH. effect of surface design on bond strength of relining denture resin. *J Korean Acad Prosthodont* 2004;42:167-74.
11. jacobson TE, Chang JC, Keri PP, Watanabe LG. Bond strength of 4-META acrylic resin denture base to cobalt chromium ally. *J Prosthet Dent* 1988;60:570-6.