

편측성 안면 신경마비 환자에서의 총의치 수복 증례

최은영 · 이지현 · 최순영*

한일병원 치과보철과

Complete denture rehabilitation of a fully edentulous patient with unilateral facial nerve palsy: A case report

Eunyoung Choi, Ji-Hyoun Lee, Sunyoung Choi*

Department of Prosthodontics, Hanil General Hospital, Seoul, Republic of Korea

Bell's palsy is an acute-onset unilateral peripheral facial neuropathy. For patients with sequelae of facial paresis, the successful rehabilitation of fully edentulous arches is challenging. This case report described the treatment procedures and clinical considerations to fabricate complete dentures of a patient who showed unilateral displacement of mandible, unilateral chewing pattern and parafunctional jaw movement due to sequelae of Bell's palsy. Gothic arch tracing was used to record reproducible centric relation and lingualized occlusion was performed to provide freedom to move between centric relation and the patient's habitual functional area in fabricating satisfactory dentures in terms of function and esthetics. (*J Korean Acad Prosthodont 2017;55:451-7*)

Keywords: Facial paralysis; Gothic arch tracing; Lingualized occlusion

서론

벨마비(Bell's palsy)는 말초 안면 신경 병증의 한 형태로, 원인은 뚜렷하지 않으나 급성으로 발병하며 주로 편측성으로 나타난다. 대부분의 환자에서 안면 신경마비 증상이 완전히 회복되나, 일부에서는 이환 측 안면 신경의 불완전 회복으로 인한 근육의 퇴화 혹은 이상 재생으로 인한 근육의 무력감과 구축(contracture) 등이 생긴다. 이로 인해 비대칭적인 안모, 부자연스러운 표정, 웃거나 씹을 때 경련(spasm)의 발생, 연합운동(synkinesis)이나 과긴장(hypertonicity) 등과 같은 후유증이 나타나게 되며,¹ 무치악을 동반하는 환자에서는 의치의 제작 및 사용에 영향을 미치게 된다.

총의치 제작에서 상악에 대한 정확한 하악 위치의 기록은 측두하악관절 및 주위 근신경계와 조화되는 교합을 부여하여 편

안하게 기능하는 보철물을 제작하기 위한 과정이며, 그 중 수평적 악간관계인 중심위는 교합 형성의 시작점으로 이 기록의 채득은 매우 중요한 단계이다.² 그러나 안면 근육의 부조화 및 불안정한 하악위를 보이는 환자의 경우 술자에 의해 유도되는 중심위 채득에 한계가 있을 수 있으며, 이런 경우 환자 스스로 하악 운동이 가능하도록 하여 재현되는 하악의 운동을 물리적으로 추적하는 방법인 고딕아치 묘기법(gothic arch tracing)을 사용할 수 있다.

안면 근육의 조절에 장애가 있는 환자에서 의치 교합의 자유도를 허용하면서 심미 및 저작의 효율을 증대시키기 위해 Payne³에 의해 제시된 설측교합개념을 사용할 수 있다. 이러한 교합양식은 측방 운동 시 교합접촉의 편향에 의한 외상, 불편감 등을 최소화 할 수 있다.⁴

본 증례에서는 편측성 안면 신경마비 기왕력으로 인해 안면

*Corresponding Author: Sunyoung Choi

Department of Prosthodontics, Hanil General Hospital
308, Uicheon-ro, Dobong-gu, Seoul 01450, Republic of Korea
+82 (0)2 901 3189; e-mail, soonieya@nate.com

Article history: Received June 13, 2017 / Last Revision August 16, 2017 / Accepted August 17, 2017

© 2017 The Korean Academy of Prosthodontics

© This is an Open Access article distributed under the terms of the Creative Commons Attribution Non-Commercial License (<http://creativecommons.org/licenses/by-nc/3.0>) which permits unrestricted non-commercial use, distribution, and reproduction in any medium, provided the original work is properly cited.

근육의 부조화가 있는 무치악 환자에서 고딕아치 묘기법 및 설측교합개념을 이용하여 보철물을 제작함으로써 기능적, 심미적으로 만족스러운 임상 결과를 얻었기에 이를 보고하고자 한다.

증례

본 증례의 환자는 71세 여환으로, 교통 사고로 인해 10년 전에 제작한 틀니를 잃어버려 새로 제작하고 싶다는 것을 주소로 치과에 내원하였다. 환자는 20년 이상 전악 무치악 상태였으며 이전 틀니가 오래되고 잘 씹히지 않았다고 하였다 (Fig. 1). 의과적 특이사항으로 5년 전 좌측 안면 벨마비로 진단 받아 신경과에서 치료 받은 병력이 있었으며, 내원 당시 시행한 이학적 검사에서, 눈을 감을 때 불편감은 없었으나 좌측 이마에 주름이 지어지지 않으며 좌측 비순구가 처지고 좌우 구각부 높이의 비대칭이 존재하여 House Brackmann 분류의 Grade II로 진단되었다.⁵

환자의 수술에 대한 부담감으로 임플란트를 이용한 보철수복이 배제되었으며, 이에 상, 하악 총의치 제작을 계획하고, 최종 보철물 제작 전 임시 의치를 제작하기로 하였다. 임시 의치 제작에 있어 수직 교합고경은 동공에서 구각부까지의 거리와 비익에서 턱 끝까지의 거리가 유사함을 이용하는 Willis법 및 발음을 이용한 방법과 연하역치법 (swallowing method)으로 조정 후 상, 하순의 형태와 지지를 평가하여 결정하였으며 수평적 악간 관계는 chin point guidance를 이용하여 채득하였다. 임시 의치 장착 후 환자는 저작 시 우측 부위 통증이 발생함을 호소하였으며, 하악 우측 구치부 치조제의 협측 경사면과 좌측 구치부 치조제의 설측 경사면에 통증이 관찰되었다. 이는 하악 기능 운동 시 우측 조기 접촉에 의한 것으로 판단하여 임상 재부착 (clinical remounting)을 시행하여 교합조정을 하고자 하였으나, chin point guidance로 다시 채득한 수평적 악간관계가 처음 설정한 위치와 오차를 보였으며 그 위치가 일정하게 채득되지 않았다. 이에 최종 의치 제작을 위한 중심위 채득에 있어 chin point guidance 대신 구내 고딕아치 묘기장치를 사용하기로 계획하였고, 의치의 기계적 자유도를 부여하면서 심미 및 저작 효율을 높이기 위해 설측교합개념을 적용하기로 하였다.

상악과 하악을 비가역성 하이드로콜로이드 인상재 (Aroma Fine Plus, GC, Tokyo, Japan)로 인상 채득하여 진단모형과 개인트레이를 제작하였다. 모델링 컴파운드 (PERI COMPOUND, GC, Tokyo, Japan)로 기능적인 변연 형성 후 폴리설파이드 인상재 (Permlastic Light Bodied, Kerr, Washington DC, USA)를 이용하여 선택 가압법으로 최종 인상을 채득하고 (Fig. 2) 초경석고 (GC FUJIROCK, GC, Tokyo, Japan)로 주모형을 제작하였다.

중심위 채득은 고딕아치 묘기장치 (Centrofix nach Dr. Luth, Ginbach Dental GmbH, Pforzheim, Germany)를 이용하였다. 고딕아치 기록장치의 구성요소 중 기록침 (stylus)은 상악 기록상에 부착하고, 기록판은 하악 기록상에 부착하여 구강 내에 장착한 후, 임시 의치로부터 평가된 교합수직고경을 참고하여, 기록침의 높이를 조절하였다. 환자 스스로 수평면에서 전방 및 좌우 측방운동을 하도록 하여 기록판 상에 재현되는 하악 운동 경로를 얻을 수 있었다 (Fig. 3). 기록된 정점의 위치로 기록침을 고정 한 후 실리콘 교합인기재 (Regisil Rigid, Dentsply, Konstanz, Germany)로 중심위를 채득하였다. 고딕아치 묘기법으로 얻게 된 하악 운동 경로의 좌, 우 측방 운동 한계점에 기록침을 고정시키고 좌, 우 편심위를 채득하여 이를 바탕으로 과로경사각을 설정하였다.

고딕아치 묘기법으로 채득한 중심위에서 설측교합으로 인공치 (Endura, SHOFU, Tokyo, Japan)를 재배열하였다. 전치부는 Endura anterior HT5 (shade A3)를 사용하였고, 구치부는 교두각이 20°인 반해부학적 인공치아 (Endura posterior, shade A3)를 사용하

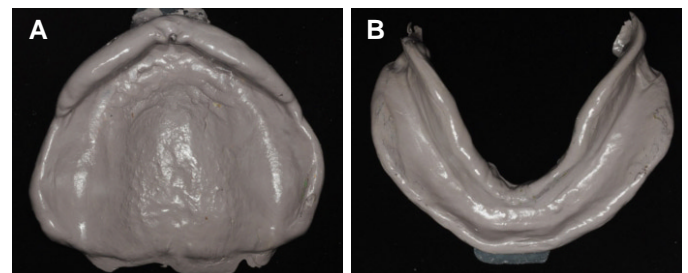


Fig. 2. Definitive impression making for (A) maxilla and (B) mandible.

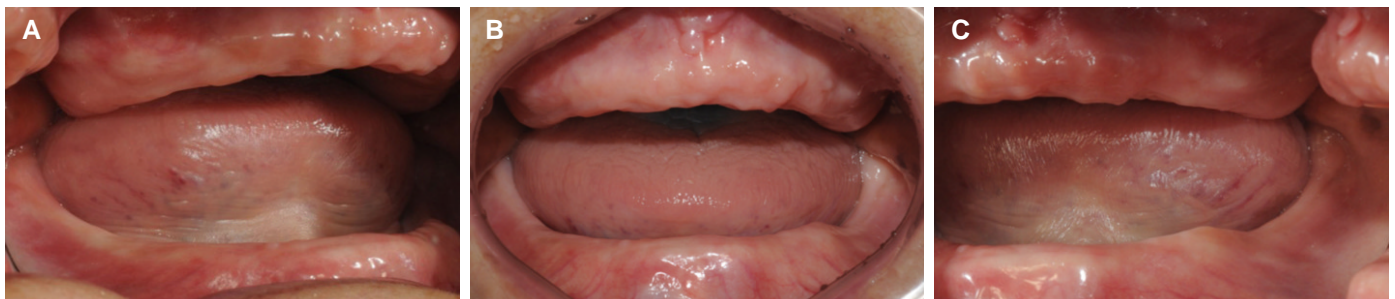

Fig. 1. Initial intraoral photograph. (A) Lateral view (right), (B) Frontal view, (C) Lateral view (left).

였다. 우선 통상적인 방법으로 상, 하악 전치를 배열한 후, 구강 내에 시적하여 안모의 회복을 확인하였다. 하악 구치를 배열하여 간섭의 원인이 되는 횡주용선, 변연용선을 카보란덤 포인트로 삭제하여 낮추고, 협측과 설측 교두경사도 감소시켜

교합면에 오목면을 형성하였다. 상악 구치를 배열하여 상악 설측 교두만 중심교합에서 하악 구치의 중심와에 접촉하도록 배열하였다. 이때 상악 구치를 협측으로 약간 회전시켜 하악 협측 교두와 접촉되지 않게 하여 자유도를 부여하였다(Fig. 4).

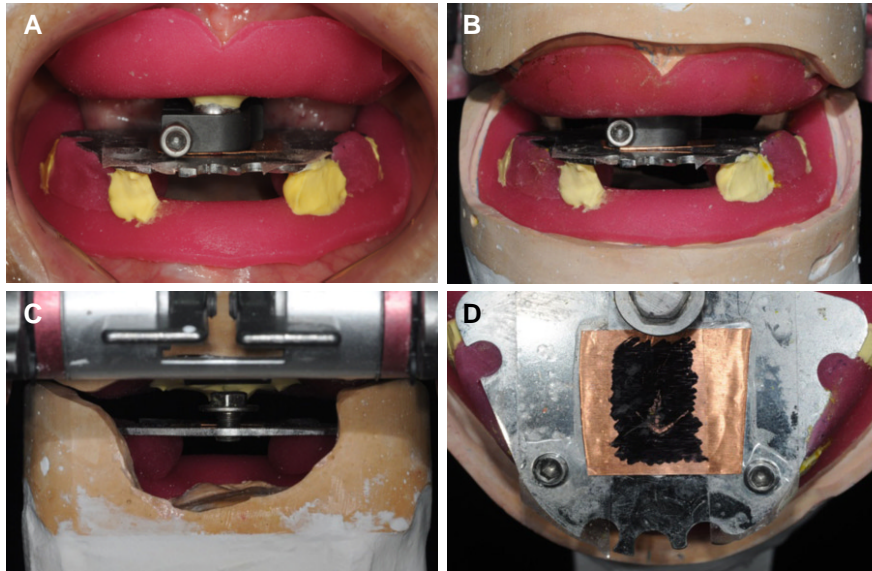


Fig. 3. Registration of centric relation using an intraoral gothic arch tracer. (A) Intraoral photograph wearing the gothic arch tracer, (B) Frontal view and (C) Posterior view of mounted master casts using the gothic arch tracer, (D) Gothic arch tracing.

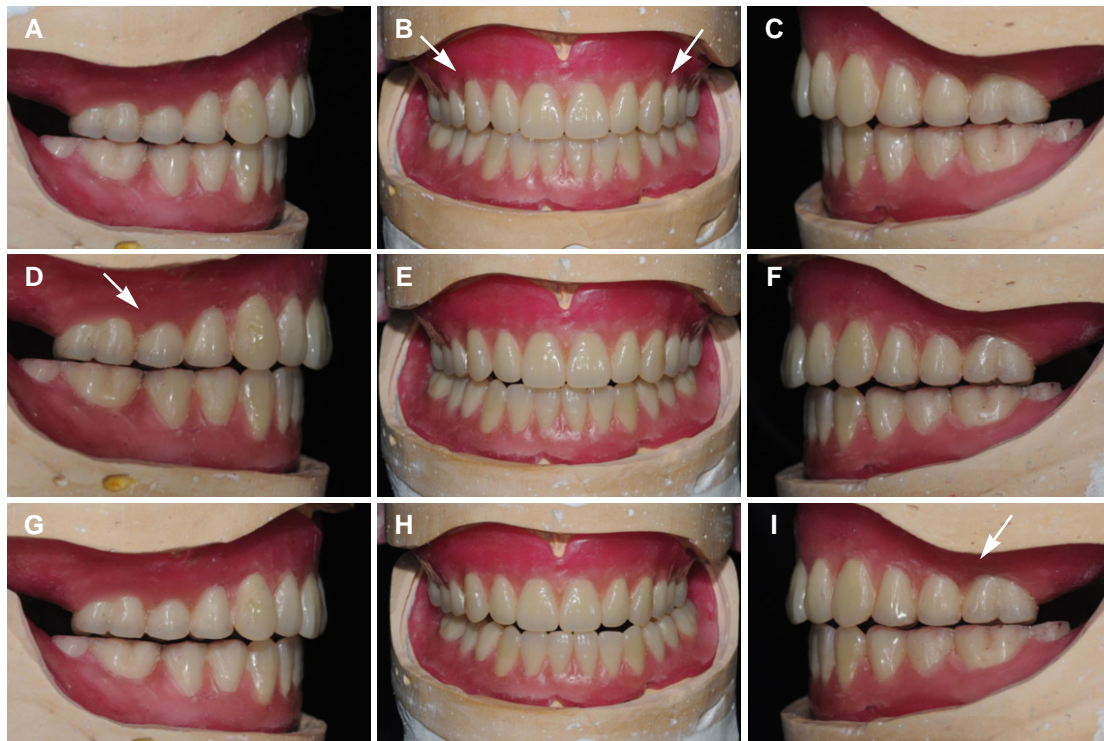


Fig. 4. (A) Lateral view (right), (B) frontal view, maxillary posterior teeth are rotated slightly to avoid all contact of the buccal cusp (arrows), and (C) lateral view (left) of wax denture at centric relation, (D) Lateral view (right), working side contact is limited to maxillary lingual cusp (arrow), (E) frontal view, and (F) lateral view (left) at eccentric position to right side, (G) Lateral view (right), (H) frontal view, and (I) lateral view (left) at eccentric position to left side, working side contact is limited to maxillary lingual cusp (arrow).

의치 온성 후 기공실 재부착을 시행하여, 온성 시에 발생한 교합 오차를 수정하고 기존에 설정한 수직고경으로 맞추었다. 이렇게 완성된 의치를 구강 내에 시적한 후 치료실 재부착을 통해 설측 교합을 이루도록 조정을 시행하고 (Fig 5, Fig 6) 최종 의치를 환자에게 장착하였다 (Fig 7, Fig 8). 최종 의치 장착 후 2개월 동안 3회의 정기 검사를 통해 추가적인 교합 조정 및 의치 내면 조정 시행하였고, 환자는 입시 의치 사용 시 호소하였던 불편함이 개선되었고 이전 틀니에 비해 향상된 저작 기능에 만족감을 표시하였다.

고찰

벨마비는 말초성 안면 신경마비 중 가장 많은 형태로 85% 이상의 환자에서 발병 후 3주 이내 증상의 회복을 보이기 시작하나, 20-30%의 환자에서는 영구적인 후유증이 남게 된다.¹ 증례의 환자는 5년 전 발병한 안면 마비 후유증으로 안정 시 좌측 얼굴의 처짐, 구축에 의한 얼굴의 조임과 당김 증상 등을 가지고 있어, 안면 신경마비를 휴식 시와 기능 시 표정근의 임상 양상으로 분류한 House Brackmann 분류의 Grade II에 해당하였다.⁵

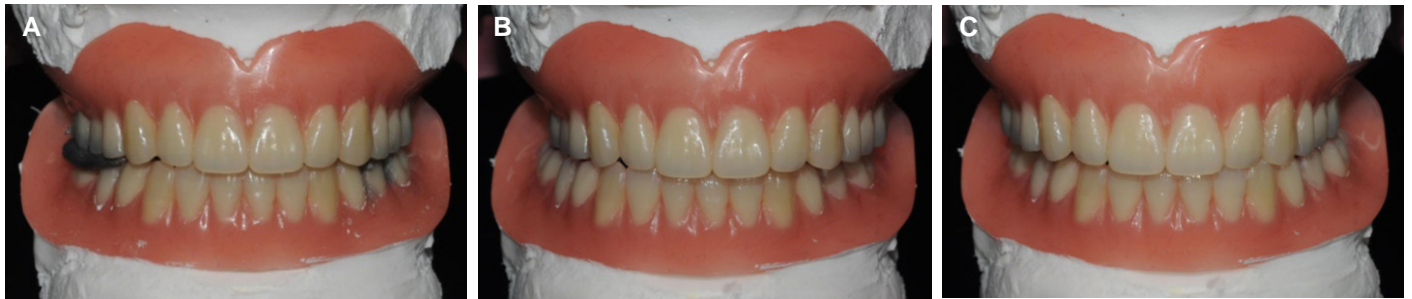

Fig. 5. Clinical remounting of definitive dentures at (A) centric relation, (B) eccentric position to right side, and (C) eccentric position to left side.

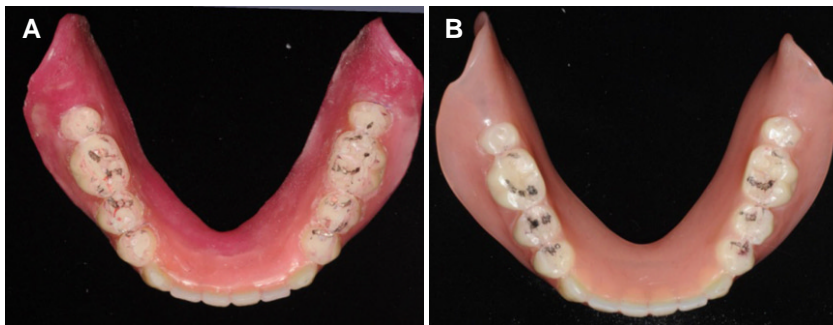


Fig. 6. Indentation marks during excursive movements on (A) mandibular wax denture and (B) mandibular denture after selective grinding.

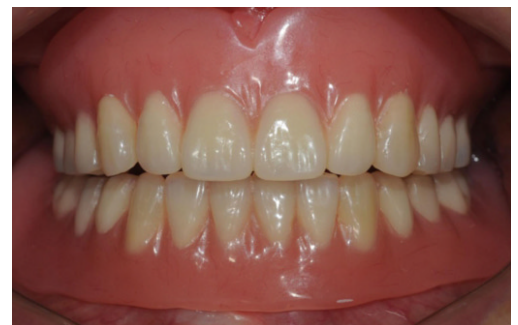

Fig. 7. Intraoral photograph of definitive prostheses.

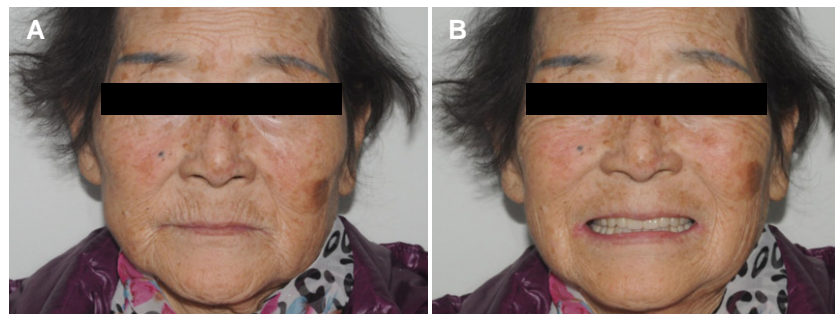


Fig. 8. Extraoral photographs (A) without dentures and (B) with definitive dentures.

이러한 후유증과 함께 10년 전에 제작한 의치를 유지관리 없이 잘 씹히지 않는 상태로 오랫동안 사용하면서 우측으로의 편측 저작 습관과 하악의 습관적 우측 편위를 가지고 있었다. 무치악 환자에서 잘 맞지 않는 의치를 장기간 사용하는 경우, 구강 악습관(parafunctional habit), 과도한 하악의 운동성(hypermobility) 과 편위(deviation), 턱관절의 기능 이상 등을 가져와 중심위로의 하악 유도를 어렵게 만들 수 있다.⁶⁷ 이번 증례의 경우에도 중심위 유도 과정에서 오류 발생 가능성을 고려하여 최종 의치 제작 시 고딕아치 묘기법을 사용하였다. 중심위 유도는 환자 스스로 행하는 방법과 술자가 유도하는 방법이 있으며, 증례에서 임시의치 제작 시 사용한 chin point guidance는 후자에 해당한다. 환자의 경우 chin point guidance로 중심위 채득 시 입술 주위 근육의 움직임으로 구각부의 우측 편위가 나타나 하악을 일정한 위치로 유도하고, 그대로 유지하는데 어려움이 있었다. 이는 벨마비 환자에서 턱모서리신경(marginal mandibular branch of facial nerve)이 침범된 경우에 환측 입꼬리내림근(depressor anguli oris muscle)과 아래입술내림근(depressor labii inferioris)의 마비와 함께 견측 내림근들의 과도한 당김 작용(over pulling)이 나타나면서 입술을 움직이거나 입을 벌릴 때 구각이 견측으로 치우치게 되어 발생하는 동적 비대칭(dynamic asymmetry)에 의한 것으로 보였다.⁸ 술자가 환자 안면근육의 움직임에 저항하여 강한 힘으로 하악을 유도하는 경우 오류를 일으킬 가능성이 높기 때문에,⁹ 환자가 익숙해져 술자의 유도에 저항하지 않도록 여러 번 시도 하였으나 오히려 긴장감과 입술 주위 근육의 편위의 빈도가 높아졌으며, 교합 채득 재료가 굳는 동안 하악을 유지하는 것 또한 쉽지 않았다. 이에 환자 스스로 하악 운동이 가능하도록 구내 고딕아치 묘기법을 사용하였다. 고딕아치 묘기법을 시행하는 동안 상악과 하악의 기록 장치가 가볍게 접촉한 상태에서 환자 스스로 하악의 측방 운동과 전방 운동을 하도록 지시하였다. 환자의 잔존 치조체는 심하게 흡수되지 않은 양호한 상태로 좌, 우측이 비교적 대칭이었으며 제작된 기록상은 구강 내에서 흔들림이나 동요도 없이 안정적으로 유지되었다. 환자는 오랜 총의치 사용 경험으로 구강 내 장치의

존재에 대한 불편감을 느끼지는 않았다. 이와 같이 고딕아치 묘기법으로 채득한 중심위와 chin point guidance로 채득한 중심위에 실제로 차이가 있는지 교합기 상에 재현해 보기 위해 작업 모형 상에서 한 번 더 기록상과 교합제를 제작하였다. 고딕아치 묘기 시와 동일한 수직고경에서 chin point guidance로 하악을 유도한 후 aluwax (Aluminax bite, Whip mix, Louisville, KY, USA)로 중심위를 채득하고, 이를 이용하여, 안궁이전으로 상악 모형이 부착된 교합기(KaVo Protarevo 7, KaVo Dental GmbH, Biberach, Germany) 상에 하악 모형을 가철장착법(split cast mounting)으로 부착하였다. 이 상태에서 상, 하악 인공치아를 배열하여 납의치를 제작한 후, 고딕아치 묘기법으로 채득한 중심위로 하악 모형을 재부착하고 제작된 상, 하악 납의치를 모형에 장착해보니 하악이 우측으로 편위되어 우측 조기접촉이 재현되는 것을 관찰할 수 있었다 (Fig. 9). Smith¹⁰은 고딕아치 묘기법이 접변측 방법보다 기록의 재현성에서 더 우수함을 실험을 통해 밝혔으며, Myers 등¹¹은 술자의 엄지와 검지로 환자의 하악에 압력을 가하여 유도된 중심위 기록이 고딕아치 묘기장치를 이용하여 환자 스스로 유도된 기록에 비해 더 재현성이 우수하다는 주장을 뒷받침할 만한 근거는 없다고 실험을 통해 주장하였다. Utz 등¹²은 고딕아치 묘기법이 chin point guidance에 비해 술자의 숙련도에 의한 영향이 적고, 환자가 쉽게 의치에 적응하며 편안하게 사용한다고 발표한 바 있으며, Linsen 등¹³은 고딕아치 묘기 위치에서 3-finger technique (Lauritzen grasp)에 비해 저작근(전측두근, 교근)의 운동단위 활성의 대칭성이 더 크며, 이는 더 높은 근육의 안정성을 의미한다고 하였다. 과로경사각 설정에 있어서 고딕아치 장치로 채득한 편심위를 이용하는 경우, 기록판이 실제 과두의 형태와 달리 편평하기 때문에 과로경사각이 실제보다 작은 값을 보이게 되는데, 이는 교합기상에서 양측성 균형교합을 위한 치아 배열 및 교합조정을 용이하게 한다. 다만, 이렇게 설정된 교합관계가 실제 환자의 하악 운동 범위 내에서도 유지되는지 확인하기 위해 wax denture 시적 시 체크바이트 채득하여 과로경사각을 조정하여 교합관계를 확인하였다.

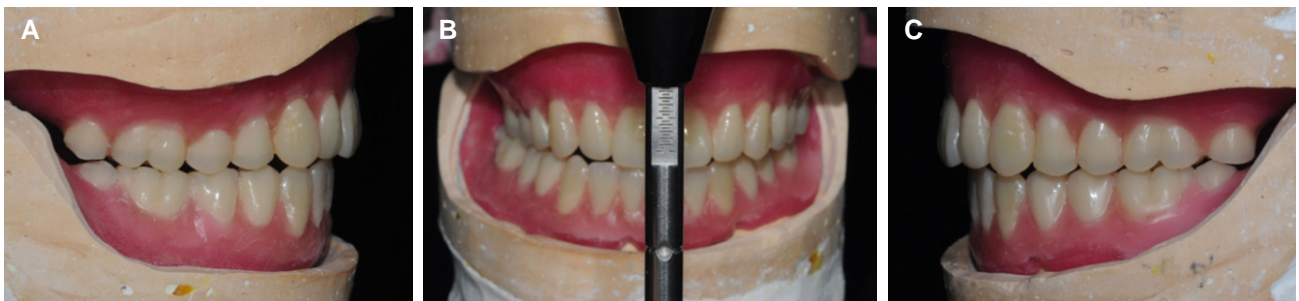

Fig. 9. Discrepancy between two registration methods, gothic arch tracing and chin point guidance. Displacement of lower cast in chin point guidance compared to gothic arch tracing generates premature contact on right side. (A) Lateral view (right), (B) Frontal view, (C) Lateral view (left).

재현성 있는 하악 운동의 시작점, 즉 중심위를 채득한 후, 환자의 우측 편측 저작 습관과 하악의 습관적 우측 편위를 고려하여 교합의 자유도를 부여하기 위해 설측 교합으로 치아 배열을 시도하였다. 설측 교합은 치조골의 흡수가 심하거나 2급 악간관계를 갖는 경우, 쉽게 변형되는 지지 조직을 갖거나 비기능적인 악습관을 갖는 환자에서 유리하다.¹⁴ 상악 구치의 협측 교두를 교합평면에서 약간 들어올려 공간을 부여함으로써 교합간섭을 줄이고, 교합면에서 뺨을 거상하여 뺨이 씹히지 않도록 하였으며, 하악 교합면을 선택적으로 삭제하여 교합간섭을 없앴으로써 상악 구치의 설측 교두가 중심위와 편심위에서 접촉을 유지하도록 하였다. 총의치의 교합 불안정은 하악 기능 이상(mandibular dysfunction) 증상의 주요 원인이며, 이런 증상은 의치 교합의 개선으로 해소되기도 한다.⁶ 또한 총의치는 무치악 환자의 연조직에 하나의 단위로 놓여지므로 부여되는 교합 양식이 의치의 안정에 영향을 미치게 된다. 설측 교합을 이용해 교합력을 중심화하고 파괴적인 측방력이 감소시켜 의치 안정성을 향상시킴으로써 환자에게 편안함을 제공하고 의치 기능을 오래 지속할 수 있도록 하였다.^{15,16}

결론

편측성 안면 신경마비인 벨마비의 후유증과 잘 맞지 않는 의치의 장기간 사용으로 인해 편측 저작 습관 및 하악의 습관적 편위가 있는 완전 무치악 환자에서 고딕아치 묘기법으로 중심위를 채득하고, 설측 교합 개념을 이용하여 기계적 자유도를 부여하면서 저작 효율을 높일 수 있는 총의치를 제작할 수 있었다. 결과적으로 기능 및 심미적으로 만족스러운 총의치를 제작할 수 있었으며, 장기적으로 안정된 예후를 위해서 지속적으로 유지 관리가 필요할 것으로 사료된다.

ORCID

Eunyoung Choi <https://orcid.org/0000-0001-9103-1838>

References

1. Eviston TJ, Croxson GR, Kennedy PG, Hadlock T, Krishnan AV. Bell's palsy: aetiology, clinical features and multidisciplinary care. *J Neurol Neurosurg Psychiatry* 2015;86:1356-61.
2. Dawson PE. Centric relation. Its effect on occluso-muscle harmony. *Dent Clin North Am* 1979;23:169-80.
3. Payne SH. A posterior set-up to meet individual requirements. *Dent Digest* 1941;47:20-2.
4. Lang BR. Complete denture occlusion. *Dent Clin North Am* 1996;40:85-101.
5. House JW, Brackmann DE. Facial nerve grading system. *Otolaryngol Head Neck Surg* 1985;93:146-7.
6. Carlsson GE. Symptoms of mandibular dysfunction in complete denture wearers. *J Dent* 1976;4:265-70.

7. Mercado MD, Faulkner KD. The prevalence of craniomandibular disorders in completely edentulous denture-wearing subjects. *J Oral Rehabil* 1991;18:231-42.
8. Chen CK, Tang YB. Myectomy and botulinum toxin for paralysis of the marginal mandibular branch of the facial nerve: a series of 76 cases. *Plast Reconstr Surg* 2007;120:1859-64.
9. Yurkstas AA, Kapur KK. Factors influencing centric relation records in edentulous mouths. 1964. *J Prosthet Dent* 2005;93:305-10.
10. Smith HF Jr. A comparison of empirical centric relation records with location of terminal hinge axis and apex of the gothic arch tracing. *J Prosthet Dent* 1975;33:511-20.
11. Myers M, Dziejma R, Goldberg J, Ross R, Sharry J. Relation of Gothic arch apex to dentist-assisted centric relation. *J Prosthet Dent* 1980;44:78-81.
12. Utz KH, Müller F, Bernard N, Hültenschmidt R, Kurbel R. Comparative studies on check-bite and central-bearing-point method for the remounting of complete dentures. *J Oral Rehabil* 1995;22:717-26.
13. Linsen SS, Stark H, Samai A. The influence of different registration techniques on condyle displacement and electromyographic activity in stomatognathically healthy subjects: a prospective study. *J Prosthet Dent* 2012;107:47-54.
14. Becker CM, Swoope CC, Guckes AD. Lingualized occlusion for removable prosthodontics. *J Prosthet Dent* 1977;38:601-8.
15. Phoenix RD, Engelmeier RL. Lingualized occlusion revisited. *J Prosthet Dent*. 2010;104:342-6.
16. Inoue S, Kawano F, Nagao K, Matsumoto N. An in vitro study of the influence of occlusal scheme on the pressure distribution of complete denture supporting tissues. *Int J Prosthodont* 1996;9:179-87.

편측성 안면 신경마비 환자에서의 총의치 수복 증례

최은영 · 이지현 · 최순영*

한일병원 치과보철과

벨마비는 원인이 명확하지 않은 급성 말초성 안면 신경마비로 주로 편측으로 나타난다. 일부에서는 완전히 회복되지 못하여 안면 근육의 불완전 마비, 구축 등의 후유증으로 인해 하악의 편측 변위 또는 편측 저작 습관 및 부조화가 나타나며, 따라서 만약 무치악 환자에서 총의치로 수복한다면 더욱 세심한 주의가 필요하다. 본 증례에서는 벨마비의 후유증과 불안정한 하악 운동으로 인해 술자에 의한 중심위 채득이 어려운 무치악 환자에서 고딕아치 묘기법으로 재현성 있는 중심위를 채득하고, 중심위와 환자의 습관적인 하악 기능 운동 범위 간의 자유도 부여를 위해 설측 교합을 이용하여 총의치를 제작함으로써 기능 및 심미적으로 양호한 결과를 얻었기에 보고하는 바이다. (*대한치과보철학회지* 2017;55:451-7)

주요단어: 안면 신경마비; 고딕아치 묘기법; 설측 교합

* 교신저자: 최순영

01450 서울 도봉구 의천로 308 한일병원 치과보철과

02 901 3189; e-mail, soonieya@nate.com

원고접수일: 2017년 6월 13일 / 원고최종수정일: 2017년 8월 16일 / 원고채택일: 2017년 8월 17일

© 2017 대한치과보철학회

© 이 글은 크리에이티브 커먼즈 코리아 저작자표시-비영리 3.0 대한민국 라이선스에 따라
이용하실 수 있습니다.