

# 상악 완전 무치악 환자에서 6개의 임플란트를 동반한 두가지 가철성 의치 치료의 8년 경과 관찰 증례

양승원 · 김종은 · 김지환\*

연세대학교 치과대학 치과보철학교실

## Eight-year follow-up of two different removable prostheses using six implants in maxillary edentulous patients

Seung-Won Yang, Jong-Eun Kim, Jee-Hwan Kim\*

Department of Prosthodontics, College of Dentistry, Yonsei University, Seoul, Republic of Korea

An implant-supported fixed dental prosthesis (ISFDP) or an implant-supported overdenture (IOD) are good options when treating a completely edentulous jaw opposing natural teeth. However, an ISFDP for a full arch requires sufficient bone quality and quantity, which limits its application. Meanwhile, using an ISFDP as an abutment of a removable partial denture has been considered recently. This clinical report discusses the treatments applied to two patients with edentulous maxillas and opposing natural teeth: one was treated with an IOD and the other was treated with an ISFDP and removable partial denture. Follow-up and management were performed for 8 years. (*J Korean Acad Prosthodont* 2017;55:300-4)

**Keywords:** Dental implants; Overdenture; Implant supported dental prosthesis; Removable partial denture; Prosthodontics

### 서론

완전 무치악에서 임플란트를 이용한 치료계획 설정 시 임플란트 지지 고정성 보철물 또는 임플란트 피개의치를 생각할 수 있다. 치료계획의 결정을 위해선 철저한 구외 검사와 구내 검사를 시행해야 한다.<sup>1</sup>

대부분 환자들은 임플란트 지지 고정성 보철물을 선호하나, 이를 위해선 충분한 골질, 골량이 요구된다.<sup>2</sup> 임플란트를 식립 하기에 골이 부족하거나, 치조제 흡수가 과다하여 심미적으로 불량해 연조직 지지가 필요한 경우 임플란트 피개의치를 고려해야 한다.<sup>2,3</sup> 그러나, 이러한 치료법은 대개 고정성 보철물에 비해 합병증이 많이 발생한다는 단점이 있다.<sup>4</sup> Berglundh 등<sup>5</sup>은 임플란트를 이용한 피개의치 치료는 고정성 보철물을 이용한

치료에 비해 4-10배 더 많은 합병증이 발생한다고 하였다.

상악 무치악 환자에서 구치부는 상악동 거상술 및 골 이식으로 치료가 가능하다. 그러나, 전치부는 심한 골 흡수로 임플란트 식립이 어려운 경우가 많다. 본 두 증례는 상악 전치부 임플란트 식립이 어려운 증례로, 한 증례는 밀링바를 동반한 임플란트 피개의치로 치료하였고, 다른 증례는 구치부는 임플란트 지지 고정성 보철물로, 전치부는 Kennedy class IV 가철성 국소의 치료 치료하였다.

본 증례 보고의 목적은 자연치열과 대합되는 상악 완전 무치악 환자에서 임플란트 피개의치 또는, 임플란트 지지 고정성 보철물을 동반한 Kennedy class IV 가철성 국소의치 치료법과 8년 경과 관찰 기간 동안의 임플란트의 기계적, 생물학적 문제점 및 의치의 유지보수 치료 양상을 비교 고찰해 보고자 함이다.

\*Corresponding Author: Jee-Hwan Kim

Department of Prosthodontics, College of Dentistry, Yonsei University  
50-1 Yonsei-ro, Seodaemun-gu, Seoul 03722, Republic of Korea  
+82 (0)2 2228 3598; e-mail, jee917@yuhs.ac

Article history: Received February 2, 2017 / Last Revision March 31, 2017 / Accepted May 26, 2017

© 2017 The Korean Academy of Prosthodontics

© This is an Open Access article distributed under the terms of the Creative Commons Attribution Non-Commercial License (<http://creativecommons.org/licenses/by-nc/3.0>) which permits unrestricted non-commercial use, distribution, and reproduction in any medium, provided the original work is properly cited.

증례

증례 1

본 50세 남환은 임플란트 치료를 받고 싶다는 주소로 내원하였다. 치과적 병력으로 상악과 하악에 다수의 고정성 보철물과 함께 가철성 국소의치 치료를 받은 경험이 있었다. 임상 및 방사선학적 검사 결과 상악 치아는 전반적으로 고도의 치주염에 이환된 상태였으며, 전반적인 골 소실이 관찰되었다(Fig. 1).

고도의 치주염에 이환된 상악의 잔존 치아는 모두 발거하기로 계획하였으며, 발치 후 CT를 촬영하여 검사한 바, 상악 전치부는 심한 골 소실로 인해 임플란트 식립이 어려워 양쪽 구치부에 각각 3개씩의 임플란트(Branemark System Mk III TiUnite, Nobel Biocare AB, Gothenburg, Sweden)를 이용한 임플란트 피개의치 치료를 계획하였다. 하악에는 좌측 제2소구치 및 좌측 제1대구치에 임플란트(Standard Plus Straumann; Straumann, Waldenburg, Switzerland)를 식립하여 임플란트 지지 고정성 보철물 수복을 계획하였다. 도재 파절이 발생한 기존의 하악 좌측 송곳니에서 하악 좌측 제1소구치에 이르는 금속도재전장관은 재수복하기로 하였다.

상악은 골드 밀링바와 마그넷(Magfit, Shinwon Dental, Seoul, Korea)을 이용하여 통상적인 방법에 따라 보철물을 제작하였으

며, 하악도 통상적인 방법에 따라 치료를 진행하였다(Fig. 1). 보철물 장착 이후 주기적인 검진을 시행하였다. 8년 5개월간 유지, 관리를 시행하면서 그 기간에 나타난 부작용 및 보수는 다음과 같다.: 보철물 장착 1년 7개월 후 임플란트 피개의치의 레진치아의 심한 마모 및 파절이 발생하여, 레진치아를 교체하였다; 보철물 장착 3년 11개월 후에도 임플란트 피개의치의 레진치아의 파절이 발생하여 다시 레진 치아를 교체하였다; 보철물 장착 8년 5개월 후에는 금속구조물의 파절이 발생하였으며, 이에 기존의 상부 구조물을 재사용하여 의치를 새로 제작하였다(Fig. 2). 임플란트 보철물의 기계적 문제점은 발생하였지만, 그외에 임플란트 주위염 등의 생물학적 문제점은 발견되지 않았으며, 구강위생관리 또한 양호하게 유지되었다.

증례 2

본 50세 여환은 다수의 상악 치아의 동요도와 이에 대한 임플란트 상담을 받고 싶다는 주소로 내원하였다. 치과적 병력으로 상악과 하악에 다수의 고정성 보철물과, 하악에 대한 국소의치 치료를 받았으나, 1회 착용 후 불편감으로 인해 적응하지 못한 경험이 있었다. 임상 및 방사선학적 검사 결과 상악 치아는 전반적인 고도의 치주염에 이환된 상태였으며, 전반적인 치조골의 흡수가 관찰되었다(Fig. 3).

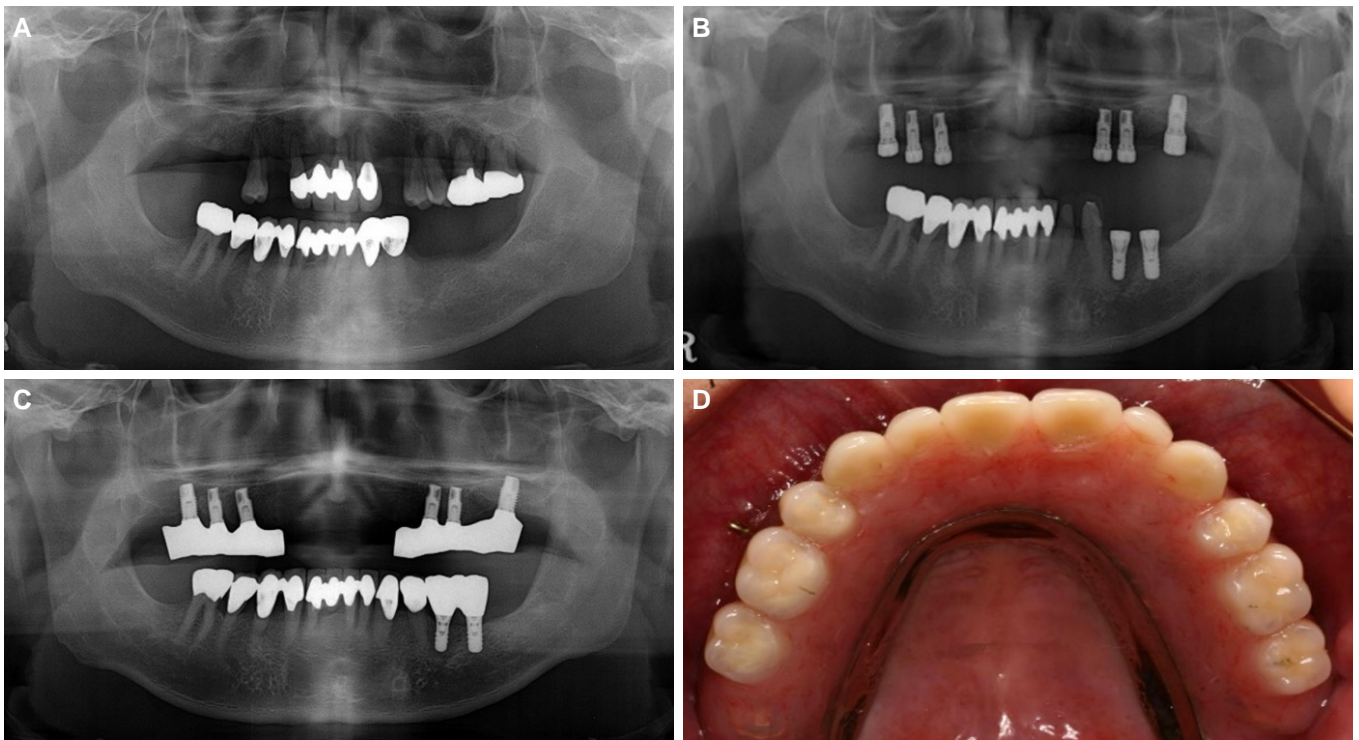
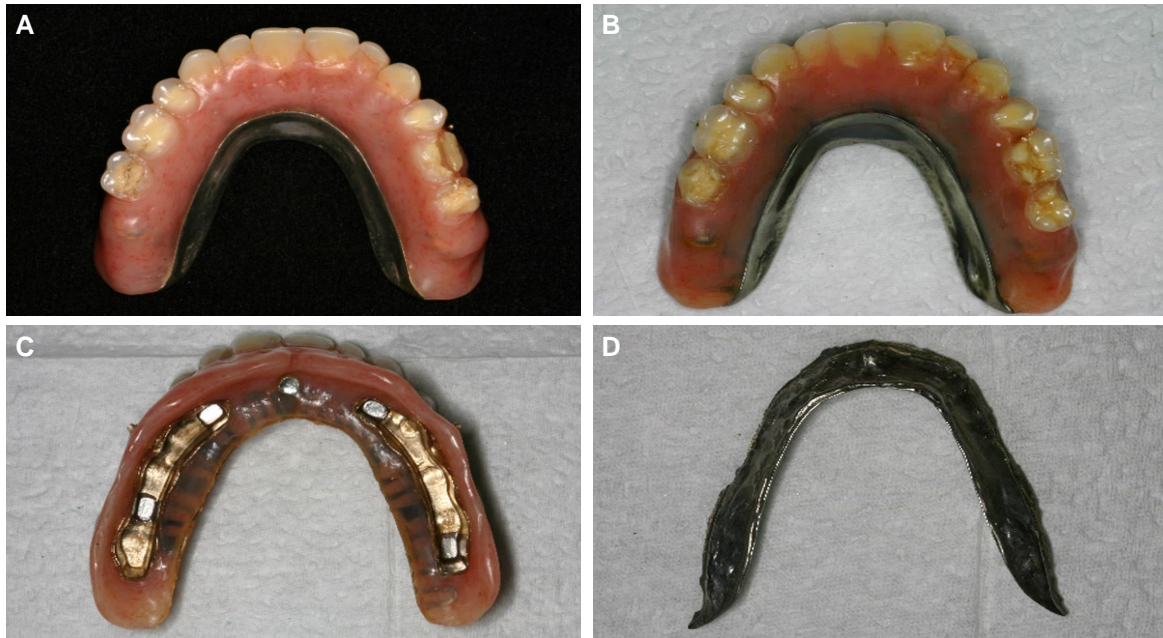

Fig. 1. Panoramic radiographs and clinical photograph of case 1. (Implant overdenture) (A) Initial panoramic radiograph, (B) Panoramic radiograph when the implants were placed, (C) Panoramic radiograph when the definitive prosthesis was delivered, (D) Intraoral view of a definitive prosthesis on the day of placement.



**Fig. 2.** Prosthetic complications in case 1. (Implant overdenture) (A) Resin teeth fracture after 1 year and 7 months, (B) Resin teeth fracture after 3 years and 11 months, (C, D) Framework fracture after 8 years and 5 months.

고도의 치주염에 이환된 상악의 모든 치아는 발치하기로 결정하였다. 발치 후 CT를 촬영하여 검사한 바, 상악 전치부는 심한 골 소실로 인해 임플란트 식립이 어려웠다. 환자는 이전 경험을 바탕으로 의치 보다는 가급적 고정성 보철물을 이용한 치료를 요구하였다. 이에 상악 양쪽 구치부에 각각 3개씩의 임플란트(Standard Plus Straumann, Straumann, Waldenburg, Switzerland)를 식립하여 임플란트 지지 고정성 보철물로 수복하며, 전치부는 양호한 구순 지지를 형성할 수 있도록 Kennedy class IV 가철성 국소의치로 수복하는 것으로 치료계획을 수립하였다. 하악 전치부는 양측 측절치를 연결하는 4본 고정성 보철물과 함께 하악 좌측 제1, 2대구치에 임플란트(Standard Plus Straumann, Straumann, Waldenburg, Switzerland) 식립을 통한 임플란트 지지 고정성 보철물 수복을 계획하였다.

상악 양측 구치부는 임플란트 지지 고정성 보철물로 수복하였고, 상악 전치부는 U자형 구개 연결장치를 이용한 Kennedy class IV 가철성 국소의치로 수복하였다. 가철성 국소의치의 유지장치로 치관 내 유지장치인 키와 키웨이(Plasta slide attachment, Ednenta, Zurich, Switzerland) 및 치관 외 유지장치인 환상형 클라스프를 사용하였다 (Fig. 3).

보철물 장착 이후 주기적인 검진을 시행하였으며, 8년의 경과 관찰 기간 동안 기계적, 생물학적, 심미적으로 특별한 문제 없이 현재까지 잘 유지되고 있다.

**고찰**

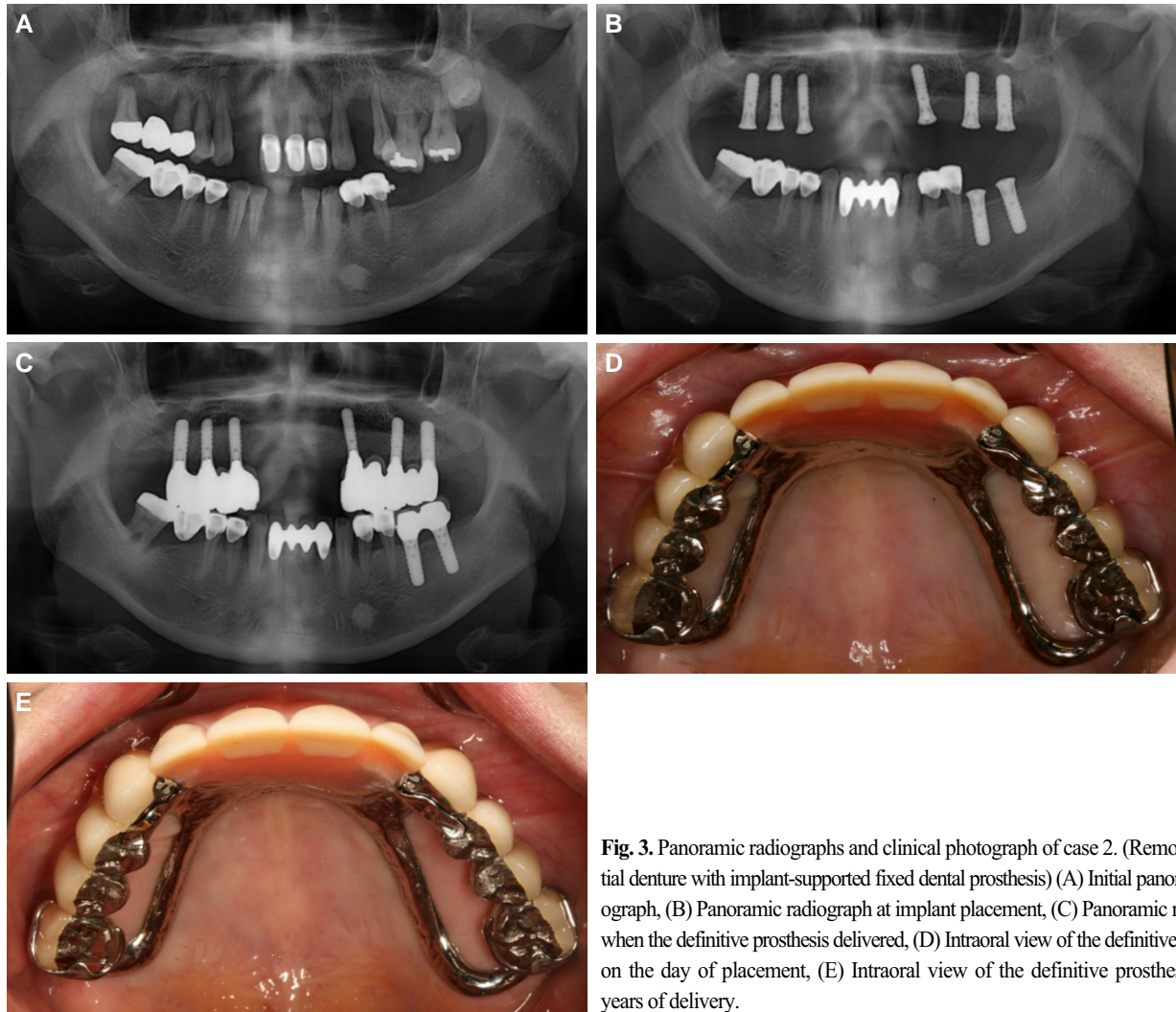
서로 다른 환자에서 2가지의 서로 다른 치료를 진행했기에

두 증례의 직접적인 비교는 어려울 것이다. 그러나, 임플란트 피개의치 치료를 시행한 증례 1의 환자에서는 피개의치 치아의 파절, 주조직의 파절이 발생하였다. 반면, 6개의 임플란트를 이용하여 상악 양측의 구치부 수복과 Kennedy class IV 가철성 국소의치 치료를 시행한 증례 2의 환자에서는 특이할만한 합병증이 발견되지 않았다. 본 두가지 증례에서는 골 소실, 임플란트 주위염 등과 같은 생물학적인 합병증은 관찰되지 않았다.

임플란트 보철물의 기계적 문제점에 대한 다양한 보고가 있으며, 저자에 따라 다양한 결과를 제시하고 있다.<sup>6</sup> Kiener 등<sup>6</sup>에 따르면 고정 요소의 문제가 가장 호발하며, 특히 나사 풀림 또는 음형 유지장치의 수리가 가장 많았다. 또한, 의치의 수리는 거의 없었지만, 발생한 경우에는 대부분 치아의 파절과 연관되어 있었다고 보고하였다. Goodacre 등<sup>3</sup>은 임플란트의 기계적 합병증으로 유지력 상실 및 수리가 가장 많다고 보고하였다.

이를 보았을 때 특히 임플란트 피개의치로 치료하는 경우, 합병증을 예방하기 위해선 의치 치아 재료의 선택 및 금속구조물의 디자인에 있어 더욱 신중해야 할 것이다.

증례 2에서는 임플란트 지지 고정성 보철물을 가철성 국소의치의 지대치로 사용하였다. 임플란트 보철물을 가철성 국소의치의 지대치로 사용하는 것에 대해 여러 임상적 보고가 제시되었다.<sup>8,10</sup> 본 증례는 구치부에 각각 3개의 임플란트를 연결한 4본 고정성 보철물 수복을 통해 임플란트에 가해지는 측방력이 최대한 분산될 수 있도록 하였다. 이러한 치료 방법은 보다 편한 임상 및 가공 과정을 가능케 하고, 수술 범위를 줄일 수 있으며, 피개의치의 단점을 피함과 동시에 심미적인 고려가 가능하다. 하지만, 이러한 형태의 치료에 대한 장기적인 결과



**Fig. 3.** Panoramic radiographs and clinical photograph of case 2. (Removable partial denture with implant-supported fixed dental prosthesis) (A) Initial panoramic radiograph, (B) Panoramic radiograph at implant placement, (C) Panoramic radiograph when the definitive prosthesis delivered, (D) Intraoral view of the definitive prosthesis on the day of placement, (E) Intraoral view of the definitive prosthesis after 8 years of delivery.

고찰이 없는 한계점이 있다. 임플란트가 측방력에 취약하다는 점을 고려할 때 신중한 케이스 선택과 보수적인 기준을 통한 치료계획 설정이 필요할 것이다.

## ORCID

Jee-Hwan Kim <https://orcid.org/0000-0002-0872-4906>

## References

- Jivraj S, Chee W, Corrado P. Treatment planning of the edentulous maxilla. *Br Dent J* 2006;201:261-79.
- DeBoer J. Edentulous implants: overdenture versus fixed. *J Prosthet Dent* 1993;69:386-90.
- Goodacre CJ, Bernal G, Rungcharassaeng K, Kan JY. Clinical complications with implants and implant prostheses. *J Prosthet Dent* 2003;90:121-32.
- Walton JN, MacEntee MI. Problems with prostheses on implants: a retrospective study. *J Prosthet Dent* 1994;71:283-8.
- Berglundh T, Persson L, Klinge B. A systematic review of the incidence of biological and technical complications in implant dentistry reported in prospective longitudinal studies of at least 5 years. *J Clin Periodontol* 2002;29:197-212.
- Osman RB, Payne AG, Ma S. Prosthodontic maintenance of maxillary implant overdentures: a systematic literature review. *Int J Prosthodont* 2012;25:381-91.
- Kiener P, Oetterli M, Mericske E, Mericske-Stern R. Effectiveness of maxillary overdentures supported by implants: maintenance and prosthetic complications. *Int J Prosthodont* 2001;14:133-40.
- Chronopoulos V, Sarafianou A, Kourtis S. The use of dental implants in combination with removable partial dentures: a case report. *J Esthet Restor Dent* 2008;20:355-64.
- Pellecchia M, Pellecchia R, Emtiaz S. Distal extension mandibular removable partial denture connected to an anterior fixed implant-supported prosthesis: a clinical report. *J Prosthet Dent* 2000;83:607-12.
- Starr NL. The distal extension case: an alternative restorative design for implant prosthetics. *Int J Periodontic Restor Dent* 2001; 21:61-7.

## 상악 완전 무치악 환자에서 6개의 임플란트를 동반한 두가지 가철성 의치 치료의 8년 경과 관찰 증례

양승원 · 김종은 · 김지환\*

연세대학교 치과대학 치과보철학교실

자연치열에 대합하는 완전 무치악 환자의 수복에서 임플란트를 이용한 고정성 보철물 또는 임플란트 피개의치는 좋은 치료법이다. 그러나, 완전 고정성 보철을 통한 치료는 충분한 골질, 골량이 뒷받침되어야 하기에 그 한계가 있다. 한편, 최근에는 임플란트 고정성 보철물과 함께 그것을 가철성 국소의치의 지대치로 사용하는 치료가 행해지고 있다. 본 증례보고는 자연치열에 대합되는 두 상악 완전 무치악 환자에 있어 임플란트 피개의 치와 임플란트 고정성 보철물 및 가철성 국소의치를 이용한 치료 및 8년 경과관찰, 유지보수를 비교 고찰해 보고자 한다. (*대한치과보철학회지* 2017;55:300-4)

**주요단어:** 치과 임플란트; 피개의치; 임플란트 지지 보철물; 가철성 국소 의치; 보철학

---

\*교신저자: 김지환  
03722 서울 서대문구 연세로 50-1 연세대학교 치과대학 치과보철학교실  
02 2228 3598: e-mail, jee917@yuhs.ac  
원고접수일: 2017년 2월 2일 / 원고최종수정일: 2017년 3월 31일 / 원고채택일: 2017년 5월 26일

© 2017 대한치과보철학회  
이 글은 크리에이티브 커먼즈 코리아 저작자표시-비영리 3.0 대한민국 라이선스에 따라  
이용하실 수 있습니다.