

파킨슨병 환자의 진전이 한의학적 치료로 호전된 치험 1례

김은지, 황동규, 최기훈, 홍은기
해운대자생한방병원 한방내과

A Case of Tremor in Parkinson's Disease Treated with Korean Medicine

Eun-ji Kim, Dong-gyu Hwang, Ki-hoon Choi, Eun-gi Hong

Dept. of Korean Internal Medicine, Haeundae Ja-Seng Hospital of Korean Medicine

ABSTRACT

Objective: To describe the effects of traditional Korean medicine (TKM) on a patient diagnosed with Parkinson's disease.

Methods: The patient was treated with Korean medicine, including pharmacopuncture, acupuncture, and *Chungpajunsin-bang*. The Unified Parkinson's Disease Rating Scale (UPDRS) and modified Hoehn and Yahr staging (H-Y stage) were used to measure changes in amplitude and improvements in the patient's symptoms.

Results: After treatment with the Korean medicine, according to the UPDRS and H-Y stage assessments, the patient's tremor improved, with the tremor amplitude decreasing from 30 cm to 5 cm.

Conclusions: We suggest that TKM could be effective in reducing tremor in Parkinson's disease.

Key words: Parkinson's disease, tremor, pharmacopuncture

1. 서 론

파킨슨병은 신경계 퇴행성 질환으로서 대부분의 증상은 기저핵에서 도파민 전이의 감소로 인하여 나타나며, 대표적으로 운동의 완만한 증상, 휴식기의 떨림증, 근육강직, 종종걸음, 그리고 자세 고정으로 정의되는 증상이 나타난다. 운동 이상질환으로 정의되어 있지만 파킨슨병은 자율신경계, 감각, 수면, 인지기능 그리고 정신행동학적 이상을 포함하는 비운동성 증상이 동반될 수 있다. 뇌안에서 도파민의 발견, 파킨슨병에서 도파민의 부족, 그리

고 도파민의 전구체인 레보도파에 의한 도파민 보충은 신경과 영역에서 중심이 되는 영역이다.

파킨슨병은 주로 60세 이후에 발생하며, 빠르게 노령화가 진행되는 세계에서 2번째로 흔한 신경퇴행성 질환이지만 치료 약물은 일반적으로 대증 치료법으로서 병변의 진행을 중지시키는 것이 아니라 도파민과 아세틸콜린의 균형을 바로잡기 위한 시도로서 시행된다. 도파민 효능제로 적절한 조절 불가 시, 레보도파/카비도파를 증량 및 추가하게 되며, 이후에도 약물 효과가 감소되거나 조절이 부적절할 때에는 시냅스에서 도파민의 파괴를 막아서 도파민의 전달을 강화하는 COMT(Catechol-O-Methyltransferase)억제제 or MAO-B(Monoamine oxidase B) 억제제를 추가하며, 최대의 약물 조절에도 실패할 경우 DBS(deep brain stimulation)를 포함한 수술을 고려한다¹.

· 투고일: 2017.03.09, 심사일: 2017.05.26, 게재확정일: 2017.05.28
· 교신저자: 김은지 부산광역시 해운대구 해운대로 793
해운대자생한방병원6층 의국
TEL: 051-791-5102 FAX: 051-791-5155
E-mail: histon1116@naver.com

이에 최근에는 파킨슨병에 대한 한의학적 연구가 활발하게 진행되고 있으며, Cho 등²은 파킨슨병 환자에 봉독치료, 침치료를 통해 Berg balance scale 상에서 유의한 개선효과가 있음을 보고하였고 Lee 등³은 파킨슨병 환자에 침치료와 현대 의학의 치료가 복합적으로 행해졌을 때 현대의학 단독 치료군보다 두드러진 효과를 보였다고 보고했다. 또 Ha 등⁴은 외래로 내원한 특발성 파킨슨병 환자 19명을 대상으로 8주간 침치료를 시행하여 유의한 효과가 있었음을 보고하였다.

본 증례의 환자는 68세 여자환자로 일상생활 중 발병한 振顫 증상으로 2010년경 동아대학교병원에서 파킨슨병을 진단 받고 도파민 작용제 및 카비도파 복용 중 2016년 06월경 증상 심화되어 2017년 01월 11일 해운대 자생한방병원에 내원하였다. 진전 증상 심화에 대한 특별한 계기가 없었으나, 평소 기혈부족과 관련된 여러 증후가 관찰되었다. 이를 근거로 氣血兩虛로 虧損된 결과로 판단되어 기존 도파민 제제, 카비도파 제제 양약 투여를 병행하며 氣血을 補하고 腎精을 補益시키는 작용이 있는 자하거 약침 치료, 침치료, 한약치료를 시행한 결과 효과가 있었기에 보고하는 바이다.

II. 증례

1. 성 명 : 홍○○
2. 성별/나이 : 여자/68세
3. 발병일 : 2010년경
4. 가족력 : 별무
5. 과거력
 - 1) 1990년 자궁적출술 시행함.
 - 2) 2010년 요실금 진단받고 수술치료 함.
 - 3) 2013년 고지혈증 진단받고 약물복용 중
 - 4) 2010년, 2014년경 직장 탈출증 진단받고 수술 치료 함.
6. 현병력

2010년경 별무요인으로 tremor 시작, 우측 상지

로의 진전 나타났으며 발병 당시 brain MRI상 “별무이상”Dx., “도파민이 부족하다”Dx. 후 Westmed PO 지속 중 2016년 06월경 증상 심화되어 본원 OPD 경유하여 입원

7. 입원기간 : 2017년 1월 11일-2017년 2월 20일

8. 진 단

- 1) 한방변증 : 氣血虧虛
- 2) 양방진단 : Parkinson's disease

9. 주소증

1) 振 顫

- (1) 부 위 : 右 肩關節 이하 전체
- (2) 양 상 : 전형적인 pill-rolling 양상의 안정 시 진전
 - ① 진전의 속도 : 매초 3회 정도의 진전
 - ② 진전의 진폭(amplitude) : 진폭 30 cm 정도의 진전

10. 초진 소견

- 1) 頭 : 頭重, 頭不清
- 2) 面 : 面色白, 兩頰紅, 가면양얼굴
- 3) 眼 : 兩眼 乾澀
- 4) 耳 : 兩側 耳鳴(右>左)
- 5) 鼻 : 鼻腔 內 乾燥感
- 6) 口 舌 : 口乾, 舌尖紅, 口脣部振顫, 少氣懶言
- 7) 頸項背肩 : 項強, 肩痛
- 8) 胸, 脇 : 胸悶, 驚悸, 자각적 흉부 냉감, 가슴이 허전해서 이불을 덮어야 잠이 온다.
- 9) 腹 : 臍部 左側 下方 壓痛
- 10) 腰 : 兩 下腰部痛
- 11) 全身皮膚 : 全身小力, 白, 乾燥
- 12) 汗 : 별무이상
- 13) 手足四肢 : 冬季冷, 右上肢 振顫 및 小力感. 실제 근력차 없음.
- 14) 食 慾 : 無
- 15) 消 化 : 특이증상호소 없음.
- 16) 飲 水 : 口乾, 少飲水
- 17) 大 便 : 便難, 4일에 1회 排便
- 18) 小 便 : 2시간에 1회 排尿, 夜間尿 3-4회, 尿失禁
- 19) 睡 眠 : 11시-3시까지 睡眠, 睡眠維持障礙

11. 주요 검사 및 평가소견

- 1) 흉부 X-ray 검사
 - (1) 2017년 01월 12일 : No active parenchymal lesion in lung.
 - 2) 혈액 검사 소견
 - (1) WBC $3.68 \times 10^3 / \mu\text{l}$ (↓)
 - (2) Hgb 11.90 g/dL (↓)
 - 3) 심전도 검사
 - (1) 2017년 01월 12일 : Normal sinus rhythm
12. 치료
- 1) 한약 치료 : 하루 2침 3포 120 cc 전탕하여 매일 8AM, 1PM, 6PM 복용하였다.
 - (1) 1월 11일~2월 10일 : 청과전신방 2호(Table 1) 상기 환자는 해운대자생한방병원에 근골격계 질환의 병력을 가지고 있었고, 입원한 주치료 목적은 요통이었으므로 원내 처방인 청과전신방 2호와 청신바로환 3회/1일 겸복하였다.

Table 1. Composition of *Chungpajunsin-bang*

Herb	Common name	Amount (g)
白屈菜	<i>Tribulus terrestris L.</i>	9
牛膝	<i>Achyranthes bidentata Bl.</i>	9
木瓜	<i>Chaenomelis Fructus</i>	9
五加皮	<i>Acanthopanax Cortex</i>	8
玄胡索	<i>Corydalis Tuber</i>	8
羌活	<i>Osterici Radix</i>	8
生薑	<i>Zingiberis Rhizoma</i>	6
大棗	<i>Zizyphus Jujuba</i>	6
蒼朮	<i>Atractylodis Rhizoma</i>	3
當歸	<i>Angelica Sinensis</i>	3
乾地黃	<i>Rehmanniae Radix</i>	3
赤芍藥	<i>Paeoniae Radix Rubra</i>	3
威靈仙	<i>Clematidis Radix et Rhizoma</i>	3
獨活	<i>Angelicae Pubescentis Radix</i>	3
陳皮	<i>Citri Pericarpium</i>	3
沒藥	<i>Myrrha</i>	3
乳香	<i>Olibanum</i>	3
紅花	<i>Carthami Flos</i>	2
砂仁	<i>Amomi Fructus</i>	2
甘草	<i>Glycyrrhizae Radix</i>	2

- (2) 2월 10일~2월 20일 : 독활지황탕(Table 2) 보신수(補腎水)하여 신정허(腎精虛)를 개선하기 위해 투여하였다.

Table 2. Composition of *Dokhwajihwang-tang*

Herb	Common name	Amount (g)
熟地黃	<i>Rehmanniae Radix Preparata</i>	16
山茱萸	<i>Corni Fructus</i>	8
白茯苓	<i>Poria Cocos</i>	6
澤瀉	<i>Alisma canaliculatum</i>	6
牡丹皮	<i>Moutan Cortex Radicis</i>	4
防風	<i>Saposhnikovia Divaricata</i>	4
獨活	<i>Angelica pubescentis Radix</i>	4

- 2) 침치료 : 침치료는 1회용 호침(0.20×30 mm, stainless steel, 동방침구제작소)을 사용, 입원 기간 동안 1일 1회 빈도로 사암침법의 양측 心正格(少海 瀉, 少衝 補, 陰谷 瀉, 大敦補), 承裝, 廉泉을 자침하여 약 15분간 留鍼하였다. 또한 자생한방병원 원외탕전원에서 제조한 자하거약침을 사용하였고, 1일 1회 일회용 주사기(신창메디컬, 1 ml, 29 G×1/2syringe)를 이용하여 LI11(曲池), GB20(風池), PC6(內關), LR3(太衝)혈에 0.1 cc씩 투여하였다.
 - 3) 복용 양약
 - (1) 리킵피디정 2 mg(Ropinirole HCl 2.28 mg) 2T#2 bid pc
 - (2) 스타레보필름코팅정 100/25/200 mg(Carbidopa Monohydrate 27 mg, Entacapone 200 mg, Levodopa 100 mg) 2T#2 bid pc
 - (3) 바이토린정 10/10(Ezetimibe 10 mg, Simvastatin 10 mg) 1T#1 qd p pc
13. 평가 방법
- 환자 상태와 치료경과를 평가하기 위하여 입원 및 퇴원 시 Modified Hoehn and Yahr staging (이하 H-Y stage)와 Unified Parkinson's disease rating scale(이하 UPDRS) II, III를 사용하였

으며 주증상인 振顫의 평가를 위해 pill-rolling tremor의 진폭이 가장 크고 오래 지속된 右手1指的 진폭을 관찰하여 기록하였다. H-Y stage는 파킨슨병의 증상 진행을 나타내는 데 흔히 쓰여지는 척도이며, 0, 1, 1.5, 2, 2.5, 3, 4, 5의 8단계로 1과 1.5는 일측성 침범을, 2 이상은 양측성 침범을 나타낸다. 또한 3 이상부터는 체간 균형의 장애가 나타난다.

Table 3. Modified Hoehn and Yahr Staging

Stage	Modified Hoehn and Yahr scale
0	No sign of disease
1	Unilateral involvement only
1.5	Unilateral and axial involvement
2	Bilateral involvement without impairment of balance
2.5	Mild bilateral disease with recovery on pull test
3	Mild to moderate bilateral disease; some postural instability; physically independent
4	Severe disability; still able to walk or stand unassisted
5	Wheelchair bound or bedridden unless aided

UPDRS는 파킨슨병의 장기적인 경과를 관찰하는 데 쓰여지며 연구에서 가장 빈번히 사용되는 진단기준이다. UPDRS는 4개의 항목으로 구성되어 있으며, UPDRS I은 정신, 행동 및 정서, UPDRS II는 말하기, 연하, 쓰기, 옷입기, 위생, 보행, 돌아눕기 등의 일상생활, UPDRS III는 운동 능력, UPDRS IV는 약물을 복용하는 경우 약제 부작용을 평가하는 데 사용된다. 본 증례에서는 환자의 진전 및 운동 능력에 대해 평가하므로 UPDRS II, III만 평가하였다⁵.

진폭(amplitude)은 右手1指를 기준으로 내전과 외전 사이의 거리인 진동폭을 측정하여 손가락 중심축으로부터의 내외전의 최대거리인 진동폭을 반으로 나누어 계산하였다.

14. 치료 경과

- 1월 11일~1월 18일(입원 1일~7일) : 입원당시 H-Y stage 2.5였으며 UPDRS score II는 18, III 59점 이었다. 右手 1指 외전상태에서 右肩關節 以下 전체가 내외전을 반복하는 진전양상으로 진폭 30 cm였으며 전형적인 pill-rolling 양상은 아니었다. 안정 시 진전이 최소화였으며 물건을 쥐거나 보행 시 진전은 감소하였다. 구순부, 좌수지부 진전도 동반되었으나 각 진폭 5 mm, 5 mm 정도였다. 또한 진전으로 인한 수면 중 각성이 2-3차례 발하였다.
- 1월 19일~1월 26일(입원 8일~16일) : pill-rolling 양상 진폭 15 cm의 진전으로 호전되었으며 수면 중 진전으로 인한 각성도 소실되었다.
- 1월 27일~1월 31일(입원 17일~21일) : 우 전완부 이하 진폭 10 cm의 진전, 구순부 진전 2 mm로 호전되었으며 좌수지절부 진전은 소실되었다.
- 2월 1일~2월 20일(입원 22일~41일) : 안정 시 진폭 5 cm 이하의 우 수지절부 진전의 발함과 소실이 반복되었으며 구순부 진전 소실, 좌수지절부 진전의 소실 상태는 지속되었다. 퇴원당시 H-Y stage는 2, UPDRS score II는 18, III 50점으로 나타났다..

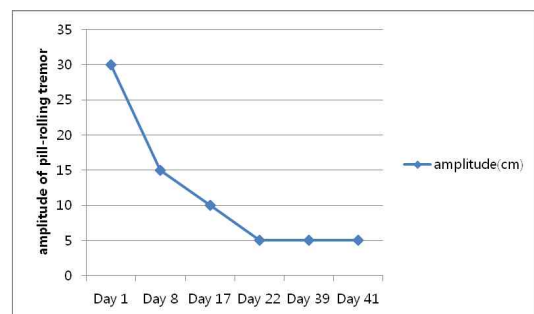


Fig. 1. Changes of the amplitude of pill-rolling tremor.

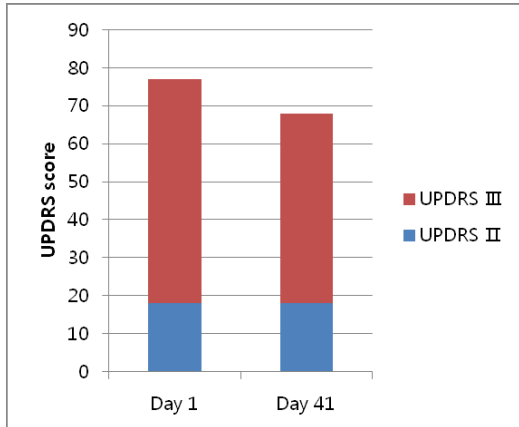


Fig. 2. Changes of the unified Parkinson's disease rating scale (UPDRS) scores.

III. 고찰

현재 파킨슨병의 발생률은 매년 10만 명당 20명 정도이며, 유병률은 10만 명당 190명 정도이다. 파킨슨병이 발생하게 되면 뇌의 흑질세포에서의 신경멜라닌 세포가 소실되며 루이체 세포들이 발견된다. 최근 젊은 연령에 발생한 가족력이 있는 파킨슨병 환자들을 연구한 결과 특정 물질의 유전자 돌연변이가 파킨슨병의 발생과 긴밀한 관련성이 있는 것으로 밝혀졌고, 약물 중독자들에서 메페리딘 계통의 물질이 선택적으로 흑질세포 또는 흑질세포의 선조부위에서의 투사를 파괴하여 인간 및 동물에서의 파킨슨증을 나타나게 한다는 사실이 발견되었다. 하지만 파킨슨병의 궁극적인 원인은 아직 확실하게 밝혀지지 않아 현재 파킨슨병의 양방 치료는 대증 치료법으로 시행되고 있다. 병변의 진행을 중지시키는 것이 아닌 도파민과 아세틸콜린의 균형을 바로잡기 위하여 주로 Levodopa, Dopamine agonists, MAO-B 억제제, Anticholinergic agents, Amantadine, COMT 억제제 등의 약물치료법을 주로 이용하고 있으나, 이러한 약물의 장기 투여 시 약물 치료 효과가 떨어지는 현상(floatation), 약물에 의한 이상 운동 항진 증상(dyskinesia), 약물을 복

용하여 파킨슨병의 증상이 사라지는 시기와 다음 약물을 복용하기 전에 약 효과의 종료로 증상이 다시 나타나는 시기가 극명하게 드러나는 현상(wearing off) 등의 현상이 나타날 수 있으며, 그 외 오심 구토 및 복부증상, 기립성 저혈압, 부정맥, 불수의운동, 정신증 등의 부작용에 대한 주의가 필요하다. 최대의 약물 치료에도 호전이 없거나, 부작용으로 더 이상의 약물 치료가 어려울 경우 수술요법을 시행하게 되는데 현재 국내에서 통용되는 수술법 중 하나인 뇌 심부 자극술(DBS)은 환자가 깨어있는 상태에서 뇌에 작은 구멍을 내고 뇌의 특정목표와 접촉하는 전극을 이식한 후 흉벽의 피부 아래에 이식한 신경자극기에 연결시킨다. 이후 뇌지도가 장착된 컴퓨터의 도움을 통해 파킨슨병의 증상을 내보내는 뇌신경의 정확한 부위를 찾아내어 연결하게 된다. 그 외 시상과피술(thalamotomy), 담창구절단술(pallidotomy) 또한 환자의 의식이 깨어 있는 상태에서, 두개골을 뚫고 전극이 있는 얇은 검사 도구를 목표 지점에 닿게 하여 목표 지점에 있는 작은 양의 뇌 조직이 비가역적으로 손상될 때까지 전극을 가열한다. 이러한 수술들은 운동성 동요나 이상 운동증으로 고통 받는 환자들의 증상을 호전시켜 줄 수 있으나 다른 뇌 수술과 같이 뇌출혈, 뇌졸중, 부분적 시력 상실, 감염, 마비와 같은 위험이 뒤따른다⁶. 이러한 약물치료 및 수술법 외에 파킨슨병의 진행을 중단시키는 근본적인 치료법 및 완치는 존재하지 않으므로 현재 보완대체의학에 대한 수요 및 연구가 활발하게 진행되고 있다. Xiao⁷의 보고에 따르면 파킨슨병에 대한 침 치료는 다른 신경 보호 작용 물질과 같은 기전으로 세포분자수준에서의 항산화 효소 작용, 항염증 그리고 항세포사멸 작용을 한다고 한다. Zhang 등⁸의 보고에 따르면 Levodopa의 단독투여보다 침 치료와 Levodopa의 병행이 뚜렷한 UPDRS total score의 개선을 보였으며 Lee 등⁹의 연구에 따르면 종래의 양약 치료와 침 치료를 병행하였을 때 양약의 단독투여군보다 UPDRS II, III에서 두드러진 개선

을 보였다고 한다.

한의학에서 진전이란 顫振(진진), 振掉(진도), 떨림을 말한다. 이는 머리, 몸체, 팔다리를 요동하여 떠는 것을 주요 임상 증상으로 한다. 許浚은 《東醫寶鑑·神門》에서 心虛手振의 경우에 사용하는 經驗方인 補心丸을 예로 들며 心虛 또한 원인이 됨을 시사하였고, 風頭旋의 경우 肝風이 盛하여 발생하고, 筋惕肉瞤의 경우에는 과다한 發汗으로 血이 虛해진 경우에 발생한다고 하였다¹⁰.

본 증례에 사용한 자하거 약침은 氣血을 크게 補하고 腎精을 補益시켜 久病으로 인한 身體虛弱이나 혹은 體質虛弱과 氣血不足 및 腎虛精虧 등의 병증을 치료하는데 오늘날 臨床에서는 強壯藥으로 인체의 抵抗力을 증강케 하는 효과¹¹가 있으며 진등¹²의 최근 연구에서는 MPP+/MPTP로 유발된 파킨슨 병 모델에서 紫河車 약침의 신경보호 효과에 대하여 보고한 바가 있다. 또한 본 환자에 투약된 독활지황탕은 자음(滋陰)·진정(填精)·보수(補髓) 하는 숙지황을 군약(君藥)으로 하여 신수(腎水)를 보(補)하는 처방으로, 《동의수세보원(東醫壽世保元)》의 소양인위수열이열병론(少陽人胃受熱裡熱病論)에서는 소양인의 表裏陰陽 俱虛損 所以爲病한 것을 보완하여 청양(淸陽)을 상승시키는 효과가 알려져 있다.

상기 환자 68세 여환으로 2010년 일상생활 중 振顫 증상 발하였으며 2016년 06월경 특별한 계기 없이 증상 심화되었다. 자세 불안정으로 인한 요통, 전신 소력감, 안구 건조감, 요실금, 일중 흥부 냉감 및 허전한 증상 동반되었으며 입원 당시의 少氣懶言, 面色白, 四肢倦怠少力, 食慾不振, 胸部 自覺의 冷感 등의 증상으로 보아 氣血虧虛, 心氣虛로 변증하였다. 입원 중 매일 1회 사암침법의 양측 心正格(少海 瀉, 少衝 補, 陰谷瀉, 大敦 補), 承裝, 廉泉을 자침하여 약 15분간 留鍼하였으며 LI11(曲池), GB20(風池), PC6(內關), LR3(太衝)혈에 자하거 약침을 0.1 cc씩 주입하였다.

상기 환자 입원 당시 H-Y stage 2.5였으며 UPDRS

score II는 18, III 59점이었다. 입원 16일째부터는 진전 증상 외 氣血虧虛, 心氣虛로 인한 흥부 자각적 증감 및 냉감 또한 입원 시 대비 30% 감소되었으며, 입원 35일째에는 야간 급뇨양상에 대한 자각적 호전 또한 나타났다. 퇴원 당시 흥부 자각적 증감 및 냉감은 입원 시 대비 70%까지 호전되었다. 퇴원 당시 H-Y stage는 2, UPDRS score II는 18, III 50점을 기록하였다.

이와 같이 파킨슨병의 振顫 증상에 있어서 침 치료, 약침치료와 양약 투여를 병행한 결과, UPDRS score, H-Y stage 상에서 호전된 결과를 얻었으며, 우수지의 안정 시 진전 및 수면장애, 胸部 自覺의 重感 및 冷感, 급뇨양상 등의 증상이 퇴원 시 완화되는 등 유효한 치료효과를 얻을 수 있었다. 다만 대상이 1례에 한정되어 있어 객관화하기에는 무리가 따르며, 추후 외래진료를 통한 임상추적이 불가능했던 점, 양약 투여와 한방치료가 동시에 행해져 한방 단독 치료의 효과가 제대로 평가되지 못한 점, 환자 증상의 주관적인 평가에만 의존하여 객관적이고 정확한 평가 기준을 적용하지 못했다는 점에서 한계가 있었다. 따라서 향후 추가적인 증례 보고가 필요하며, 추후 참여자의 영향이나 결과에 대한 영향을 줄이기 위해서 엄격하게 통제된 방법으로 객관화된 지표를 이용하여 평가되어야 할 것이다.

참고문헌

1. Braunwald E, Fauci AS, Kasper DL, Hauser SL, Longo DL, Jameson JL. Harrison's Principle of Internal Medicine New York: Mac Graw Hill: 2006, p. 3063-73.
2. Cho SY, Shim SR, Rhee HY, Park HJ, Jung WS, Moon SK, et al. Effectiveness of acupuncture and bee venom acupuncture in idiopathic Parkinson's disease. *Parkinsonism Relat Disord* 2012;18(8):948-52.
3. Lee SH, Lim S. Clinical effectiveness of acupuncture

- on Parkinson disease: A PRISMA-compliant systematic review and meta-analysis. *Medicine (Baltimore)* 2017;96(3):e5836.
4. Ha JY, Lee SH, Yin CS, Park SM, Kang JW, Chang DI, et al. The Effect of Manual Acupuncture Therapy on Symptoms of the Patients with Idiopathic Parkinson's Disease. *J Korean Oriental Med* 2003;24(3):172-83.
 5. Rigas G, Gatsios D, Fotiadis DI, Chondrogiorgi M, Tsironis C, Konitsiotis S, et al. Tremor UPDRS estimation in home environment. *Conf Proc IEEE Eng Med Biol Soc* 2016:3642-5.
 6. Kessler II. Epidemiology studies of Parkinson's disease: III. A community-based survey. *Am J Epidemiol* 1972;96(4):242-54.
 7. Xiao D. Acupuncture for Parkinson's Disease: a review of clinical, animal, and functional Magnetic Resonance Imaging studies. *J Tradit Chin Med* 2015;35(6):709-17.
 8. Zhang G, Xiong N, Zhang Z, Liu L, Huang J, Yang J, et al. Effectiveness of traditional Chinese medicine as an adjunct therapy for Parkinson's disease: a systematic review and meta-analysis. *PLOS One* 2015;10(3):e0118498.
 9. Lee SH, Lim S. Clinical effectiveness of acupuncture on Parkinson disease: A PRISMA-compliant systematic review and meta-analysis. *Medicine (Baltimore)* 2017;96(3):e5836.
 10. Komuro I. Korean neurology & cardiology Seoul: Koonja; 2013, p. 435-37.
 11. Kim Il, Kim HC, Kook YB, Park SJ, Park YK, Park JH, et al. Herbology Seoul: Yonglimsa; 2007, p. 616-17.
 12. Jun HJ. Neuroprotection of dopaminergic neurons by Hominis Placenta herbal acupuncture in in vitro and in vivo models of Parkinson's disease induced by MPP+/MPTP toxicity. *The acupuncture* 2015;32(3):23-36.