

3

엇갈린 교합 및 교합평면 부조화를 가진 부분무치악 환자에서 임플란트를 이용한 가철성 국소의치 증례

전북대학교 치의학전문대학원 치과보철학교실 및 구강생체과학연구소

김 동 윤, 최 정 윤, 서 재 민, 이 정 진*

ABSTRACT

Rehabilitation of a crossed-occlusion patient using implant-assisted removable partial denture with Locator® attachment: A case report

Department of Prosthodontics, Institute of Oral Bio-Science, School of Dentistry, Chonbuk National University
Dong-Woon Kim, Jung-Yun Choi, Jae-Min Seo, Jung-Jin Lee*

In crossed occlusion, displacement of removable partial denture is likely to occur during function due to different characteristics of abutment and supporting tissue. It increases discomfort to the patient. In addition, adverse effect on the residual ridge and abutment can induce an unfavorable prognosis of the denture. In this case, a small number of implants can be placed in strategic locations. Attachment can be added for additional support and retention of removable partial denture assisted by implants. This article describes the rehabilitation of a crossed occlusion patient using implant-assisted removable partial denture with Locator® attachment. After 24 months, the patient was satisfied with the aesthetic and function of the prosthesis that is maintained stable.

Key words : Implant, Attachment, Removable partial denture, Crossed-occlusion

Corresponding Author

이정진

전북대학교 치의학 전문대학원 치과보철학교실

(54907) 전라북도 전주시 덕진구 건지로 20

Te:l : 063-250-2050, E-mail : wjdws04@jbnu.ac.kr

I. 서론

엇갈린 교합은 '상, 하악에 치아가 있음에도 교합접촉을 상실한 상태'로 엇갈린 잔존치로 인해 교합 접촉의 상실을 보인다. 전후, 좌우, 복합적 엇갈린 교합으

로 분류되며, 잔존 치아로 저작하려는 환자의 습관과 치아의 정출로 인해 변위된 습관성 하악위와 교합평면의 부조화가 동반되어 치료가 쉽지 않다. 더욱이 기능 시 치아와 점막의 변위량 차이로 인한 국소의치의 상호 회전이 발생하여 유지, 안정이 감소되고 불안정한

교합이 나타난다¹⁾.

일반적으로 기능시 후방연장 국소의치에서는 의치상 하부의 점막이 의치의 지지를 담당하기 때문에 교합면 레스트를 회전축으로 수직적인 회전운동이 발생하게 된다. 또한 대합치가 자연치이거나 임플란트 고정성 보철인 경우, 소수 지대치만 남은 경우에는 지지의 불균형으로 인해 더욱 불리하다²⁾.

이러한 경우 소수의 임플란트를 전략적 위치에 식립하여 가철성 국소의치로 수복하는 것을 고려할 수 있다. 생역학적으로 유리한 위치에 임플란트를 식립하는 것은 의치의 수직, 수평적 움직임을 줄이고, 전통적인 국소의치보다 우수한 유지력 및 안정성을 확보하여 환자의 만족도를 높일 수 있다³⁾. Keltjens 등⁴⁾은 임플란트를 이용한 국소의치는 의치상 하방 골흡수 감소, 잔존치아 응력 분산, 유지장치를 통한 부가적인 유지력 등의 장점을 얻을 수 있다고 하였다.

본 증례는 엇갈린 교합으로 인한 교합평면 부조화를 가진 부분 무치악 환자에서 소수 임플란트 식립과 Locator[®] 부착장치를 이용한 국소의치를 제작하여 기능시 유지, 안정 및 지지를 향상시켰으며, 심미적으로 우수한 임상 결과를 얻었기에 이를 보고하는 바이다.

II. 증례보고

본 증례는 68세 여성 환자로 ‘이가 빠져서 밥먹기가 힘들어요’라는 주소로 본과에 내원하였다. 고혈압, 당뇨로 인해 투약 중이며, 골다공증으로 risondronate를 4개월 전부터 경구 복용하였다. 임상 및 방사선 검사 상 우식 및 치주질환으로 #21, 26, 27, 33, 34, 35, 36, 41, 43, 44, 45, 46, 47, 48 치아를 발거한 상태였다(Fig. 1). #17, 24 치아는 심한 우식으로 치관이 소실되었고, #25치아는 2급, #31, 32, 42치아는 3급 동요를 보였다. 상악 좌측, 하악 우측 치조제는 중등도의 흡수를 보였으며, #37 치아는 전방 치아의 상실로 인한 근심 경사와 원심 치경부 우식이 존재하였다. 하악 전치부는 심한 순측 경사로 인해 개방교합 양상을 보였다(Fig. 2).

진단 및 치료계획 수립을 위해 진단모형 제작 후, 교합제를 이용하여 양수조작법으로 환자의 중심위 관계를 채득하고 안궁이전하여 반조절성 교합기(Hanau[™] modular articulator, Whip Mix Corp, Louisville, KY)에 부착하였다. 진단 모형 분석 결과 상악 우측 구치의 과도한 정출로 인해 역만곡을 가진 교합평면 부조화가 존재하였다. 안정위시 악간공극 평가와 Willis법, McGee법을 이용한 안모분석

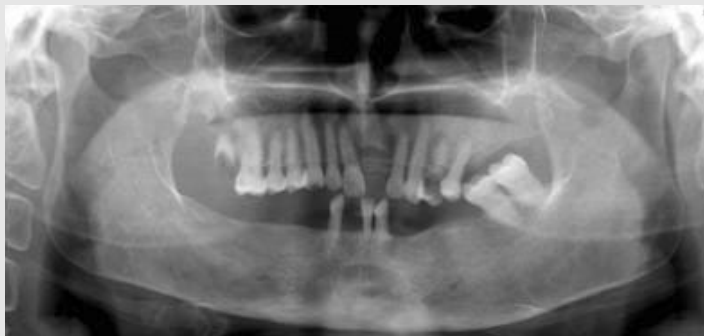

Fig. 1. Panoramic radiograph of first visit.

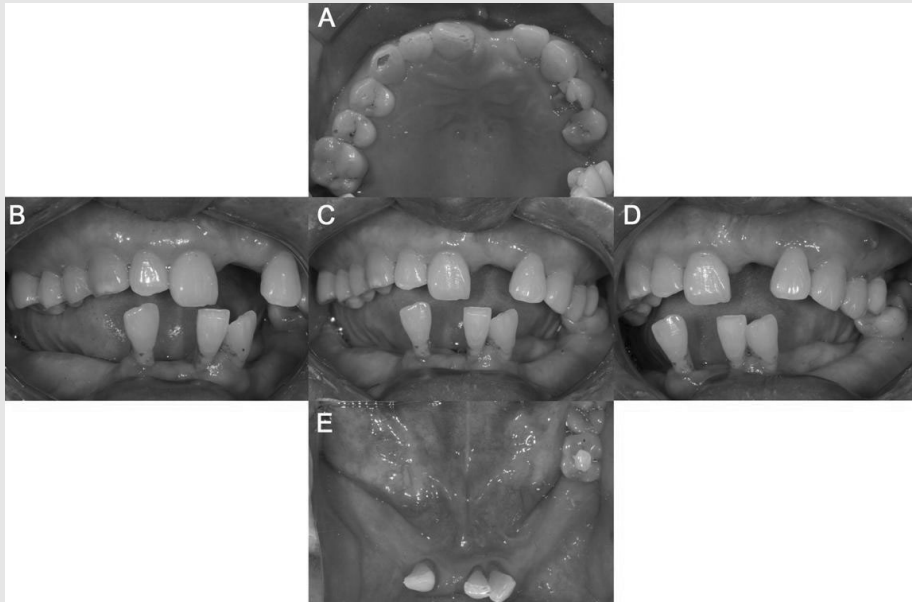


Fig. 2. Intraoral photograph. (A) Maxillary occlusal view, (B) Right side view, (C) Frontal view, (D) Left side view, (E) Mandibular occlusal view.

결과 수직고정의 감소는 관찰되지 않았다.

교합회복, 치아상실 부위의 수복을 통한 기능, 심미성 회복을 목표로 치료계획을 수립하였다. 심한 우식과 치주질환에 이환된 #17, 24, 25, 31, 32, 42는 발치하고, 환자의 경제적인 여건을 고려하여 상악은 잔존치아 고정성 보철 수복 후 통상적인 국소의치로, 하악은 #44i, 46i 임플란트 식립 후 임플란트 유지 국소의치(Implant retained partial overdenture, IRPDO)로 치료하기로 하였다. 수립한 치료계획에 따라 본원 보철과와 치주과에서 근관치료, 발치 및 치주치료를 시행하였다.

모형의 해부학적 지표를 참고하여 교합평면 설정 후 진단용 납형 제작 및 인공치 배열을 시행하였다(Fig. 3). 지대치 1차 삭제 후 진단용 납형의 형태를 참고하여 임시수복물과 임시의치를 제작, 장착하였다(Fig. 4).

하악 우측 후방 무치아 부위 임플란트 식립을 위해

임시의치를 복제하여 방사선 스텐트(Radiographic stent)를 제작해 단층촬영 하였다. 임플란트는 본과에서 1회법으로 #44 (Superline 4.0 × 12 mm ; Dentium Inc., Seoul, Korea), 46 (Superline 4.5 × 10 mm) 위치에 식립하고, 양호한 초기 고정을 보여 치유 지대주(4.5 × 2.0 mm ; Dentium Inc., Seoul, Korea)를 연결하였다(Fig. 5). 수술 2주 경과 후 하악 임시의치 내면을 조정하고 연성이장재(COE-soft™, GC Corp., Tokyo, Japan)를 이용하여 이장 후 장착하였다.

수술 3개월 경과 후 내원하여 공진주파수 측정기(Ostell™ mentor, Osstell, Gothenburg, Sweden)를 이용하여 임플란트의 Resonance frequency analysis (RFA)값을 측정하였으며, 방사선 사진 상 병적소견은 보이지 않았다. 4개월 간의 관찰 기간동안 턱관절의 병적 소견은 관찰되지 않았으며, 안정적인 교합을 보였다. 이에 최종 보철치료를

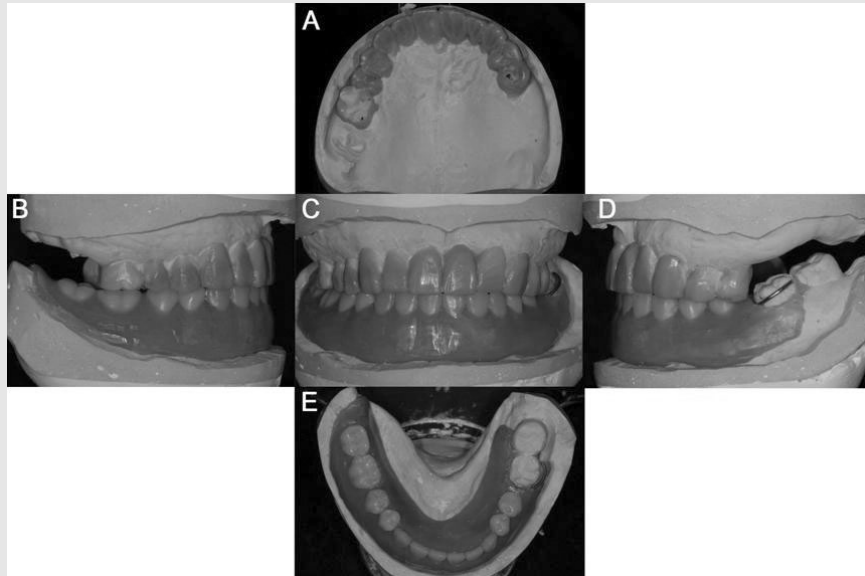


Fig. 3. Diagnostic wax-up and artificial tooth arrangement. (A) Maxillary occlusal view, (B) Right side view, (C) Frontal view, (D) Left side view, (E) Mandibular occlusal view.

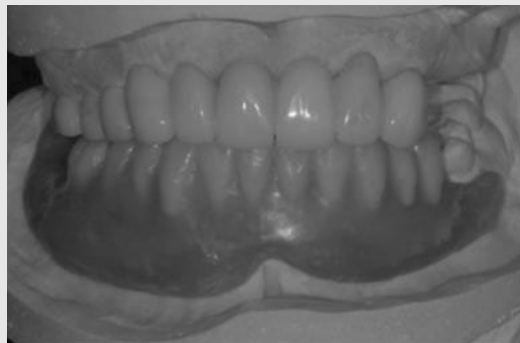

Fig. 4. Maxillary provisional prosthesis and mandibular wax denture.

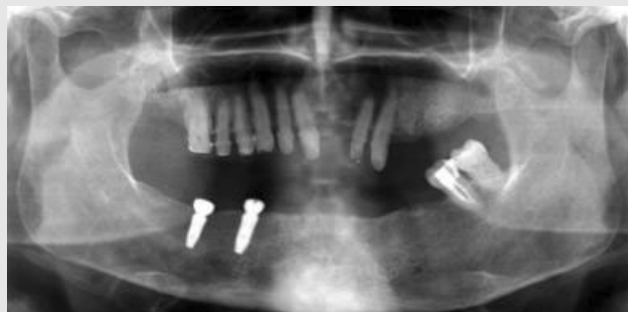

Fig. 5. Postoperative panoramic radiograph.

진행하였다. 상악 치아는 금속 도재 수복물로, 하악 좌측 부위는 주조 금관 수복물로 제작하였으며, #11-12-13=22-23, 15-16, 37-38 부위는 연결고정하기로 결정하고, 잔존 지대치 최종 삭제 후 부가중합형 고무 인상재(Aquasil ultra XLV/Monophase, Dentsply Caulk, Milford, DE, USA)를 이용하여 1-단계법(1-step technique)으로 인상채득 하였다. 작업모형을 제작하고 임시 보철물과 교합제를 이용하여 교합채득 후 안궁이전하여 장착하였다.

금속 도재 수복물의 금속 구조물을 제작, 시적하였다. 내면 및 변연 적합도 확인 후 도재 축성하였다. 레진 강화형 글라스아이오노머 합착제(Fujicem II, GC Corp., Tokyo, Japan)를 이용하여 최종 합착하였다(Fig. 6).

#44i 임플란트에는 3 mm, 46i에는 5 mm의 치은 높이를 갖는 Locator[®] 지대주(ZEST anchors

LLC., Escondido, CA, USA)를 30 Ncm으로 연결하고, 상, 하악 알지네이트 인상채득하여 개인트레이를 제작하였다. 변연형성(Peri compound, GC Corp., Tokyo, Japan) 시행 후 부가중합형 고무인상재(Exadenture, GC Corp., Tokyo, Japan)를 이용하여 가철성 국소의치를 위한 인상채득하고 초경 석고(Fujirock EP; GC Corp., Tokyo, Japan)를 이용하여 주모형을 제작하였다. 서베잉 시행 후 국소의치를 위한 금속 구조물을 제작하고, 시적하여 적합을 확인하였다. 기록상과 교합제를 제작하여 교합평면 및 수직고경을 결정하고 안모의 심미성을 평가하였다. 중심위관계를 기록하고 안궁이전하였다(Fig. 7).

교합기 상에서 인공치(Endura, Shofu Inc., Kyoto, Japan) 배열하고 납의치 형성 하였다. 상악 잔존치에 맞추어 인공치를 배열하고 의치의 안정을 위해 양측성 균형 교합을 부여했다.

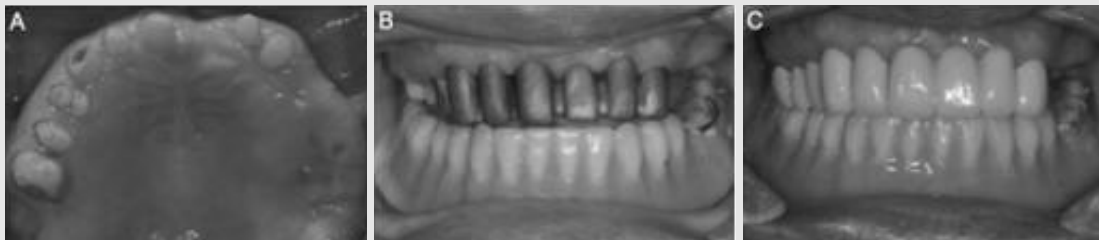

Fig. 6. (A) Final tooth preparation, (B) Metal coping try-in, (C) Final porcelain fused metal restoration.

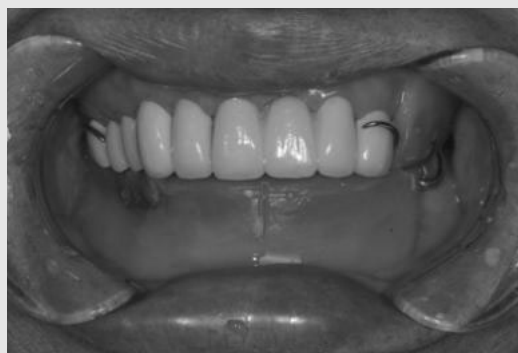

Fig. 7. Denture framework try-in and Jaw relation registration.

납의치를 시적하여 교합관계 및 안모와 조화를 확인하였다. 의치상(SR Ivocap, Ivoclar vivadent AG, Schaan, Liechtenstein)을 중합하고 기공실 재부착을 통해 교합조정을 실시하였으며, 최종연마 후 최종의치를 환자의 구강내 시적하여 내면적합도를 평가하였다. 중심위관계를 채득하고 진료실 재부착을 통해 교합조정을 시행하고 최종 장착하였다(Fig. 8).

의치 장착 24시간 후 의치 내면 적합도와 교합을 확인하고 과도한 압박부위를 조정하였다. 1주 후 재내원하여 점막 및 의치 상태를 확인하였다. 특이한 이상 소

견은 관찰되지 않았다.

의치 장착 4주 후 환자는 기능적, 심미적으로 만족하였고, 과도한 압박 부위와 외상성 궤양이 존재하지 않았다. 의치 내면에 이장용 의치 레진(Rebase II, Tokuyama Dental Co., Tokyo, Japan)으로 metal housing을 연결하고 Locator male (blue)을 삽입하였다(Fig. 9). 의치 사용 시 주의사항 및 관리 방법에 대해 설명하였다. 3개월 경과 후 내원 시 특이할 만한 소견은 관찰되지 않았으며, 환자도 양호한 적응을 보였다. 의치 장착 12개월이 지난 후에도 기능

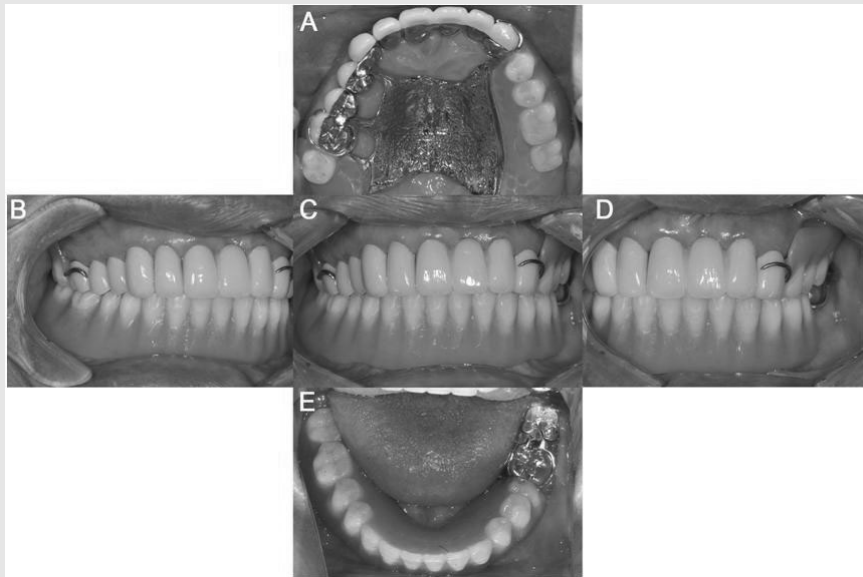


Fig. 8. Final denture delivery. (A) Maxillary occlusal view, (B) Right side view, (C) Frontal view, (D) Left side view, (E) Mandibular occlusal view.

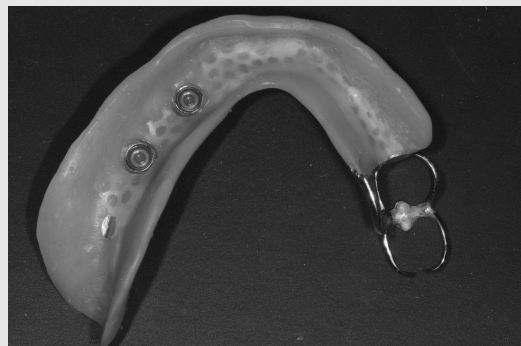

Fig. 9. Blue nylon male inserted after 4 weeks

적, 심미적으로 만족스러운 상태로 유지되고 있었으며 24개월 경과 후 하악 제 1소구치 부위의 metal housing이 탈락하여 이장용 의치 레진을 이용하여 재부착하였다.

Ⅲ. 고찰

본 증례는 상악 좌측, 하악 우측 구치부 치아의 상실로 인한 엇갈린 교합과 치아 정출로 인한 교합 평면 부조화를 보였다. 이와 같은 복합 엇갈린 교합에서 국소의치는 기능시 잔존치아를 근원심으로 연결한 축을 중심으로 상호 회전하게 된다. 더욱이 부분 무치악 부분이 긴 경우 점막 지지 비중이 증가되어 지대치에 의한 유지와 안정을 얻기 어렵기 때문에 의치의 회전에 대한 보상이 쉽지 않다⁶⁾. 따라서 결손부위에 임플란트를 식립하여 부가적인 유지와 안정을 얻는 국소의치의 치료가 좋은 선택이 될 수 있다.

임플란트 보조 국소의치(Implant-assisted removable partial denture, IARPD)는 Schneid 등에 의해 소개되어 임플란트를 보조적으로 사용한 국소의치를 지칭하는 포괄적 의미로 사용된다⁶⁾. 이는 임플란트를 이용해 후방연장 부분 무치악에서 부가적인 유지 및 지지를 얻을 수 있어, 최후방 지대치를 축으로 하는 의치의 수직, 수평 움직임을 줄여 환자의 만족감을 향상 시킬 수 있다^{4, 7)}. Kaufmann 등⁸⁾은 8년간 60명을 대상으로 한 임플란트 보조 국소의치에 관한 연구에서 96.8%의 성공률을 보고하였고, Shahmiri 등⁹⁾은 다른 임플란트 치료의 성공률과 큰 차이를 보이지 않는다고 하였다. 따라서 임플란트를 이용한 가철성 국소의치 치료는 보철물의 유지와 안정을 개선하고 환자의 만족감을 향상시킬 수 있어 부분 무치악 환자의 치료에 적용 가능한 방법 중 하나이다.

임플란트 보조 국소의치는 지지만을 얻는 임플란트-지지 국소의치(Implant-supported remo-

vable partial denture, IARPD)²⁾와 부착장치를 이용하여 지지와 유지를 동시에 얻는 임플란트-유지 국소의치(Implant retained partial overdenture, IARPOD)¹⁰⁾로 나누어 지는데, 임플란트의 활용과 식립 위치는 가해지는 응력의 분산과 교합을 고려하여 결정하게 된다. Mitrani 등⁷⁾은 IARPD에 비해 IRPOD에서 나사풀림과 framework 파절 등 기계적 합병증이 적게 발생하였고, 임플란트 주변 골 흡수 정도도 유의한 차이를 보이지 않았다고 하였다. 또한 Zitzmann 등¹¹⁾은 잔존 지대치를 고려하여 최대한 넓은 사다리꼴의 형태를 갖는 위치에 식립해야 유리하다고 하였다.

본 증례에서 엇갈린 교합에 의한 국소의치의 움직임 을 고려하여 상악은 구개판형(Palatal plate type) 주연결장치로 제작하여 경구개부를 통한 지지, 안정을 확보하였고, 하악은 두개의 임플란트를 식립하고 Locator[®] 부착장치를 연결하여 국소의치를 제작하였다. 부착장치는 임플란트와 지대치, 점막의 지지 특성을 이해하고 대합치와의 수직적 공간을 고려해 선택해야 한다. Locator[®]는 ERA와 같이 나일론 matrix에 의한 탄성을 통해 수직적 움직임을 허용하여 응력을 임플란트와 치조제에 고르게 분산시킬 수 있어 임플란트 보조 국소의치에 적합하다^{2, 12)}. 또한 낮은 지대주 높이로 인해 작은 수직 공간에도 사용 가능하며, 움직임 발생 시 회전 중심을 하방으로 이동시켜 임플란트에 가해지는 측방력을 줄일 수 있다³⁾.

의치 장착 후 24개월의 사용 기간 동안 환자는 기능적, 심미적으로 만족하였으며, 1번의 metal housing 탈락이 발생하였다. 또한 임플란트 주변 골에서 병적인 흡수 양상도 관찰되지 않았다. 본 증례와 같이 소수 잔존치의 엇갈린 교합을 갖는 환자에서 전신적, 경제적 여건에 의해 다수의 임플란트 식립이 어려운 경우 소수의 임플란트를 이용한 국소의치 치료는 충분한 가치가 있는 대안이라고 생각된다.

IV. 결론

엇갈린 교합을 갖는 환자에서 임플란트 보조 국소의치를 통한 치료는 향상된 국소의치의 지지, 안정 및 유지, 안정된 교합, 의치상 하방 치조골 소실 감소, 환자

만족도 향상 등의 장점을 갖는다. 임플란트 식립 위치 및 유지장치의 선택에 있어 장기간의 연구가 부족하지만, 합병증을 예측하고 이를 보완하여 선택한다면 의치의 유지 및 안정을 얻기 어려운 환자에서 저작능력과 심미성을 회복하는데 적절한 치료가 될 수 있다.

참 고 문 헌

1. Obana JI. Prosthodontic treatment for maxillary and mandibular teeth cross each other. 1st ed. Ishiyaku publishers, Inc. 1994.
2. Chikunov I, Doan P, Vahidi F. Implant-retained partial overdenture with resilient attachments. *J Prosthodont.* 2008;17(2):141-148.
3. de Freitas RFCP, de Carvalho Dias K, da Fonte Porto Carreiro A, Barbosa GAS, Ferreira MAF. Mandibular implant-supported removable partial denture with distal extension: A systematic review. *J Oral Rehabil.* 2012;39(10):791-798.
4. Keltjens HM, Kayser AF, Hertel R, Battistuzzi PG. Distal extension removable partial dentures supported by implants and residual teeth: Considerations and case reports. *Int J Oral Maxillofac Implants.* 1993;8(2):208-213.
5. 권혁신, 김민정, 문익훈. Konus telescope 국소의치를 이용한 엇갈린 교합의 보철수복. *구강생물학연구.* 2000;24(2):201-214.
6. Phoenix RD, Cagna DR, DeFreest CF. Stewart's clinical removable partial prosthodontics. 4th ed. Quintessence Publishing Co. Inc. 2008.
7. Mitrani R, Brudvik JS, Phillips KM. Posterior implants for distal extension removable prostheses: A retrospective study. *Int J Periodontics Restorative Dent.* 2003;23(4):353-359.
8. Kaufmann R, Friedli M, Hug S, Mericske-Stern R. Removable dentures with implant support in strategic positions followed for up to 8 years. *Int J Prosthodont.* 2009;22(3):233-241-discussion242.
9. Shahmiri RA, Atieh MA. Mandibular Kennedy Class I implant-tooth-borne removable partial denture: a systematic review. *J Oral Rehabil.* 2010;37(3):225-234.
10. Ohkubo C, Kobayashi M, Suzuki Y, Hosoi T. Effect of implant support on distal-extension removable partial dentures: In vivo assessment. *Int J Oral Maxillofac Implants.* 2008;23(6):1095-1101.
11. Zitzmann NU, Rohner U, Weiger R, Krastl G. When to choose which retention element to use for removable dental prostheses. *Int J Prosthodont.* 2009;22(2):161-167.
12. Pellizzer EP, Verri FR, Falcón-Antenucci RM, Goiato MC, Gennari Filho H. Evaluation of different retention systems on a distal extension removable partial denture associated with an osseointegrated implant. *J Craniofac Surg.* 2010;21(3):727-734.
13. Schneider AL, Kurtzman GM. Bar overdentures utilizing the Locator attachment. *Gen Dent.* 2001 Mar;49(2):210-214.