

청신경초종 절제술 후 어지럼증 및 보행장애 호소하는 환자 자음건비탕가감방 및 육미지황합인삼양영탕가감방 투약하여 치료한 한방치험 1례

하유경, 김수민, 노현석, 이찬솔, 최동준
동국대학교 일산한방병원 한방내과

A Case Report of Treatment of Dizziness and Gait Disturbance, Arising from Removal of a Vestibular Schwannoma, with *Jaeumkunbi-tang-gagambang* and *Yookmijihwang-Insamyangyoung-tang-gagambang*

You-kyoung Ha, Su-min Kim, Hyeon-seok Noh, Chan-sol Yi, Dong-jun Choi
Dept. of Oriental Internal Medicine, Dong-Guk University, Il-san Oriental Medicine Hospital

ABSTRACT

Objective: To describe the effects of traditional Korean medicine on dizziness and gait disturbance arising after removal of a vestibular schwannoma.

Methods: The patient was treated using Korean medical treatments, such as herbal medicines (*Jaeumkunbi-tang-gagambang* and *Yookmijihwang-Insamyangyoung-tang-gagambang*), acupuncture, and moxibustion. We measured the state and progress of this case with the Korean Vestibular Disorder Activities of Daily Living Scale (K-VADL), Berg Balance Scale (BBS), and a visual analogue scale (VAS).

Results: After treatment, the K-VADL score decreased from 167 to 74 and the VAS score decreased from 10 to 5.7, while the BBS score increased from 3 to 42.

Conclusion: *Jaeumkunbi-tang-gagambang* (滋陰健脾湯) and *Yookmijihwang-Insamyangyoung-tang-gagambang* (六味地黃湯合人蔘養榮湯 加減方) appear to be effective for controlling dizziness and gait disturbances occurring after removal of vestibular schwannomas.

Key words: dizziness, vertigo, acoustic neuroma, *Jaeumkunbi-tang-gagambang*, *Yookmijihwang-Insamyangyoung-tang-gagambang*

1. 서론

어지럼증이란 眩氣(dizziness), 眩暈(vertigo)을 주로 칭하며, 중력과 관련된 움직임이 없는데도 음

직이는 것처럼 느껴지는 감각을 총괄한다. 어지럼증은 말초성 현훈과 중추성 현훈으로 나눌 수 있으며, 발생 빈도는 말초성 현훈이 50.5% 심인성 현훈이 19.5%, 중추성 현훈이 13.5% 순으로 보고된다¹⁾.

어지럼증의 양상은 전정신경계 비대칭성 및 이상을 반영한 회전성(spinning)으로도 나타나며, 뇌허혈로 유발되는 전실신(presyncope)이나 아찔함(lightheadness), 소뇌나 양측전정계 이상을 반영하는 불균형(disquilibrium), 시각각의 입력 오류로

· 투고일: 2016.08.29, 심사일: 2016.11.04, 게재확정일: 2016.11.03
· 교신저자: 최동준 경기도 고양시 일산동구 식사동 814
동국대학교 일산한방병원 한방내과
TEL: 031-961-9044 FAX: 031-961-9039
E-mail: juni@dumc.or.kr

발생하는 시각왜곡(visual distortion), 그 외 심인성, 혈관성, 약인성으로 유발되는 다중감각(multiplesensory)으로 다양하게 나타난다².

균형을 맞추는데 선형가속과 위치감 및 공간의 지남력을 인지하는 전정계와 시각계, 피부 관절 근육수용체로 부터의 고유위치감각 세가지 요소가 작용하게 된다. 현훈은 이 세 개의 체계 중 하나에 생리적 자극이나 병적 장애를 의미한다³.

청신경초종은 평형감각과 뇌의 위치감각을 담당한 전정 신경을 둘러싸고 있는 슈반 세포에서 기원한 양성종양으로 두 개내 종양의 약 8~10%를 차지하며 소뇌교각부에 발생하는 종양 중 80~90% 차지한다. 해당 종양은 85 %에서 상전정 신경, 10%가 하전정 신경에서 기원하며, 드물게 내이의 와우신경에서 기원하는 경우도 보고되고 있다. 보통 청신경 초종 환자의 대부분은 청력감퇴(88%), 이명(72%), 어지러움증(44%) 두통(11%)의 순서로 증상 호소 빈도를 보였으며 청력저하를 노화 현상으로 생각하고 초기에 병원에 내원하는 경우가 많지 않다. 양성종양으로 증상이 급격히 악화되는 경우는 드무나 적절한 시기에 치료를 받지 못하여 종양이 자라나 청신경의 위쪽에 위치한 삼차신경을 압박하게 되면 이로 인해 안면부 동통이나 감각의 이상을 호소할 수 있으며, 청신경의 아래쪽에 있는 제 9번, 10번, 11번 뇌신경을 압박하게 되면 운동실조 및 평형기능의 장애를 초래하게 되며, 좀 더 진행하여 제 4뇌실을 압박하면 뇌척수액 순환로가 차단되어 수두증이 발생할 수 있다^{4,5}.

한의학에서는 어지럼증을 현훈이라 칭하며 風, 火, 痰, 虛 병인으로 삼아 肝陽上亢, 氣血兩虛, 腎精不足, 濕痰中阻 나누어 변증하고 치료한다².

본 증례의 환자는 Koos grade III 청신경초종으로 진단 당시 청신경초종이 소뇌 및 뇌간부위 압박하고 있었으며, 청신경초종 제거수술 후 7번 신경손상으로 인한 좌측 안면마비 및 8번 신경절단으로 지속적으로 현훈 및 보행 장애를 호소하는 환자로, 虛暈, 氣血陰虛, 腎精不足 변증하여, 침구치료 및 자

음건비탕가감 및 육미지황합인삼양영탕가감방 한약 투약으로 비위와 간신의 휴손을 보완하여 현훈 치료하였고 입원 치료 기간 동안 일상생활 가능 범위의 확대와 균형 척도, 자각적인 현훈 정도의 완화에 서 의미 있는 결과를 보였기에 보고하는 바이다.

II. 증례

1. 성 명 : 한○○
2. 성별 및 연령 : 여성, 73
3. 주소증
 - 1) 현훈
 - 2) 안면마비
 - 3) 기력저하
4. 발병일 : 2016년 5월
5. 과거력 : Hypertension(2005), Dyslipidemia(2005), Both knee OA(2011), Lumbar spinal stenosis(2014)
6. 현병력

상기 환자 2006년경부터 좌측 이명 및 점진적인 청력 저하 호소하던 분으로, 2015년부터 좌측 안면부 이상 감각 및 감각 과민 동반되었다. 2016년 5월 안면부 통증 및 청각저하 심화되어 시행한 영상검사상 vestibular schwannoma(4.2×2.6 cm) 소견으로 2016년 5월 27일 타병원 신경과에 입원하여 craniotomy and navigation guided tumor removal op 시행하였다. 수술 후 균형실조, 현훈 심화되었으며 좌측 안면마비(House-Brackmann scale Gr. V) 및 좌측 침샘 기능저하 발생하였다. 안면마비 관련하여 2016년 6월 30일, 7월 12일 이비인후과에서 thread lifting 외과 시술 받았으며 입원기간 도중 현훈으로 인해 낙상 발생한 적 있었다. 지속적인 현훈으로 주위사람의 도움 없이 보행 및 위생이 어려운 상태였으며 수술이 후 심하게 저하된 저작능력과 좌측 침샘의 기능 저하로 일반식 섭취가 곤란하여 죽식 및 수액치료 이어오며 전반적인 허로 증상이 심해진 상태였다. 더불어 좌측 혀의 미각상실로 본원에 입원

하기 2일 전부터 상한 음식을 먹고 食傷과 惡心眩暈의 심화로 6~8회의 구토 및 3~5회의 설사 발생한 바 있다. 2016년 7월 26일 상하지근력은 Gr.4+ 이상이나 평소 대비 20% 정도의 general weakness 및 두위 및 체위 변경시 발생하는 VAS 10의 현훈으로 자세 유지가 어려워 wheelchair ambulation 상태로 본원 한방내과 입원하였다.

7. 한의학적 초진소견

- 1) 體格 : 148 cm, 54 kg
- 2) 食慾 : 양호, 중앙제거술 이후 미각 저하 및 침샘분비 저하 동반하여 소폭 감소
- 3) 消化 : 평소 양호
- 4) 小便 : 6~7회/1일 정상
- 5) 大便 : 1회/ 1일 정상
- 6) 睡眠 : 양호
- 8) 脈診 : 脈沈細無力
- 9) 舌診 : 舌紅少苔裂紋
- 10) 診斷 : 虛暈, 氣血陰虛, 腎精不足

8. 초진시 검사소견

- 1) 생체활력징후 : 혈압 131/74 mmHg, 맥박 65 회/분, 호흡수 18회/분, 체온 36.5 °C
- 2) 심전도검사 : WNL
- 3) 임상병리검사

Table 1. Clinical Laboratory Result

	2016.7.27	2016.8.23	Normal range
WBC	4470	3850 ▼	4.0~10.0 ×10 ³ /μl
Hb	10.8 ▼	11.8 ▼	12.0~16.0 g/dL
Platelet	300000	335000	140~400 ×10 ³ /μl
Total protein	6.9	7.0	6.4~8.3 g/dL
Albumin	4.2	4.2	3.4~5.1 g/dL
BUN	16.7 ▲	10.1	6.0~20.0 mg/dL
Creatine	0.45 ▼	0.55	0.50~1.20 mg/dL
AST	21	27	0~37 IU/L
ALT	15	23	0~41 IU/L
Na	123 ▼	137	135~145 mmol/L
K	3.3	5.8 ▲	3.3~5.1 mmol/L
Cl	83 ▼	98	97~107 mmol/L

4) Examination of dizzy patients : Romberg test (+, 폐안시 불균형 극심), Head thrust(+, 좌회전 시 mild), Dix-hallpike test(+, mild). Head thrust, Dix-hallpike test 시행시 안진은 Frenzel 안경 없이 육안으로 관찰하였다.

5) 영상의학검사

(1) 2016-05-26 Brain MRI(Fig. 1)

- ① Vestibular schwannoma(4.2×2.6 cm) in in CPA cistern and Lt. IAC
- ② FINDING Multiseptated cystic mass(4.2×2.6 cm) in Lt. CPA cistern and Lt. IAC
 - widening of Lt. internal auditory canal
 - heterogeneous enhancement
 - Brainstem compression
- ③ No evidence of hydrocephalus
- ④ Cerebral atrophy

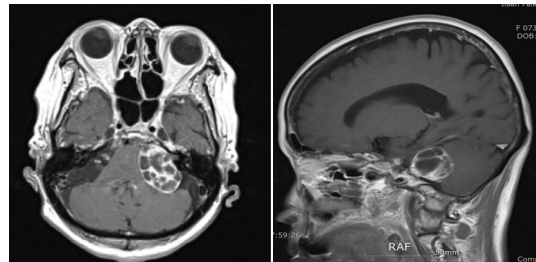


Fig. 1. Brain MRI (2016.05.26).

(2) 2016-05-28 Brain MRI(Fig. 2)

- ① s/p tumor removal for Lt CPA cistern and Lt. IAC mass
 - Residual enhancing mass at Lt. IAC
 - Diffuse pachymeningeal enhancement - r/o post op. change
 - Small amount of IVH, both lateral ventricles
 - Post op. pneumocephalus, both frontal
- ② FINDING Compared with previous MR (2016년 5월 26일)
- ③ Tissue labeled 'cerebellopontine angle mass', biopsy : Schwannoma(2016년 5월 27일)

청신경초종 절제술 후 어지럼증 및 보행장애 호소하는 환자
 자음건비탕가감방 및 육미지황합인삼양영탕가감방 투약하여 치료한 한방치험 1례

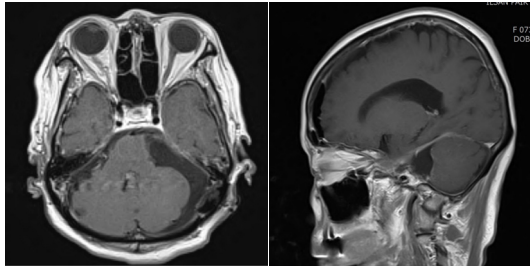


Fig. 2. Brain MRI (2016.05.28).

10. 복용 중인 양약

1) 지속 복용

- (1) LIPITOR TAB. 20 mg 1tab qd pc 고지혈증 치료제
- (2) NORVASC TAB. 5 mg 1tab qd pc 칼슘채널길항제
- (3) VALSARECT TAB. 160 mg 1tab qd pc 안지오텐신 II 수용체 길항제

2) 7/30부터 복용 중지

- (1) OMNICEF CAP. 100 mg 1cap tid pc 3세대 세팔로스포린계
- (2) TAGAMET C.TAB. 200 mg 1tab tid pc H2 차단제
- (3) TYLENOL ER EXTENDED RELEASE TABLET 650 mg 1tab tid pc 기타 진통제
- (4) M-COBAL CAPS. 1CAP bid pc Vitamin B's /with C
- (5) GASMOTIN TAB. 5 mg 1TAB bid pc 위장운동조절 및 진경제
- (6) TRILEPTAL FILM COATED TAB. 150 mg 1TAB bid pc 항경련제
- (7) ALPRAM TABLET 0.25 mg 1TAB qd pc 수면진정제 및 신경안정제

11. 치료방법

- 1) 침구 치료 : 1회용 stainless steel needles(東方針, 0.20×30 mm) 사용하여 1일 1회 시행하였으며, GV24(神庭), 좌측 GB15(頭臨泣), BL2(攢竹), 魚腰, TE23(絲竹空), ST2(四白), ST4

(地倉), ST6(頰車), 양측 LI4(合谷), ST36(足三里), SP6(三陰交), SP3(太白), LR3(太衝) 등의 혈위를 심도 10 mm~30 mm로 자침하였다. 15분 동안 유침하였으며 유침시간 동안 혈위적외선조사요법(Infra Red) 적용하였다. 또한 CV4(關元)에 대어주구를 1일 1회, 좌측 SI19(聽宮)에 소어주구를 1일 3회 시행하였다.

- 2) 한약 치료 : 하루 2첩 3포 120 cc 전탕하여 매일 10AM, 2PM, 8PM 복용하였다.

- (1) 7월 27일~8월 6일 : 자음건비탕가감방(Table 2) 안면통증 및 구강점막 붓기 조절 위해 8월 1일부터 기존 탕약에서 박하 1.5 g에서 2 g으로 증량하였으며, 연교 4 g 백지 4 g 추가하였다. 수술 후 발생한 좌측 구강내 건조로 8월 5일부터 생맥산 환산제 3회/1일 추가 투약되었다.
- (2) 8월 6일~8월 26일 : 육미지황합인삼양영탕가감방(Table 3)

Table 2. The Composition of *Jaeumkunbi-tang-gagambang*

Herb	Common name	Amount (g)
白朮	<i>Atractylodis Rhizoma Alba</i>	6
人蔘	<i>Ginseng Radix</i>	4
陳皮	<i>Citri Pericarpium</i>	4
半夏	<i>Pinellia Ternata</i>	4
白茯苓	<i>Poria Cocos</i>	4
乾地黃	<i>Rehmanniae Radix</i>	4
當歸	<i>Angelica Sinensis</i>	4
川芎	<i>Cnidii Rhizoma</i>	4
白芍藥	<i>Paeonia Japonica</i>	4
麥門冬	<i>Liriope Platyphylla</i>	4
天麻	<i>Gastrodia Elata</i>	4
防風	<i>Saposhnikovia Divaricata</i>	4
荊芥	<i>Schizonepetae Spica</i>	4
神麩	<i>Massa Medicata Fermentata</i>	4
麥芽	<i>Hordei Fructus Germinatus</i>	4
五味子	<i>Schisandrae Fructus</i>	4
生薑	<i>Zingiberis Rhizoma</i>	3
大棗	<i>Zizyphus Jujuba</i>	3
遠志	<i>Polygalae Radix</i>	2
甘草	<i>Glycyrrhizae Radix</i>	2
薄荷	<i>Menthae Herba</i>	1.5

Table 3. The Composition of Yookmijihwang-
Insamyangyoung-tang-gagambang

Herb	Common name	Amount (g)
熟地黄	<i>Rehmanniae Radix Preparata</i>	8
白芍藥	<i>Paeonia Japonica</i>	6
山茱萸	<i>Corni Fructus</i>	6
山藥	<i>Dioscoreae Rhizoma</i>	6
白茯苓	<i>Poria Cocos</i>	6
桂枝	<i>Cinnamomi Ramulus</i>	6
天麻	<i>Gastrodia Elata</i>	4
防風	<i>Saposhnikovia Divaricata</i>	4
白芷	<i>Angelicae Dahuricae Radix</i>	4
荊芥	<i>Schizonepetae Spica</i>	4
葛根	<i>Puerariae Radix</i>	4
烏藥	<i>Linderae Radix</i>	4
當歸	<i>Angelica Sinensis</i>	4
川芎	<i>Cnidii Rhizoma</i>	4
沙參	<i>Adenophorae Radix</i>	4
枸杞子	<i>Lycii Fructus</i>	4
砂仁	<i>Amomi Fructus</i>	3
大棗	<i>Zizyphus Jujuba</i>	3
生薑	<i>Zingiberis Rhizoma</i>	3
遠志	<i>Polygalae Radix</i>	2
紅花	<i>Carthami Flos</i>	2
五味子	<i>Schisandrae Fructus</i>	2

12. 평 가

- 1) Korean vestibular disorder activities of daily living scale : Korean vestibular disorders activities of daily living scale(이하 K-VADL)은 2004년 번역되어진 한국어판을 이용하였으며 총 28개 항목 중 병동 입원기간 동안 평가 가능한 18개의 항목을 입원일(2016년 07월 26일)과 퇴원일(2016년 8월 29일)에 시행하였다⁶.
- 2) Berg balance scale : Berg balance scale(이하 BBS)는 기립 균형을 측정하기 위하여 개발한 것으로 앉기, 서기, 자세변화를 평가하는 14개의 항목에 대해 종합 56점으로 평가된다. BBS는 일상생활동작을 응용한 항목들로 이루어져 있고, 균형의 변화에 민감한 유일한 임상도구

인 기능적 도달 검사가 한 항목으로 포함되어 있는 장점이 있다. BBS 종합 56점 중 각 점수에 따라 기능적 등급을 매길 수 있다. 0-20점은 의자 차 보행을 할 수 있으며, 21-40점은 보조기 도움으로 보행을 할 수 있으며, 41-56점은 독립적인 보행을 할 수 있다고 평가할 수 있다. 상기 평가방법은 10일 간격으로 시행되었다⁷.

- 3) Visual analogue scale : Visual analogue scale(이하 VAS)는 10 cm길이의 선으로 한쪽 끝에는 통증이 없음을 기록하고 다른 편의 끝에는 가장 심한 고통을 기록한 다음 환자의 주관적인 통증 및 괴로움 정도를 파악하는 방법의 하나이다. 상기 환자는 현훈으로 인해 받는 고통 및 불편감을 5일 간격으로 VAS로 표현하여 입원 경과에 따른 변동 정도를 살폈다.

13. 치료경과(Table 4, 5)

- 1) 7월 26일~7월 28일(입원 1일~3일)
입원 당일 VAS 10의 현훈, K-VADL 167점으로 타인의 도움을 받은 상태에서 침상에서의 좌위 및 와위 변경만이 가능하였다. 등반이 지지상태로 20초 내외로 좌위 유지 가능했으며, 부측 상태에서도 기립위 유지 불가능한 상태로 침상에서 화장실까지의 짧은 거리도 휠체어를 이용하여 이동하였다. 입원 둘째 날인 7월 27일 시행한 BBS 결과상 3점으로 측정되었으며 단독으로 앉기, 서기, 자세 변화 모두 타인의 도움 없이는 수행하기 어려웠다. 기력은 Gr. 2/10에서 Gr. 5/10로 다소 회복하였다.
- 2) 7월 29일~7월 31일(입원 4일~6일)
Walker 이용하여 5~10 m 이동 시도하였으며 VAS 7.4 현훈으로 인한 균형실조 및 안면마비로 인한 좌안구의 불충분한 시각보상으로 부측을 요하는 상태였다. 구강건조감 완화로 인해 기존 죽식에서 일반식으로 식이변동 하였으며 1/2ea 무리 없이 섭취 가능하였다. 본원 입원당시 지참하였던 약 중 고혈압과 고지혈

증 약약을 제외하고 신경안정제 및 진통제, 항경련제, 진경제 투약을 지속하지 않은 상태에서 한방치료 유지하였다. 7월 30일부터는 walker 이용하여 50~60 m 10분 소요하여 보행하였으며, 이후 일중 총 100~200 m 보행하며 점진적으로 보행 가능 거리를 증가시켜나갔다.

3) 8월 1일~8월 5일(입원 7일~11일)
 안면마비 교정위해 타병원에서 시행한 외과적 시술로 안면통증 및 구강내점막 붓기로 불편감 호소하여 기존 건비군자탕가감방에서 연교 4 g, 형개 4 g 더하고 박하를 1.5 g에서 2 g으로 증량하였다. 상기 환자 설진 상 舌紅, 舌裂, 無苔 관찰되며 좌측 변연부위 舌裂 최심으로 자극적인 음식 섭취시 호소하는 설통과 만성적인 구강건조 완화를 목적으로 8월 5일부터 생맥산 환산제 4.23 g 하루 3번 추가적으로 투약 하기로 하였다.

1회 이동시 가능거리 50 m에서 150 m로 늘어났으며, 병실내 자력보행 시도하여 5 m 정도 간신히 수행하였다. 체위변경 직후 발생하는 현훈이 입원시 대비 50% 감소하였으나 일어나자마자 5~10초 정도 휘청거리는 모습 관찰할 수 있었다.

4) 8월 6일~8월 15일(입원 12일~21일)
 전반적인 기력 입원시 Gr. 2/10에서 Gr. 7/10로 상당 회복하였으며, 오심증상 소실되어 기존 자음건비탕가감방에서 육미지황합인삼양영탕가감방으로 탕약 변경하였다.

8월 6일 시행한 BBS상 19점으로 10일전과 비교하여 지지 없이 기립상태 30초 동안 유지 가능해졌으나 눈을 감을시 체간이 흔들리며 5초 뒤 중심이 무너지는 모습 보였다. 양쪽 발을 붙이고 기립하는 자세가 가능해졌다. 앉기와 서기에서 점수의 향상 보였으나 계단이나 회전 수행시 어려움을 보였고 아래와 좌측으로

중심을 이동하는 자세를 어려워하였다. 8월 7일부터는 하루 500~600 m정도 보행 가능하였으며 보행속도 및 보폭의 증가를 보였으며 8월 13일 시각보상 없이 20초 기립가능, 2분이상 기립이 가능해졌다.

5) 8월 16일~8월 25일(입원 22일~31일)
 8월 16일 시행한 BBS상 33점으로 이전 대비 등받이나 손의 지지 없이 기립위에서 좌위로의 변경이 수월해졌으며 힘 조절이 용이해져서 자세 변화시 이전처럼 주저앉는 양상이 아니라 섬세한 동작 수행들이 가능해졌다. 하지를 고정한 상태에서 체간 돌리기가 수월해졌으나 360도 회전시 4초 이내에 수행하지 못하였고 시계방향은 수월하게 해내는데 좌측 비틀거리며 어려워하는 양상 보였다. 휴식 없이 보행 유지 가능시간 증가하였으며 워커 이용해서 1000 m까지 이동하였으며 엘리베이터 및 주변 시설 사용이 가능해졌다.

6) 8월 26일~8월 29일(입원 32일~35일)
 8월 26일 시행한 BBS상 고정된 자세에서 현훈 소실되었으며 자세 변경시 타인의 도움 및 시각 및 손의 도움 없이도 스스로 균형을 유지하는 모습을 보였다. 좌측 방향으로 회전시 이전에는 한바퀴를 완전하게 수행하지 못했다면 10초에 걸쳐 안전하게 360도 천천히 돌기가 가능해졌으며 교대로 발판 올려놓기가 4회에서 6회로 증가하였다. 그러나 한발서기에서는 매우 불안정한 상태로 3초 이상 유지하기 어려웠다. 8월 29일 시행한 K-VADL상 입원시 거의 모든 항목에서 타인의 도움이 필요한 상태에서 다소 불편하게 수행하거나 수행능력이 감소하였어도 단독 수행이 가능한 항목들이 늘었다. 어지럼증에 대한 VAS의 경우 입원시 VAS 10에서 퇴원시 VAS 5.7로 감소한 바 있었다.

Table 4. The Changes of K-VADL

	7.26 (admission)	8.29 (Discharge)
1) 누워있다 앉기	8	1
2) 침대나 의자에 앉아 있다가 일어나기	8	1
3) 상의입기	9	2
4) 하의 입기	9	2
5) 양말 또는 스타킹 벗기	9	2
6) 신발 신기	9	2
7) 욕조에 들어가거나 나오기	9	5
8) 혼자 목욕하거나 샤워하기	9	5
9) 머리위 선반에 있는 물건 잡기	10	2
10) 바닥에 있는 물건 잡기	10	2
11) 편평한 길 걷기	9	3
12) 울퉁불퉁한 길 걷기	10	4
13) 계단 올라가기	10	9
14) 계단 내려가기	10	9
15) 좁은 길 걸어가기	9	8
16) 탁트인 공간을 가기	9	5
17) 엘리베이터 타기	10	6
18) 에스컬레이터 타기	10	6
총 합	167	74

Table 5. The Changes of BBS

	7.27 (입원 2일)	8.6 (입원 12일)	8.16 (입원 22일)	8.26 (입원 32일)
1) Sit to stand	0	2	3	4
2) Standing unsupported	0	2	3	4
3) Sitting unsupported	1	2	3	4
4) Stand to sit	0	1	2	3
5) Transfers	1	3	3	3
6) Standing with eyes closed	0	2	3	4
7) Standing with feet together	0	2	3	4
8) Reaching forward while standing	0	1	2	2
9) Retrieving object from floor	0	1	2	3
10) Turning trunk (feet fixed)	1	1	2	3
11) Turning 360 °	0	1	2	2
12) Placing alternate foot on stool	0	0	2	2
13) Tandem standing	0	1	2	2
14) Standing on one leg	0	0	1	2
Total	3	19	33	42

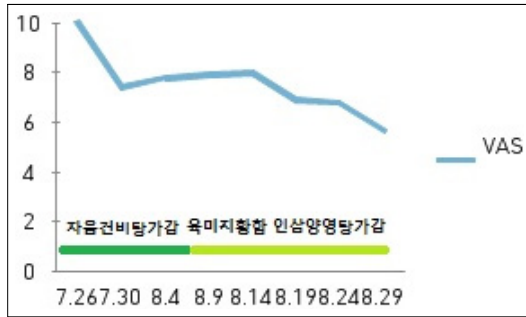


Fig. 3. The clinical progress of dizziness (VAS).

III. 고찰

眩은 目眩, 眼花 즉 眼前發黑, 視物模糊 의미하고 暈은 眼暈, 眼旋으로 자신이나 주위 사물이 도는 것 같이 서있을 수 없는 것을 의미한다. 두 가지 증상이 뚜렷하게 구분되지 않고 함께 나타나므로 현훈이라 칭한다². 임상에서는 현훈의 양상 및 원인 부위에 따라 중추성 현훈과 말초성 현훈으로 감별할 필요성이 있다.

한의학에서는 현훈의 발병 원인에 대해 《內經》에서는 虛證의 현훈은 ‘上虛則眩’, ‘上氣不足 腦爲之不滿 耳爲之苦鳴 頭爲之苦傾 目爲之眩’으로 기술하였으며⁸ 張景岳은 ‘無虛不能作眩’ 강조하며 ‘當治其虛’를 주장하였다. 眩暈은 주로 風, 火, 痰, 虛가 원인이 되는데 그중 十中八九는 虛하기 때문이며, 十中一二가 風痰火로 實하기 때문인데 임상상 흔히 虛實이 같이 나타나며, 上實下虛한 경우가 많다. 上實은 痰濁, 風火또는 肝陽, 肝風으로 일어나며, 下虛는 肝腎陰虛, 心脾의 氣血不足 등으로 나타난다⁹. 《東醫寶鑑》에서는 원인과 증세에 따라 風暈, 熱暈, 痰暈, 氣暈, 虛暈, 濕暈 7종류로 나누었고 虛에서 생긴 어지럼증은 대개 內傷氣虛, 失血過多, 腎虛로 발생하며 이에 補中益氣湯, 芎歸湯, 香橘飲, 滋陰健脾湯, 黑錫丹, 十全大補湯이 좋다고 하였다¹⁰. 현훈의 발병은 風, 火, 痰, 虛로 인하여 肝, 脾, 腎의 기능실조로 발생한다 하여 肝陽上亢에는 平肝潛陽, 養陰安神하고, 濕痰中低에는 燥濕祛痰 健脾和胃하여

조리하며, 氣血兩虛에는 補陽氣血, 健運脾胃하고, 腎精不足에는 陽虛한 자는 補腎溫陽, 陰虛한 자는 補腎滋陰 하였으며 六味地黃湯이 상기 변증에 해당한다².

본 증례에 사용한 처방인 滋陰健脾湯은 萬病回春에 수록된 처방으로 心脾虛怯으로 氣血虛損하고 痰飲을 겸한자에게 적합하다. 자음건비탕가감의 방제구성 및 임상활용을 살펴보면 四君子湯, 定志丸類가 심비허겁을 치료하고, 六君子湯이 氣虛痰盛을, 八珍湯이 氣血具虛를 치료하고, 生脈散이 清肺補心하는 작용을 할 수 있을 것이라 생각된다. 따라서 자음건비탕은 평소 기혈이 虛損한 사람이 心脾 기능까지 약화되어 惡心, 乾嘔, 食慾不振, 嘈雜 등의 증상과 더불어 安靜을 찾지 못하고 眩暈이 심한 환자에게 활용해 볼 수 있는 방제이다¹¹.

상기 환자 이전까지 고혈압, 고지혈증 외 별다른 내과적 질환 없던 73세 여환으로 청신경초종 진단으로 개두술 시행하며 건강에 대한 염려 심해졌으며, H-B grading system scale Gr. V 안면마비로 우울감 호소 관찰되었다. 안면 저작근과 침샘분비 기능 저하로 음식 섭취가 힘들어 지속적으로 소화기관의 약화 증상 보였으며 2016년 5월 27일 개두술 시술 이후 안면마비와 관련하여 2번의 외과적 시술 겸하면서 2016년 7월 26일 본원 한방내과 입원시까지 4 kg 체중 저하 및 기혈허손 심화되었다. 氣力低下, 少食, 脈沈細無力, 惡心, 眩暈, 顔面痛症 교정위해 13일간 자음건비탕에 형개, 방풍, 박하, 신곡, 맥아, 오미자 추가하여 투약하였다.

Gr. 2/10에서 Gr. 7/10까지 기력 회복한 후 소화장애 소실되었으며, 耳鳴, 聽力消失, 年齡을 고려하여 腎陰不足이나 肝腎不足 교정위해 육미지황탕합인삼양영탕가감방으로 탕약 변경하였다. 육미지황탕은 有補而必有瀉 有補而必有瀉하여 相和相濟하는 처방이라 하였고, 補中有瀉하며 補陰위주로 하는 腎陰不足이나 肝腎不足으로 인한 陰虛發熱을 포함한 骨蒸潮熱 惑手心煩熱, 頭目眩暈, 耳聾, 咽喉燥痛, 齒牙不固, 腰腿酸軟, 遺精, 消渴, 舌紅少苔 惑無苔 脈細, 小便淋閉 五臟虧損, 自汗盜汗, 諸血 등

의 제반증상을 치료한다¹². 인삼양영탕은 《東醫寶鑑》 조문상 ‘治虛勞成損 氣血不足 消瘦倦怠 氣短食少 感寒熱自汗’이라 하였다¹⁰. 腎虛 및 陰虛로 변증하여 육미지황탕과 인삼양영탕 합방에 목단피와 택사를 제거하여 수습이 지나치게 빠져나가는 것을 방지하였고, 상환 체력이 극도로 떨어진 상태임을 고려해 약력조절을 위해 진피 황기 인삼을 처방에 포함시키지 않았다. 외과적 수술에 의한 신경 손상으로 안면마비 있는 분으로, 안면의 불편감 해소 및 기능개선 위해 천마, 방풍, 형개, 백지, 오약, 홍화를 추가하였다.

상기 환자 주증상인 어지럼증 및 보행장애 뿐 아니라 이명 및 청력장애 조절 위해 SI19(聽宮)에 소애주구를 1일 3회 시행하여 청력소실 건축대비 환측 Gr. 2/10에서 Gr. 6~7/10 상승 있었고 이명의 경우 퇴원당시 Gr. 7/10비 Max로 입원 시와 동일하였다. 청신경초종 제거술로 인해 외과적 손상으로 발생한 좌측 안면마비 관련하여 침치료 시행하여 입원시 대비 이마주름 0.5 cm 거상 증가, 미간 및 입꼬리 움직임 0.25 cm 증가, 폐안 0.5 cm 증가, 인중길이의 차이 0.3 감소로 House-Brackmann scale Gr. V에서 Gr. IV로 치료 효과가 있었으나 뚜렷한 호전 보이지 않았다.

본 증례 보고는 청신경초종 절제술 후 어지럼증 및 보행장애 호소하는 환자에 대해 氣血陰虛, 虛暈으로 변증하여 자음건비탕가감을 투약하여 기혈허손으로 인한 현훈을 교정하고 비위의 기능을 보강한 후, 육미지황탕합 인삼양영탕가감방을 투약하여 음허로 인해 유발된 현훈의 호전시키고자 하였다. 한방치료를 시행하여 일상생활 가능 범위를 확대되었음을 확인하고 정기적으로 균형척도검사 시행하여 기간별로 한의학적 치료가 현훈 완화에 유의할만한 호전을 보였기에 보고하는 바이다.

참고문헌

1. Neurology Class of Seoul National University. Neurology. Seoul: E. public; 2007, p. 216-20.
2. The Universities of Department of Internal Medicine of Korean Traditional Medicine. Cardiovascular Medicine and Neurology. Seoul: Koonja; 2010, p. 388-96.
3. Braunwald E, Fauci AS, Kasper DL, Hauser SL, Longo DL, Jameson JL. Harrison's Principle of Internal Medicine. New York: Mac Graw Hill; 2006, p. 135-42.
4. Jeong SD, Lee HJ, Park HJ, Kim YS, Yoo HR, Jo HK, et al. Clinical Study of 1 Case of Facial Paralysis after Acoustic Neuroma Surgery using Needle-Embedding Therapy. *Korean J. Oriental physiology & pathology* 2012;36(6):976-9.
5. Kim JH, Jo TG, Park K, Pack ES, Nam DH, Lee JL, et al. The Clinical Usefulness of Translabyrinthine Approach for Removal of the Vestibular Schwannomas Vestibular schwannoma. *J Kor Neurosurg Soc* 2001;30(6):755-60.
6. Han KC, Lee EJ, Lee JH, Park SN, Lee HY, Jeon EJ, et al. The Study of Standardization for a Korean Adaptation of Self-report Measures of Dizziness. *Research in Vestibular Science* 2004; 3(2):307-25.
7. Jeong HY, Park JH, Sim JJ, Kim MJ, Hwang MR, Kim SH, et al. Reliability Test of Korean Version of Berg Balance Scale. *Journal of Korean Academy of Rehabilitation Medicine* 2006;30(6): 611-8.
8. Yang YG. HuangDiNeiJing. Seoul: Sungbosa; 1980, p. 662.
9. Jang GB. KyungAkJeonSeo. Seoul: Hansungsa; 1983, p. 337-9.
10. Heo J. Dongui Bogam. Seoul: Bubinbooks; 2007, p. 575, 1248.
11. Yun YG. Clinical application and compatibility of JaYumKeonBiTang. *The Korean Journal of Oriental Medical Prescription* 2002;10(1):57-60.

청신경초종 절제술 후 어지럼증 및 보행장애 호소하는 환자
자음건비탕가감방 및 육미지황합인삼양영탕가감방 투약하여 치료한 한방치험 1례

12. Kook YB, Kim SC, Park SD, Park SK, Seo BI,
Park YB, et al. Bangjehak. Seoul: Yeongrimsa:
2009, p. 298-300.