

해면상 혈관종을 동반한 안면신경마비 환자의 한방치험 1례

김수민, 노현석, 이찬솔, 하유경, 최동준
동국대학교 일산한방병원 한방내과

A Case Report of a Facial Palsy Patient with a Cavernous Malformation

Su-min Kim, Hyeon-seok Noh, Chan-sol Yi, You-kyoung Ha, Dong-jun Choi
Dept. of Oriental Internal Medicine, Dong-Guk University, Il-san Oriental Medicine Hospital

ABSTRACT

Objective: To report the effect of Korean medicine treatment on a facial palsy patient with a cavernous malformation.

Methods: The patient was treated with herbal medicine (*Jodeung-san*, 釣藤散) and acupuncture. The degree of treatment was measured by the Yanagihara-scale and by mobility of the face.

Results: During treatment, the patient's symptoms were relieved and facial movement was improved.

Conclusion: This clinical case study showed the effect of herbal medicine and acupuncture on symptoms of facial palsy.

Key words: facial palsy, cavernous malformation, cavernous angioma, traditional Korean medicine

1. 서론

해면상 혈관종이란 전체 중추신경계 혈관 기형의 5~10% 정도를 차지하고 있는 혈관 기형의 일종으로, 조직학적으로는 근육층과 탄력층이 없이, 단일 세포층의 모세혈관이 해면체 모양(cavernous, 벌집 모양)으로 생긴 종괴(덩어리)를 뜻한다¹.

해면상 혈관기형은 대뇌, 소뇌, 뇌간, 척수, 뇌신경, 정맥동등에 다양하게 분포할 수 있는데 뇌간의 해면상 혈관종의 부위별 발생률은 대략 뇌교에 57%, 중뇌에 14%, 뇌교와 연수의 이행부위에 12%, 연수

에 5% 정도라고 보고되었다². 이러한 부위와 크기에 따라 팔 다리의 위약감, 마비, 두통, 현훈, 이명 등의 증상이 발생하며 심한 경우에는 간질, 경련을 일으키기도 하며 안면신경 부위를 압박하여 안면신경마비를 동반할 수도 있다. 이는 주로 한의원, 한방병원에 내원하게 되는 말초성 안면신경마비와는 원인, 증상, 경과가 다르다고 할 수 있다.

일반적으로 안면신경마비는 중추성과 말초성으로 나누어 볼 수 있고³, 한의학에서는 口眼喎斜라 하여, 주로 思慮過多, 過勞, 寒冷露出, 원인불명 등으로 발병되는데 經絡이 虛한 상태에서 風寒의 邪氣가 침범, 經絡이 막히고 氣血이 막혀 筋脈이 失養된 소치로 발병한다고 하였다⁴.

현재 국내에서 안면신경마비는 침구치료, 전침치료 이외에도 두침치료, 이침치료, 약침치료 등의 치료가 행하여지며, 최근에는 매선요법, 정안침, 미

· 투고일: 2016.08.26, 심사일: 2016.11.03, 게재확정일: 2016.11.03
· 교신저자: 최동준 경기도 고양시 일산동구 식사동 814
동국대학교 일산한방병원 한방내과
TEL: 031-961-9044 FAX: 031-961-9045
E-mail: juni@dumc.or.kr

소안면침 등의 활용에 대한 연구가 보고되었으며⁵, 대개 Bell's palsy에 의해 안면신경마비가 발생한 경우이다⁶.

이에 저자는 교뇌에 생긴 해면상 혈관종으로 인하여 안면신경마비가 발생한 환자 1례의 입원 치료 후 증상이 호전되어 이에 대한 증례를 보고하는 바이다.

II. 증례

1. 성별/나이 : 여/21
2. 주소증
 - 1) 좌측 안면마비
 - 2) 우측 편마비
3. 발병일 : 2015년 3월 21일
4. 과거력 : 특이 과거력 별무
5. 가족력 : 없음.
6. 현병력

본 증례의 환자는 21세 여성으로서 평소에 특이한 과거력이 없었으나 2015년 3월 21일 현훈, 이명, 복시, 안면마비의 증상이 발생하여 고대 구로병원 신경외과 입원하여 brain computed tomography (brain CT) 시행하였고, pons cavernous malformation 으로 진단받고 수술이 어려울 것으로 보아 약물 치료를 시작하였다. 이후 간헐적으로 현훈, 복시가 발생하고 안면마비가 지속되었으며 6월 12일에는 현훈과 보행장애 심화되어 6월 16일 여의도 성모병원 신경외과에서 brain CT 시행상 재출혈 소견보였으나, 출혈양 감소하여 보존적 치료 유지하기로 하였으며, 8월 31일 나사렛 한방병원에서 치료 후 11월 6일 본원 한방내과로 입원하였다.
7. 임상병리검사 : 혈액검사 및 소변검사상 이상 소견 별무
8. 영상검사소견(Fig. 1)

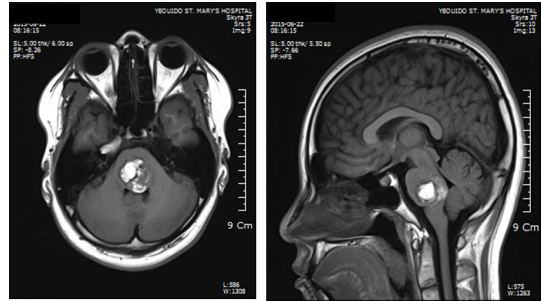


Fig. 1. Brain magnetic resonance imaging pictures of the case.

- 1) 2015년 06월 22일 brain MRI
 - (1) A 2.6×2.6 cm sized, heterogeneous T1 high SI lesion at pons. lesion의 Rt. central portion은 T1 high T2 high SI를 보이고 diffusion restriction을 보임. Peripheral portion은 T1 low T2 dark SI rim으로 둘러싸여 있음 : cavernous malformation with different age hemorrhage(center : late subacute~chronic, periphery : hemosiderin deposition)
 - (2) A small T2 high SI lesion in rt. centrum semiovale, suggesting nonspecific chronic ischemia
9. Review of system
 - 1) 수면 : 양호, 수면 장애 없음.
 - 2) 식사 및 소화 양호 : 밥 1/2공기 및 간식 섭취. 소화 장애 없음.
 - 3) 대변 보통 : 평균 1회/일 미연변 배변
 - 4) 소변 : 특이 불편감 없음.
 - 5) 설 : 담홍, 박백태
 - 6) 맥 : 완
10. 치료방법
 - 1) 침구 치료 : 입원일부터 매일 2회 좌측 안면부 경혈 및 두부 주요 경혈과 우측 중풍침처혈을 위주로 자침하였다.
좌측의 地倉, 頰車, 魚腰, 攢竹, 絲竹空, 陽白, 太陽穴 및 百會, 絲竹空에 25×40 mm 동방침을 이용하여 자침하였고, 우측의 足三里, 三陰交,

太衝, 合谷, 懸鍾, 曲池, 外關, 양측 風池穴을 선혈하여 자침하였으며 유침시간 동안에는 적외선혈위조사요법(IR)을 적용하였다. 또한 우측 太衝, 懸鍾, 三陰交, 外關, 合谷, 風池, 頭維穴을 선혈하여 소애주구(스티커 뜸)을 1일 3회 시행하였다.

- 2) 한약 치료 : 鈞藤散을 2첩 3포 120 cc로 하여 하루 3회 식후 1시간 복용하도록 하였다(Table 1).

Table 1. The Composition of the Herb-Medication

Herb	Common name	Contents (g)
鈞鉤藤	<i>Uncaria sinensis</i>	4
陳皮	<i>Citrus unshiu</i>	4
半夏	<i>Pinellia ternata</i>	4
麥門冬	<i>Liriope platyphylla</i>	4
白茯苓	<i>Poria cocos</i>	4
石膏	<i>Gypsum</i>	4
人蔘	<i>Panax ginseng</i>	4
甘菊	<i>Chrysanthemum morifolium</i>	4
防風	<i>Saposhnikovia divaricata</i>	4
甘草	<i>Glycyrrhiza glabra</i>	2
生薑	<i>Zingiber officinale</i>	6
Total amount		44

3) 양약 치료

- (1) Gliatilin Soft Cap. 400 mg 1cap tid pc 정신부활약(Choline Alfoscerate)
- (2) Magmil 500 mg 1ab tid pc 기타 위장관계 약물(Magnesium Hydroxide)
- (3) Mucosta 100 mg 1tab tid pc 기타 케양치료제(Rebamipide)
- (4) Arlevert 1tab tid pc 항현훈제(Cinnarizine, Dimenhydrinate)

11. 치료경과(Table 2, Fig. 2, 3)

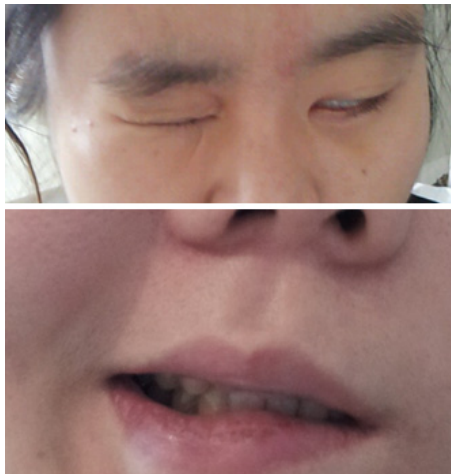- 1) 입원 당시 : 이마주름을 지을 시 우측은 오른 쪽만 1개 가능했으며, 왼쪽은 이마주름을 지을 수 없었다. 폐안이 되지 않아 눈에 힘을 주어도 해도 1 cm

정도 개안이 되었으며 음수시 샘, 음식물 끼임의 불편감이 존재하였다.

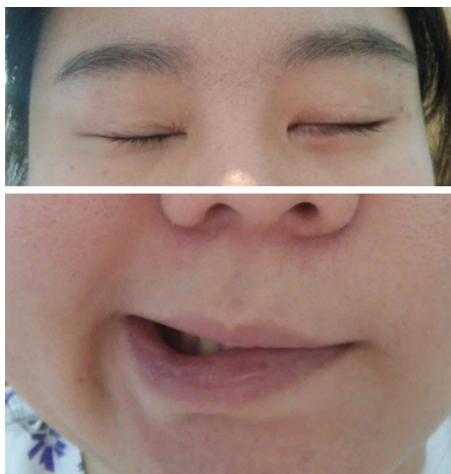- 2) 입원 19일차 : 폐안이 되지 않았으나, 눈에 힘을 주어 폐안 시도 시에는 5 mm 정도 개안이 되었다.
- 3) 입원 23일차 : 폐안이 되지 않았으나, 눈에 힘을 주어 폐안 시도 시에는 3 mm 정도 개안이 되었다.
- 3) 입원 26일차 : 좌측 폐안이 좀 더 원활해졌으며, 입가의 감각이 좀 더 잘 느껴진다고 하였다.
- 4) 입원 51일차 : 이마주름을 지을 시 우측은 2개, 좌측은 0.5개 정도의 주름이 가능해졌으며, 폐안이 아직 완전히 되지는 않았으나 눈에 힘을 주어 폐안할 때에는 완전히 폐안이 되었으며, 그렇지 않은 경우에는 1 mm 정도의 개안이 가능하게 되었다. 음수시 샘 증상은 소실하였으며, 혀의 사용이 원활해졌고, 음식물끼는 빈도가 감소하였다.

Table 2. The Yanagihara Scale of the Patient

	2015-11-11	2015-12-04	2015-12-18
At rest	3	3	3
Wrinkle forehead	2	2	2
Wrinkle nasal root	2	2	2
Closure of eye lightly	1	2	2
Closure of eye tightly	1	2	3
Closure of eye on the involved side only	1	1	1
Blowing out cheeks	2	3	3
Whistle	1	3	3
Grin	1	2	2
Depress lower lip	3	3	3
Total score	17	23	24



2015년 11월 6일 (입원시)
Fig. 2. The face of the patient (admission).



2016년 1월 11일 (퇴원시)
Fig. 3. The face of the patient (discharge).

III. 고 찰

안면신경마비는 한의학에서는 예로부터 일반적으로 風邪가 血脈에 침범하여 外感寒이 顔面經絡을 침범하여 經氣의 순환에 이상을 일으켜 氣血이 조화되지 못하고 經筋의 滋養이 실조되어 弛緩不收함으로써 발병하는 것으로 보고 있다^{7,8}.

안면마비의 원인은 핵상성에 속하는 중추성 마

비를 제외하면 벨마비(Bell's palsy), 램세이헌트 증후군(Ramssay-Hunt syndrome) 등이 대부분을 차지한다⁹. 그 중에서도 Bell's palsy는 종양, 외상, 감염 및 중풍 등의 원인이 없이 나타나는 특발성 말초신경장애를 지칭하는데 안면신경마비의 85% 이상을 차지한다. 또한 안면신경마비는 마비의 원인과 병소의 부위에 따라 증상이 결정되는데¹⁰, 말초성 안면신경마비는 병소와 같은 쪽의 안면근에 이완형의 마비가 오며, 완전마비의 경우 눈을 감을 수 없고 이마에 주름을 만들 수 없다¹¹. 중추성 안면신경마비는 마비된 얼굴의 반대측의 병변으로 인해 나타나며 신경학적 증상을 동반하기도 한다.

그러나 본 증례는 교뇌에 발생한 해면상 혈관종으로 인하여 안면마비가 발생한 경우이며, 현재 알려진 보고로 해면상 혈관종이 뇌간에 발생하는 경우는 두개강내 해면상 혈관종의 18~35%를 차지한다고 한다^{12,13}. 또한 뇌간에는 중요한 혈관과 신경조직이 있어서 뇌간에 위치한 종양이나 혈관기형의 수술은 난이도가 높고 상당한 위험을 수반하는 것으로 알려져 있다¹⁴.

따라서 증상이 없이 우연히 발견되었거나 경미한 증상을 보이는 경우 또는 수술 후에 신경 장애가 우려되는 부위에 생긴 병변은 MRI, CT를 이용한 추적관찰과 약물요법을 통해 보존적인 치료를 하는 것을 추천한다¹⁴. 해면상 혈관종 부위의 잦은 출혈이나 간질 등의 신경학적 증상이 나타나는 경우에는 수술적 요법을 추천하며, 본 증례의 환자의 경우에도 본원 입원 전 1차례의 출혈이 있었으나 그 정도가 경미했기 때문에 타 병원 신경외과에서도 보존적 치료를 추천 받았다.

본 증례에서 환자는 교뇌에 발생한 해면상 혈관종으로 인한 신경학적 증상인 편측 마비, 현훈, 이명 등의 증상이 발생했으나 그 정도가 경미했고, 안면마비로 인한 일상생활의 불편감이 컸기에 본원에 입원하여 한방치료를 받았다. 그리고 해면상 혈관종의 수술의 위험성 및 수술 후 신경학적 장애가 우려되어 보존적인 치료를 권유 받았다. 영상검

사상 환자는 교뇌 부위의 해면상 혈관종이 뇌교에 위치한 안면신경핵 및 안면신경 경로에 영향을 미쳐 안면신경마비가 발생한 것으로 사료된다(Fig. 4).

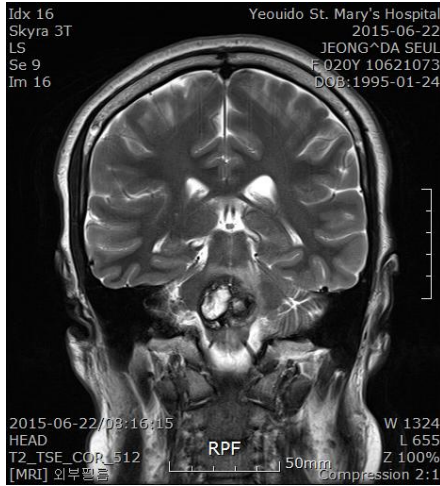


Fig. 4. Brain magnetic resonance imaging pictures of the case.

한약 치료로 사용한 釣藤散은 南宋 許叔微의 《普濟本事方》의 處方¹⁵ 平肝熄風하는 釣鉤藤, 甘菊, 理氣化痰하는 半夏, 乾薑, 陳皮, 補氣健脾하는 茯苓, 人蔘을 배합하여 熄風, 健脾化痰하여 氣虛挾痰의 肝風內動을 치료하는 방제로서¹⁶, 만성두통, 뇌혈관질환, 고혈압에 효과가 있고 뇌혈류개선에도 유의한 것으로 알려져 있어 본 처방을 선택하게 되었다¹⁷. 본 증례의 환자는 舌淡紅, 薄白苔, 脈緩하여 痰飲, 肝風內動으로 변증하여 釣藤散을 투약하였으며, 活血化瘀하는 本草는 재출혈의 위험을 고려하여 추가하지 않았다.

침구 치료로는 일반적으로 足陽明胃經, 足少陽膽經, 足太陽膀胱經, 手陽明大腸經, 手少陽三焦經을 위주로 地倉, 頰車, 翳風, 水溝, 四白, 觀膠, 巨膠, 列缺, 合谷, 和膠, 聽會 등의 혈자리를 사용한다¹⁸. 본 증례에서는 폐안, 안구운동 및 음식물 끼임 등의 개선을 위해 안면 환측(좌측)의 地倉, 頰車, 魚腰, 攢竹, 絲竹空, 陽白, 太陽穴 및 百會, 絲竹空 등

의 혈위를 선혈하였으며, 사지 환측(우측)의 足三里, 三陰交, 太衝, 合谷, 懸鍾, 曲池, 外關, 양측 風池穴을 선혈하였다.

이외에도 안면신경마비의 한의학적 치료법으로서, 두침요법¹⁹, 매선요법^{20,21}, 혼증요법²², 미소안면 침요법²³, 평형침요법²⁴, 약침요법⁷ 등의 다양한 치료 방법들이 보고되어져 왔다.

상환은 본원 입원 이후 혈관종의 재출혈이 없었으며 퇴원한 이후 본원에서 2016년 3월 9일에 시행한 brain-MRI 상에서 2015년 6월에 비해 hemorrhagic mass 크기가 2.6×2.6 cm에서 2.0×2.4 cm 으로 감소하였다. 이는 보존적인 치료법으로써 시행한 약물요법과 입원기간동안 복용한 조등산의 효과가 복합적으로 있었을 것으로 사료된다. 또한 혈관종의 크기 감소와 뇌혈류개선의 효과로 인하여 안면마비, 복시, 현훈 등의 증상이 점차적으로 호전되었던 것으로 보인다. 입원 기간 동안 시행한 안면부 침 치료의 목적은 안면 근육의 운동 기능의 향상이었으며 이는 점차적인 호전 경과를 보여 초기에는 폐안이 힘들어 힘을 주어 눈을 감으려고 해도 1 cm 정도 개안되었던 상태에서 점차적으로 그 개안된 크기가 감소하여 입원 51일차에는 힘을 주었을 때에는 눈이 완전히 감기고 힘을 주지 않았을 때에는 1 mm 정도 개안이 되었다. 또한 입원 후반부에는 입 근육의 운동 기능이 향상되어 음수시 물 삼, 음식 물 끼임이 감소하였는데 눈의 폐안 회복에 비해 입의 운동 기능 회복 속도가 늦은 것은 해면상 혈관종이 안면신경핵을 압박함으로써 인해 나타난 경과로 보인다.

본 증례 보고는 한방치료의 유효성을 확인하기 위한 대조적인 비교가 힘들고, 치료적인 면에서는 치료 방법의 다양성을 보여주지 못한 한계점이 있었으나, 기존의 전형적인 말초성 안면신경 마비와는 다른 교뇌에 발생한 해면상 혈관종과 출혈로 인하여 발생한 안면신경마비를 보고함으로써, 한방 치료의 유의성을 기술하는데 의의가 있다고 하겠다. 또한 퇴원 후에도 지속적인 통원 치료를 통하

여 안면마비의 후유증 개선을 기대할 수 있을 것으로 보인다.

참고문헌

1. Lim, HJ, Kwon Y, Ahn JS, Kim JH, Kim CJ, Lee JK et al. Cavernous Angioma : Natural History and Management Strategies. *J Korean Neurosurg Soc* 2000;29(8):1001-7.
2. Sami M, Eghbal R, Carvalho GA, Matthies C. Surgical management of brainstem cavernomas. *J Neurosurg* 2001;95(5):825-32.
3. National teacher training center for health personnel. Family medicine. Seoul: Seoul national university press: 1999, p. 356-9.
4. Korean society of otorhinolaryngology - head and neck surgery. otorhinolaryngology - head and neck surgery. Seoul: Iljogak: 2009, p. 951.
5. Sim SY. Clinical Research of Korean Medical Treatment for the Peripheral Facial Paralysis. *J Korean Med Ophthalmol Otolaryngol Dermatol* 2015;28(4):62-73.
6. Paul WB, Jaseph CM, Jose B. Localization in Clinical Neurology. Seoul: Jeongdam; 1999, p. 315-7.
7. Lee JH, Yang TJ, Kim SW, Jeong JY, Ma YH, Oh JS, et al. Efficacy between Hwangryunhaedok-tang Pharmacopuncture Therapy and Hominis Placenta Pharmacopuncture Therapy on Peripheral Facial Paralysis : Retrospective Comparison Study. *Korean Journal of Acupuncture* 2015;32(4): 199-207.
8. The compilation committee of the Acupuncture and Moxibustion. The Acupuncture and moxibustion Medicine(3). Paju: Jibmundang; 2008, p. 186-90.
9. Beak MG. Otorhinolaryngology. Seoul: Ilmungak; 1997, p. 121-7.
10. Kim DW. The clinical neurological examination. Seoul: Seo Gwang Medicine; 2000 p. 200-2.
11. Lee SY, Ko JM, Kim JH, Kwon HJ, Chung JY, Song JH, et al. Case Study of Miso Facial Rejuvenation Acupuncture on Intractable Facial Palsy. *J of Korean Acupuncture & Moxibustion Society* 2009;26(1):163-71.
12. Pechstein U, Zentner J, Van Roost D, Schramm J. Surgical management of brain-stem cavernomas. *Neurosurg Rev* 1997;20(2):87-93.
13. Kupersmith MJ, Kalish H, Epstein F, Yu G, Berenstein A, Woo H, et al. Natural history of brainstem cavernous malformations. *Neurosurgery* 2001;48(1):47-54.
14. Lee SB, Lee JI, Kim JS, Hong SC, Park K. Treatment of Brainstem Cavernomas. *Kor J Cerebrovascular Surgery* 2004;6(1):58-63
15. Cho GH. The Study of the Oriental Prescription (East-West view), Seoul: Korea Medicine; 1999, p. 447.
16. Sam UJ. The composition and application of Oriental Medical Prescription. Tokyo: Medical, Dental and Pharmacological Public; 1998, p. 157.
17. Jin JS, Kwon DY. A review on pharmacological properties of Jodeungsan. *The Korean J of Oriental Medical Prescription* 2008;16(1):55-64.
18. Lee BL, Hwang CY. A Literature Review on the Acupoint of Bell's Palsy. *Korean J of Daejeon University Oriental Medicine Institute* 1998; 7(1):817-29.
19. Choi YJ, Yoon KJ, Kim MS, Park JY, Jeon JC, Lee TH et al. Effects of scalp acupuncture with usual acupuncture on peripheral facial palsy in comparison with usual acupuncture only. *J of Korean Acupuncture & Moxibustion Society* 2010;27(6):101-9.
20. Lee CW, Lee SM, Jeon JH, Kim JI, Kim YI.

- Effects of needle-embedding therapy on sequelae of peripheral facial palsy : a case series. *J of Korean Acupuncture & Moxibustion Society* 2011;28(4):93-103.
21. Kim JH, Jeong JY, Lee SH, Shin SY, Park JH, Kim CH, et al. Comparison of the efficacy between needle-embedding therapy and sweet bee venom pharmacopuncture therapy on peripheral facial paralysis. *J of Korean Acupuncture & Moxibustion Society* 2013;30(4):35-44.
 22. Park SY, Kim JS, Jeong MY, Kim, JH, Choi JH. The Clinical Study for Peripheral Facial Paralysis Treated with Herbal Stream Therapy. *J Korean Med Ophthalmol Otolaryngol Dermatol* 2014;27(4):131-40.
 23. Cho AR, Kim JH, Chou KY, Won JS, Kim CH. The changes of facial nerve palsy by miso facial acupuncture on orbicularis oculi muscle : a case study. *J Korean Med Ophthalmol Otolaryngol Dermatol* 2010;23(2):196-205.
 24. Yoo JH, Kim KW, Kim DH, Kim JH, Kim HH, Chung IT, et al. A controlled trial on the effect of complex oriental medical treatment with or without pyung-hyung acupuncture on the treatment of peripheral facial palsy. *J of Korean Acupuncture & Moxibustion Society* 2012;29(3):121-8.