

## 경구강 악하선 절제술 후 발생한 반대측 설하신경 마비 1례

반원우 · 반명진 · 이치규 · 박재홍\*

순천향대학교 의과대학 천안병원 이비인후과학교실

### A Case of Contralateral Hypoglossal Nerve Palsy after Peroral Resection of Submandibular Gland

Won Woo Ban, MD, Myung Jin Ban, MD, Chi-Kyou Lee, MD, Jae Hong Park, MD\*

Department of Otorhinolaryngology-Head and Neck Surgery,  
Soonchunhyang University College of Medicine, Cheonan, Korea

#### = Abstract =

The resection of submandibular gland is usually performed via transcervical, transoral approach. The authors suspected the stenosis of Wharton's duct of 54 years old female patient after transoral removal of submandibular stone and the resection of submandibular gland was decided. Because of cosmetic need, the resection was performed transorally. The operation was completed successfully without any injury to unilateral lingual nerve or hypoglossal nerve but contralateral paralysis of hypoglossal nerve was seen. In our knowledge, this is the first report of contralateral hypoglossal nerve palsy during transoral resection of submandibular gland.

**Key Words** : Sialolithiasis · Peroral resection of submandibular gland · Paralysis of hypoglossal nerve.

#### 서론

악하선에 발생한 타석증은 경구강 타석제거술 후 보존적인 치료에도 악하선관의협착 또는 기타 원인으로 인해 재발하는 경우가 있어 드물게 악하선제거술을 요하는 경우가 많다. 특히 악하선내 타석증의 경우 경부 또는 경구강 악하선 절제술을 시행하는 것이 일반적이다. 경구강 악하선 절제술은 수술 반흔에 의한 미용상의 문제와 안면신경 하악분지 손상 등의 신경손상이 적다는 장점이 있다. 저자들은 54세 여환에게 성공적인 경구강 타석제거술 시행 후 생긴 악하선관 협착증 또는 타석증의 재발이 의심되는 환자에게 경구강 악하선 절제술을 시행

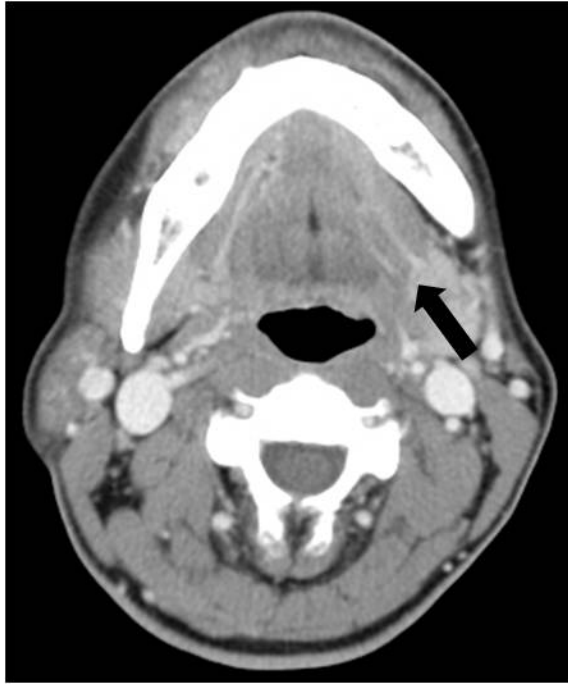하였다. 술 중 환측의 설 신경 및 설하신경의 손상이 전혀 없었음에도 예상하지 못한 반대측의 설하신경 마비가 술 후 관찰되었다. 술 후 2개월의 외래 경과관찰 기간동안 혀 운동성은 호전을 보였으나 경구강 악하선 절제술의 합병증으로 건측의 설하신경 마비는 보고된 바 없기에 문헌 고찰과 함께 술 중 발생하는 설하신경 마비에 대해 보고하는 바이다.

#### 증례

54세 여자환자가 내원 수 주 전부터 식후에 악화되는 좌측 악하선 부위의 통증 및 부종을 주소로 외래로 내원하였다. 당뇨, 갑상선 기능저하증, 고지혈증의 과거력이 있었으며, 내원 당시 이학적 검사에서 좌측 악하선 부위 압통을 동반한 부종, 좌측 구강저에서 비대해진 악하선을 촉지 할 수 있었으나, 타석으로 의심할만한 병변은 만져지지 않았다. 그 외에 경부 임파절은 촉지되지 않았고 시행한 비인두 및 후두내시경상 구강, 비강, 비인두를

Received: April 7, 2016  
Revised: April 26, 2016  
Accepted: April 29, 2016

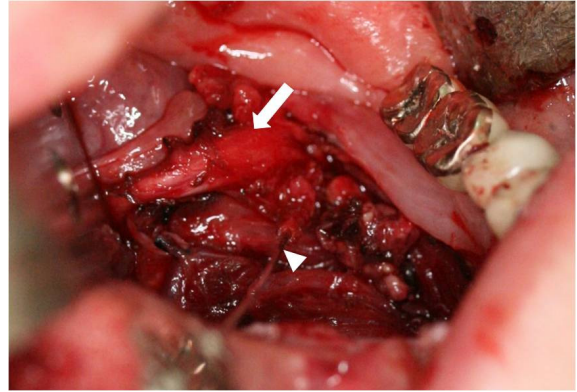
\*Corresponding author: 박재홍, 충청남도 천안시 동남구 봉명동 23-20 순천향대학교 의과대학 천안병원 이비인후과학교실  
Tel: (041) 570-2265 Fax: (041) 579-9022  
E-mail: entparkong@hanmail.net



**Fig. 1.** Enhanced CT image shows dilatation of Wharton's duct (black arrow).  
CT, Computed Tomography

포함한 인두 및 후두의 특이 소견은 없었다.

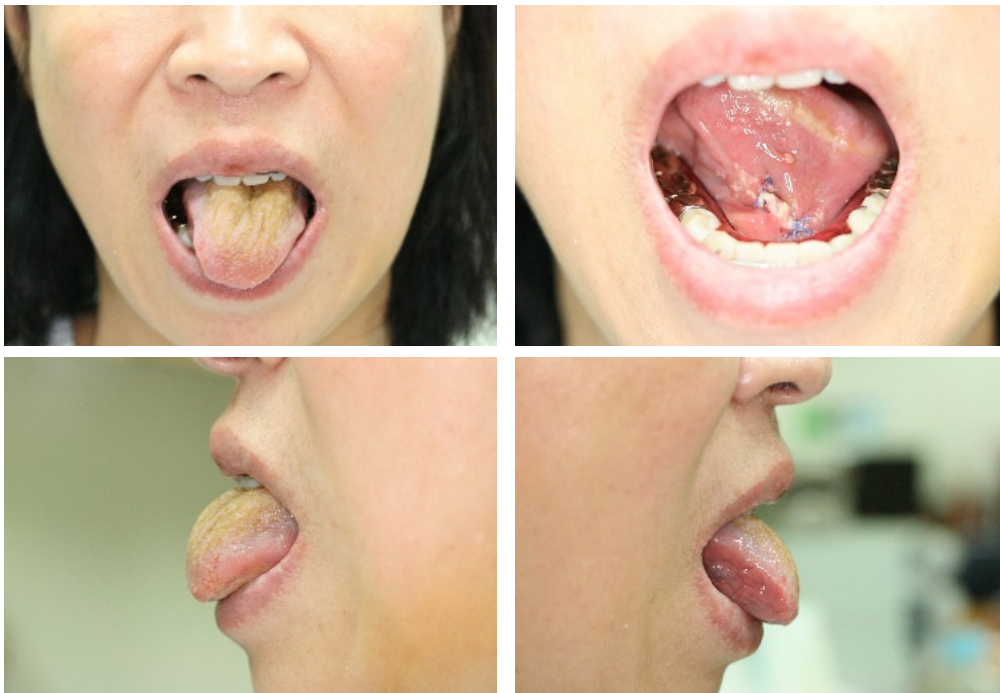경부 전산화 단층촬영을 시행하였고, 조영 전 영상에서 좌측 악하선의 근위부에 2mm 크기의 작은 석회화병변이 보여 악하선관 타석증 진단하에 경구강 타석 제거술을 시행하였다. 타석이 작고 근위부에 위치하여 근위부까지 박리를 시행하였으며, 설신경 및 설하신경의 손



**Fig. 2.** Post operative findings of left floor of mouth. Lingual nerve (white arrow) and Wharton's duct (arrow head) were observed. During the operation, tongue was pressed by tongue retractor.

상 없이 타석을 제거하였으며, 타액관 성형술 시행 후 수술을 마쳤다.

수술 후 2일째 좌측 악하선 부위 통증을 동반한 부종 심해져 타액관 협착 추정하에 경부 전산화 단층촬영 재시행하였고 조영 후 영상에서 악하선관(Wharton's duct)의 이전 타석 위치 근위부에서의 확장이 관찰되어(Fig. 1) 경구강 악하선 절제술을 추가로 시행하였다. 수술 도중 동측 설신경 및 설하신경의 위치 및 손상이 없음을 확인하였다(Fig. 2). 수술 후 혀의 동측 및 반대측 감각에는 이상소견이 없었으나, 수술부위와 반대편으로 즉, 좌측이 아닌 우측으로의 혀의 편위 및 운동장애를 관찰할 수 있었다(Fig. 3). 수술 자세 및 기구에 의한 신경압박으로



**Fig. 3.** Postoperative photos show the deviation of tongue to right side.

인한 마비로 생각하여, 5일간 스테로이드(Dexamethasone disodium phosphate 10mg) 정주를 시행하였다.

퇴원 후 외래 추적관찰 과정에서 수술 후 2개월째 혀의 운동장애는 대부분 회복되었으나 혀의 우측으로의 편위는 수술 후 5개월째 정상 회복되어 동반된 합병증 없이 외래 추적관찰 중이다.

## 고찰

악하선관 후방 및 악하선내 타석증에 대해 일반적으로 행해지는 경부 악하선 절제술 후 발생할 수 있는 합병증은 대표적인 것으로 안면신경의 하악분지 손상(12.5%), 반흔의 형성, 피부 감각의 변화, 미각 변화, 타액 분비 감소 등이 있다.<sup>1)</sup> 이러한 합병증들을 방지하기 위해 악하선 타석증에서 악하선을 보존하려는 시도가 이루어지고 있으며<sup>2)</sup> 본 증례에서도 좌측 악하선관 근위부위 타석증에 대해 성공적인 경구강제거술만을 시행하였다. 그러나 수술 후 지속되는 악하선 부위 통증 및 부종으로 인해 악하선관의 협착으로 판단되어 악하선 절제술을 계획하였다.

경구강 악하선 절제술은 경부절개를 통한 고식적인 악하선 절제술에 비하여 수술 반흔이 적은 미용상의 장점과 안면신경 하악분지 손상 등의 신경손상이 적다는 장점이 있지만 수술 시야가 좁고, 해부학적 구조가 익숙하지 않아 수술이 어렵다는 단점이 있다.<sup>3)</sup> Hong 등은 경부 악하선 절제술에 비해 경구강 악하선 절제술이 악하선관의 완전 절제가 이루어져 잔존해 있는 관에 의한 염증이 적은 장점이 있다고 보고하기도 하였다.<sup>4)</sup> 본 증례에서는 환자의 미용적 만족도를 위해 경구강 접근법을 선택하였다.

경부 및 경구강 악하선 절제술에서 모두 일어날 수 있는 설신경 또는 설하 신경의 신경학적 합병증 발생과 관련된 문헌 보고들은 다음과 같다. 설신경 손상의 빈도는 Goudal 등이 경부 접근법에서 4.8%까지 완전마비 소견을 보고하였으나 Hong 등의 경구강 악하선 절제술 31례 보고에서는 일시적인 혀 감각이상을 81%, 완전마비의 사례는 0%였다.<sup>5)</sup> 또다른 합병증으로 설하신경 손상에 의한 혀의 이상운동을 들 수 있다. 경부 악하선 절제술에 의한 설하신경의 손상 확률은 2.9% 정도로 낮게 보고되어 있으나 실제로 대부분의 환자는 구강저부의 부종과 외설근의 손상등으로 인해 경도의 혀 움직임 장애가 보이며 1주 이내에 소실되는 것으로 알려져 있다.<sup>6)</sup> 경구강 악하선 절제술시에는 혀 외측부 및 구강저 부종으로 인해 약 68%에서 경도의 혀운동장애 및 발음장애를 호소하였으나 모두 2주 이내에 호전을 보였다. 다만 구강저의 반흔위축이 혀의 운동제한을 다소 유발하였으나 증상을

유발하지는 않았다.<sup>4)</sup> 이처럼 설하신경의 손상은 낮은 발생빈도를 보이는데 그 이유는 악하선 적출시 설하신경은 대부분 적출 도중 혹은 적출 후 쉽게 발견되고 신경자체 혹은 그 주위를 박리할 필요가 없어 손상의 위험이 매우 적은 구조물이기 때문이다.

본 증례에서 보인 수술 후 혀의 건측으로의 편위는 환측 구강저의 부종으로 인한 2차적인 변화로 인해 신경학적 검사의 위음성의 가능성과 수술 자세 또는 마취와 관련된 건측 설하신경의 압박에 의한 일시적인 마비 등을 원인으로 들 수 있다. 선택적인 설하신경의 전기전도 검사는 시행하지 못하여 객관적인 감별진단은 불가능하나 수술 후 구강저의 부종은 저명하지 않고 동반된 구역 반사나 맛 감각은 정상이었으며 혀의 편위 뿐만아니라 환측으로의 혀 움직임이 불가능하여 설하신경의 마비의 특징적인 소견을 보였으므로 첫번째 가설은 그 가능성이 높지 않을 것으로 생각된다. 본 증례에서 1시간이상의 목의 과도한 신전과 병변측 구강저를 노출하기 위한 편측으로의 혀 과도한 압박이 설하신경의 허혈상태, 일시적 신경차단(neurapraxia)을 유발하여 설하신경 마비가 발생하였을 가능성이 유력하다. Hong 등은 기관내관 기낭의 과도한 압력이나 부적절한 위치, nitrous oxide의 사용, 후두경 삽입시 하악골에 대한 압박과 같은 경부 처치등에 의해 혀 근위부의 외측에 대한 압력을 유발하여 전신마취시 발생하는 일측의 설하신경 손상의 원인을 보고한 바 있다.<sup>7)</sup> 그러나 본 증례에서는 마취 유도 및 수술 중에 특별한 문제가 없었으며 비강-기관 삽관튜브를 삽관하여 구강 수술 공간을 확보하였으므로 튜브 압박에 의한 가능성을 배제할 수 있겠다.

일측의 설하신경 마비의 예후는 일시적인 설하신경 마비의 경우 6개월 내 대부분 회복이 되는 것으로 알려져 있다. 특히 혀 움직임의 점진적인 회복이 보일 경우 압박에 의한 손상을 더욱 시사한다. 짧은 기간동안의 전신 스테로이드 치료나 비타민 B 복합제 등을 보조적인 치료로 사용할 수 있으나 정립된 연구결과는 없다. 경구강 악하선 절제술을 포함한 구강 및 경부 수술에서 압박에 의한 설하신경의 마비를 방지하기 위해 경부 신전과 혀 압박을 일시적으로 풀어주는 술식 및 기관내 삽관 기낭의 압력을 때때로 감시하는 것이 도움이 될 것으로 생각된다. 수술 직후에 혀의 변위나 발음 이상이 발생할 경우 신경과와 상의하여 뇌졸중 및 경동맥 박리 등의 심각한 원인을 배제하여야 한다.<sup>8)</sup>

## 결론

경구강 악하선 절제술시 견인에 의한 혀의 과도한 압박은 수술 반대측 설하신경마비를 초래할 수 있어 유의해야 하며, 문헌고찰과 함께 본 증례를 보고하는 바이다.

**중심 단어** : 타석증 · 경구강 악하선 절제술 · 설하신경마비.

## References

- 1) Hald J, Andreassen UK. *Submandibular gland excision: short- and long-term complications. ORL J Otorhinolaryngol Relat Spec.* 1994;56:87-91.
- 2) van den Akker HP, Busemann-Sokole E. *Submandibular gland function following transoral sialolithectomy. Oral Surg Oral Med Oral Pathol.* 1983;56:351-356.
- 3) Dong Il Choi JKO, Yun Su Yang, Ki Hwan Hong. *The Surgical Managements for the Stone in the Hilum of the Submandibular Gland. Korean J Otorhinolaryngol-Head Neck Surg.* 2007;50:1135-1140.
- 4) Hong KH, Kim YK. *Intraoral removal of the submandibular gland: a new surgical approach. Otolaryngol Head Neck Surg.* 2000;122:798-802.
- 5) Goudal JY, Bertrand JC. *[Complications of surgical treatment for submandibular calculi (author's transl)]. Rev Stomatol Chir Maxillofac.* 1979;80:349-350.
- 6) Lustmann J, Regev E, Melamed Y. *Sialolithiasis. A survey on 245 patients and a review of the literature. Int J Oral Maxillofac Surg.* 1990;19:135-138.
- 7) Hong SJ, Lee JY. *Isolated unilateral paralysis of the hypoglossal nerve after transoral intubation for general anesthesia. Dysphagia.* 2009;24:354-356.
- 8) Shah AC, Barnes C, Spiekerman CF, Bollag LA. *Hypoglossal nerve palsy after airway management for general anesthesia: an analysis of 69 patients. Anesth Analg.* 2015;120:105-120.