

자기장과 전기 조합 자극기(Whata 153)를 이용한 이성대상포진 안면신경마비 치료 1례 보고

조성은¹ · 이현¹ *

One Case of Facial Nerve Palsy in Herpes Zoster Oticus Treated with electromagnetic therapy stimulator(Whata153)

Jo Seong-Eun¹ · Lee Hyun¹ *

¹Dept. of Acupuncture & Moxibustion Medicine, College of Korean Medicine, Daejeon University

Objectives : The purpose of this study was to report a case of a patient efficacy of electromagnetic acupuncture using Whata 153 in facial nerve palsy in Herpes zoster oticus.

Methods : We treated the patient with magnetic acupuncture combined with electro-acupuncture. Acupuncture points were at the face (BL2, GB14, TE23, ST4, ST6, ST3). All the acupuncture points were stimulated with magnetic field and 4 of them were combined with electro-acupuncture.

Results & Conclusions : The improvement of facial movement and symptom was evaluated by Yanagihara grading system(Y-system), House-Brackmann scale(HB scale) and Sunnybrook facial grading system(SFGS). After treatment, all of the scales(Y-system, HB scale and SFGS) and symptom of the patient were improved. From the above results, we suggest that magnetic acupuncture and electro-acupuncture might be effective on facial nerve palsy in Herpes zoster oticus.

Key Words : Herpeszosteroticus, Ramsay-huntsyndrome, Magnetic acupuncture, Electro-acupuncture

I. 서 론

안면신경마비란 안면부를 주행하는 말초신경 손상으로 동측의 안면근 마비를 주증상으로 미각, 청각, 타액 및 눈물분비의 이상과 신경절부위의 통증 등이 동반되는 신경마비질환이다¹⁾. 안면신경마비는 감염이나 외상, 종양, 대사성 질환 및 선천성 질환 등 다양한 원인으로 발생 가능하며 중추성 마비를 제외하면 벨마비(Bell's palsy)와

람세이헌트 증후군(Ramsay hunt syndrome)과 같은 이성대상포진이 대부분을 차지한다^{1,2)}. 이중 이성대상포진은 대상포진바이러스(Varicella zoster virus, VZV)에 의해 발생하는 것으로 이개부위의 수포와 함께 안면마비 증상과 내이 기능장애 등을 보이는 질환을 말한다³⁾. Hunt가 최초로 이성대상포진의 다양성을 분석하고 안면신경의 슬상절에 염증이 침범하여 신경학적 증상이 나타남을 밝힘에 따라 람세이헌트 증후군이란 병명으로도 불리게 되었다⁴⁾.

한의학적으로 이성대상포진은 口眼喎斜, 纏腰火丹 등에 해당하며 그 원인을 주로 虛證을 본으로 하여 風濕熱과 같은 邪氣에 犯하여 발병하는 것으로 보았다⁵⁾. 현재 한의학적 치료법은 침구치료 및 한약치료를 기본으로 약침이나 SSP 요법 등 다양한 치료법과 함께 전침, 자기장, 레이저와

* Corresponding author: Hyun Lee, Department of Acupuncture & Moxibustion Medicine, Cheonan Oriental Hospital of Daejeon University, 4, Notaesan-ro, Seobuk-gu, Cheonan-si, Chungcheongnam-do, 331-958, Republic of Korea
E-mail : lh2000@dju.kr · Tel : +82-41-521-7578
투고일 : 2016년07월07일 수정일 : 2016년07월18일
게재일 : 2016년07월25일

같이 침에 물리적 자극을 가하는 연구들이 보고되고 있다^{6,7)}. 특히 전침요법은 전류 자극을 통해 근신경 회복, 진통 효과 등이 있는 것으로 보고되어 왔으며 임상적으로 안면신경마비를 비롯한 마비성 질환 치료에 있어 다용되고 있다⁸⁾.

또한 Nakagawa⁹⁾, Flegal¹⁰⁾ 등 자기장 자극이 생체에 대하여 골절유합, 통증완화 등 유효한 반응과 기전에 대한 보고와 함께 최근에는 의학분야에서도 자기장을 통증, 동맥경화, 파킨슨병 등 다양한 질환에 적용하고 있다. 한의학 분야에서는 과거 경혈부위에 자석의 성미를 이용하여 질병 치료에 이용하는 자기요법을 기원으로 하며, 최근에는 자기장을 통해 경락평형을 조절하거나 자기장을 침의 수기 자극원으로 사용하여 최고(peak) 전위를 유발함으로써 치료하는 자화침(磁化鍼)에 관한 연구들이 보고되고 있다^{11,12)}

국내 전침이나 자기장 치료와 관련된 연구로는 안¹³⁾ 등의 말초성안면신경마비의 전침 효과, 이¹⁴⁾ 등의 자기장의 진통효과에 대한 평가, 김¹¹⁾ 등의 자화침을 이용한 근피로 회복에 대한 연구 등이 있으나 이성대상포진으로 인한 안면신경마비에 대하여 전침이나 자기장을 적용한 보고는 없었다.

이에 저자는 이성대상포진으로 안면신경마비가 발생한 환자에 대하여 자기장과 전기 침자극을 포함한 한의학적 치료를 적용하여 유의한 결과를 얻었기에 보고하는 바이다.

II. 증례

1. 대상

1) 환자

배○○(F/72)

2) 주소증

- ① 우측 안면신경마비
- ② 우측 이개부 가피단계의 포진
- ③ 우측 이후부위 통증
- ④ 안루 및 안구통

2) 발병일 및 발병동기

2016년 4월 10일 별무동기로 발생

3) 과거력

- ① 1996년경 Cesarean surgery
- ② 2000년경 Rheumatoid arthritis Dx. po-med(+)
- ③ 2005년경 HNP of L-spine(L4-5) Dx.

4) 가족력

어머니 고혈압

5) 현병력

현 72세의 여자 환자로 평소 성격이 원만하였으며 평소 별무음주, 별무흡연, 별무기호식함. 상기 환자 2016년 4월 10일 별무동기로 우측 안구통 및 안루 증상 발생하여 타병원에서 점안액 처방받은 후 2016년 4월 12일 대전대학교 천안한방병원 침구의학과에 내원하였으며 적극적 한의학적 치료 위해 2016년 4월 12일부터 2016년 5월 3일까지 22일간 입원하였다.

6) 활력징후

- ① 혈압 : 130/80 mmHg
- ② 분당 심박수/분당 호흡수/체온 : 78회/20회/36.7 °C
- ③ 공복혈당 : 111 mg/dl

7) 초진소견

- ① 皮膚 : 潤澤
- ② 食慾 : 普
- ③ 消化狀態 : 普
- ④ 大便 : 良(1회/일)
- ⑤ 小便 : 晝間尿(1회/3-4시간), 夜間尿(0-1회)
- ⑥ 汗 : 普
- ⑦ 睡眠 : 良(4시간/일)
- ⑧ 寒熱 : 寒

2. 치료기간

2016년 4월 12일부터 2016년 5월 3일까지 22일간 입원

3. 치료방법

1) 침 치료

침은 자기장 적용시 자화 정도를 높이기 위해 304H로 제작된 stainless steel 침(0.30×60 mm, SMC, Korea)을 사용하여 1일 2회 자침하고 30분간 유침(留鍼)하였다. 치료혈은 안면신경마비가 발생한 환측 안면부 전반에 침자극과 전기, 자기장 자극이 가능하도록 안륜부와 구각부, 협부 근육상에 위치한 攢竹(BL2), 陽白(GB14), 絲竹空(TE23), 地倉(ST4), 頰車(ST6), 巨膠(ST3)을 사용하였다. 치료 전 해당 혈위에 화상 및 피부상태 이상이 없을 확인하고 일회용 알콜솜(78%)으로 소독한 후 자침을 시행하였다. 안륜부에 위치한 攢竹(BL2), 陽白(GB14), 絲竹空(TE23)의 경우 눈썹을 향해 약 1.0 cm 깊이로 사자(斜刺), 巨膠(ST3)는 직자(直刺)로 약 1.5-2.0 cm 깊이로 자침하였고 地倉(ST4), 頰車(ST6)는 두 혈위에서 자입한 침 끝이 서로 만나는 방향으로 근육을 따라 2.0 cm 정도 깊이로 자침하였다.

2) 전침 및 자기장 치료

(1) 치료기기

본 연구에서는 자기장 자극과 전침이 동시에 가능한 의료기기인 Whata 153(Medi Lab, Korea)을 사용하였다. Whata 153은 원통형으로 감은 코일로 된 도자에 전류를 흘려 형성된 자기장에 침을 넣음으로써 침이 자성체로 작용하여 자기장 자극과 함께 침전기자극기를 동시에 적용할 수 있도록 설계되어 있다(Fig. 1).

(2) 시술방법

안면부 해당 혈자리에 침을 자입한 후 침체가 원형의 자기장 도자 중앙에 오도록 도자 밑면에 양면스티커를 부착하여 피부에 밀착시켜 고정하였다. 치료혈인 攢竹(BL2), 陽白(GB14), 絲竹空(TE23) 地倉(ST4), 頰車(ST6), 巨膠(ST3)에 자

입된 침에 모두 자기장 도자를 부착하고, 이 중 攢竹(BL2)과 絲竹空(TE23), 地倉(ST4)과 頰車(ST6)는 각각 짝을 지어 침전기자극기 케이블을 연결하였다. 자극 강도는 자기장 자극의 경우 기레벨 30(1.5-2.0 G)으로 하고, 전침의 경우 해당 기기의 침전기 모드 E6(간섭과, 500 Hz)로 환자가 자각적인 자극을 느끼고 근육의 가벼운 수축이 일어나는 강도로 두 자극을 동시에 30분간 시행하였다.

3) 약물 치료

발병 초기 이개부위 포진과 통증으로 3차 병원에서 처방받은 항바이러스제 및 스테로이드제제를 병용하였으며 한약의 경우 환자 상태에 따라 변증하여 투여하였다.

(1) 한약 치료

한약의 경우 2첩 3팩을 기준으로 일 3회(식후 30분), 팩당 120ml 용량으로 입원 기간 동안 복용하였다. 입원 초기에는 대전대학교한방병원처방집의 喘斜 A(理氣祛風散加減), 통증이 감소하고 제반 증상이 호전되기 시작한 이후에는 喘斜 B(補中益氣湯加減)를 투여 하였다.(Table 1.)

(2) 양약 치료

발병 초기 이개의 포진이 형성된 부위와 이후 부 통증이 심하여 환자 동의하에 스테로이드제제를 병행하였으며 본원 양방의원에 의뢰하여 아래와 같은 약물을 tapering 하여 6일간 복용하도록 하였다.

Prednisolone 5mg 3T->3T->3T->1T->1T->1T#1 (B/pc 30min)

3. 평가방법

1) Yanagihara grading system(이하 Y-system)¹⁵⁾

안면의 부위별 상태 및 특정한 움직임 등을 육안적으로 평가하는 총 10가지 항목에 따라 각각 0점에서 4점까지 점수를 부과하며 이를 모두 합하여 총점을 계산한다. 완전마비는 0점, 정상은 4점을 기준으로 평가하며 정상 40점을 기준으로 총점이 낮을수록 마비가 심한 상태이다(Table 2).

2) House-Brackmann scale(이하 HB scale)¹⁶⁾

전체적 마비의 정도를 G I 부터 GVI까지 6단계로 나누어 평가하는 방식으로 G I 은 정상, GVI 은 완전마비를 기준으로 grade 숫자가 클수록 마비가 심한 상태이다(Table 3).

3) Sunnybrook facial grading system(이하 SFGS)¹⁷⁾

안면 부위에 따른 근육의 능동 운동시 좌우 대칭성을 기준으로 평가한 점수에 4를 곱한 점수에서 안정시 대칭성 항목에 5를 곱한 점수와 연합운동 항목 점수를 뺀 결과를 총점으로 계산하여 마비 상태를 평가하는 방식이다. 정상인 경우 100점을 기준으로 총점이 낮을수록 마비가 심한 상태이다(Table 4).

4. 치료경과

1) 평가방법에 따른 변화

2016년 04월 12일부터 2016년 05월 03까지 22일간 본원에서 입원치료 기간 동안 Y-system, HB scale, SFGS를 치료 1주차부터 일주일 간격으로 평가하여 기록한 결과 Y-system는 24점에서 30점, HB scale은 Gr.IV 에서 Gr.II, SFGS는 34점에서 83점으로 모두 호전되었다(Table 5).

4) 치료전후 안면사진

안면사진은 치료 1주후와 치료 3주후 안료부와 구각부의 육안적으로 호전도를 관찰하기 위해 환자가 정면을 주시하도록 한 후 Y-system항목에 착안하여 Closure of eye lightly, Closure of eye tightly, Whistle, Grin 동작을 취하도록 한 후 같은 장소, 같은 시간에 촬영하였다. 내원당시 눈이 감기지 않고 구각부가 편위되었으나 치료 후 자각적으로 눈이 잘 감기고 구음시 편위감이 거의 소실되었으며 육안상 안면의 마비로 인한 비대칭이 호전됨을 관찰할 수 있었다(Fig. 2).

Ⅲ. 고 찰

한의학적으로 이성대상포진으로 인한 안면신경 마비는 口眼喎斜, 纏腰火丹, 痘瘡 등에 해당되며 최근에는 耳帶狀疱疹綜合征 혹은 膝狀神經節綜合征이라 하여 纏腰火丹의 범주에 속하는 것으로 보고 있다¹⁸⁾.

口眼喎斜는 《黃帝內經》에서 口喎, 口僻으로 처음 언급되었으며 편측 안면부의 표정근육, 안검 등의 운동장애 및 지각장애를 수반하는 질환을 의미한다¹²⁾. 纏腰火丹의 경우 《諸病源候論》에서 최초로 증상이 기재되어 있는데 주로腰部에 발생한 皮疹을 의미하여 발생 부위상 이개부에 발생하는 이성대상포진과 다소 상이한 점이 있으나 근본 원인과 증상상 특징이 유사하므로 최근에는 한의학 연구에서 火丹, 蛇丹 등의 명칭을 포괄적으로 사용하고 있다¹⁹⁾.

《醫學綱目·口眼喎斜》에서 口眼喎斜는 精氣不足의 바탕위에 風寒의 外邪侵犯으로 발병된다고 하였고, 纏腰火丹은 《諸病源候論》에 肝火內熾, 脾肺濕熱, 氣血凝滯이 원인이 되며 주증상인 耳痛과 疱疹은 風熱및 濕熱로 인한 것으로 보았다^{5,20)}. 따라서 治法은 清熱解毒을 위주로 원인과 증상에 따라 內治와 外治를 병행하여야 하며 去風通絡, 養血熄風 등 변증에 맞는 鍼灸治療를 운용해야한다⁵⁾.

서양의학적으로 안면신경마비는 안면신경 또는 두개골, 측두골의 손상 등에 의한 외상성, 이성대상포진이나 급만성 중이염 등에 의한 비외상성이 있으며 당뇨나 고혈압, 임신 외에 바이러스 및 세균감염, 2차적 부종에 의한 신경 압박 등 다양한 원인으로 발생할 수 있다²¹⁾.

이성대상포진은 외에도 및 이개후방, 안면, 구각부 등에 포진이 발생하며 수도 외 증상이 없는 경증부터 안면신경, 청신경, 드물게 뇌신경을 침범하여 안면신경마비를 포함하여 삼차신경통, 청력장애 등을 유발하는 중증까지 다양한 증상을 포괄한다²²⁾.

이성대상포진에 의한 안면마비의 경우 체내면역기능이 저하된 사람에게 발현하며, 발병시 완

전신경변성의 가능성이 높아 자연회복율이 약 10-20 %로 벨마비와 비교할 때 회복율이 매우 낮고 예후가 다소 불량한 것으로 알려져 있다²⁾. 그러나 현재 서양의학적 치료의 경우 경구스테로이드 요법과 항바이러스제 복용을 통한 포진 소실과 급성기 신경부종 감소, 포진 후 신경통 감소와 같은 대증 치료에 국한되어 약물치료 외에 적용 가능한 다양한 치료법에 대한 수요가 증가하는 추세이다²⁰⁾.

이성대상포진에 대하여 스테로이드제제 및 항바이러스제 복용 외에 비교적 부작용이 적으면서 안정적으로 지속 가능한 필요성이 대두되면서 한의학계에서는 다양한 치료법을 활용하고 있다. 임상적으로 침구치료와 한약복용 외에 안면신경마비에 전침요법을 적용한 임상례들이 보고되고 있으며 이외에도 약침, SSP 등을 적용한 연구들이 있다⁶⁾.

전침은 침에 전류자극을 가하여 침의 치료 효과를 증대시키고 신경이나 근육에 대한 전기의 생체적 자극 효과를 치료에 이용하는 것으로 현재까지 임상적으로 통증질환이나 마비질환에 널리 이용되고 있다. 실제 마비된 신경 및 근육에 전기 자극을 가한 결과 근위축이 지연되고 근대사에 관여하는 효소활성 및 모세혈관 분포 증가에 따른 혈류량이 증가한다는 보고가 있으며²³⁾, 안¹³⁾ 등은 말초성 안면신경마비에 전침을 시술하여 전침이 침 치료의 효과를 높이고 후유증을 최소화시킨다는 연구를 발표한 바 있다.

자기장이 인체의 근-신경간 작용하는 기전에 대한 연구에 따르면 자기장은 신경과 근육을 자극하고 인체 전자기적 생체 기전을 회복시켜 세포 원형회복 및 자기능력 한계 극복, 기능 활성화, 전해질 평형 등의 효과가 있다고 하였다²⁴⁾. 이러한 자기장을 침체에 적용시 자기장 자체의 생체 자극 효과 뿐만 아니라 得氣를 통한 침 효과의 극대화를 기대해볼 수 있는데, 이는 전자기유도 현상에 의해 유도전류와 전압이 증가함에 따라 유발된 전위차가 자침 후 수기자극시 발생하는 전위차와 물리적으로 유사한 점으로 설명 가능하다²⁵⁾.

김¹¹⁾ 등은 자화침을 근피로에 적용하여 자기장의 침에 대한 수기 자극 효과와 자기장의 치료 효과를 동시에 얻을 수 있음을 확인하였으며, 윤²⁵⁾ 등은 침체에 자기장을 가할 경우 유발된 와전류로 인하여 침의 저항도에 따라 발열이 됨을 확인하였는데 이를 통해 기존의 溫鍼과 유사한 효과를 기대할 수 있었다. 따라서 침 치료시 전기와 자기장 자극을 동시에 가한다면 기존에 다수 보고되어 온 마비질환에 대한 전침의 효과와 함께 신경 및 근육에 작용하는 자기장의 생체 자극이 동시에 가능할 것이며, 더불어 자화침의 수기 자극 효과를 통해 보다 더 강하고 유효한 치료 반응을 기대할 수 있다.

본 증례의 환자의 경우 2016년 4월 10일 초발시 심한 안구통증과 함께 우측 안륜부위 불편감을 주소증으로 타병원 안과에 내원하여 안구점안액을 처방받아 적용하던 중 우측 안면신경마비가 악화되어 본원에 내원하였다. 내원당시 우측 이개부위에 가피단계의 포진이 수개 있었으며 眼合不利, 口角偏位 증상과 함께 이후부위의 통증, 심한 안구통을 동반한 眼淚 증상을 호소하여 입원치료를 시작하였다. 이성대상포진의 예후와 다소 낮은 완전회복율을 고려하여 침구치료 및 한약처방외에 적극적인 치료 수단이 필요하다고 판단되었다.

이에 따라 본 연구에서는 이성대상포진으로 인해 마비된 안면부 신경과 근육의 활성을 회복시키는 목적으로 전침을 사용하였으며, 이에 더해 자기장 자극을 조합하여 동시에 적용가능한 의료기기(Whata 153)를 이용하여 치료 효과를 극대화할 수 있도록 하였다. 시술 전 환자에게 치료의 목적 및 내용, 의료기기에 대한 설명과 예상되는 부작용 등에 대한 충분한 설명 후 동의를 받아 본 치료를 진행하였다.

침 치료는 입원일부터 퇴원일까지 매일 2회를 원칙으로 하였고 치료혈은 임상적으로 안면신경마비에 다용되면서 안면부 근육에 전기 및 자기장 자극이 효과적으로 전달될 수 있는 부위에 위치한 攢竹(BL2), 陽白(GB14), 絲竹空(TE23) 地倉(ST4), 頰車(ST6), 巨膠(ST3)로 정하였다. 자

침 후에는 의료기기(Whata 153)의 침체가 자기장 도자의 정중앙에 오도록 자기장 케이블을 연결하고 攢竹(BL2)과 絲竹空(TE23), 地倉(ST4)과 頰車(ST6)에는 전침 도자를 동시에 연결하여 30분간 유침하였다.

한약 치료의 경우 2침 3곽을 기준으로 매일 3회 식후 30분 120ml 복용을 원칙으로 환자의 辨證에 따라 처방을 달리하였다. 본 환자의 경우 발병 초기에 증상이 별무동기로 갑자기 발병하였고 심한 안구통과 이후부의 통증을 호소한 점과 脈象으로 미루어 風痰 제거에 초점을 맞추고 祛風止痛, 理氣祛痰하는 理氣祛風散에 加減하였다. 이후 증상이 점차 호전됨에 따라 本虛를 補하여 근본적 치료와 동시에 재발과 악화를 방지하도록 補中益氣湯에 加減하여 처방하였다. 한약치료와 더불어 초발시부터 지속된 안구통과 이후통으로 3차병원에 처방받은 Prednisolone 5mg을 6일간 tapering하여 병행 복용토록 하였다.

내원 당시 환자는 우측 안면신경마비와 함께 안구부위의 자통양상의 통증을 주소증으로 호소하였고 안루, 이후통을 동반하는 상태였다. 초발시에 비해 내원당시 안면부의 마비증상이 진행되는 상태였고 이개부는 가피단계의 포진이 발견되어 이성대상포진으로 인한 안면신경마비로 진단하였다. 입원 다음날까지 안면마비 증상이 진행되어 Y-scale 25점에서 24점으로 구각부의 편위가 경도 악화되는 소견을 보였다. 치료 1주 후 환자는 자각적으로 안면부 근육의 경직감과 편위감이 호전되었고 안구의 통증은 20% 정도만 남아 있었으나 평가 scale 상으로는 Y-scale 24점, HB-scale Gr.Ⅱ, SFGS 34점으로 비슷하게 유지되었다. 치료 2주 후 안륜부와 구각부 모두 마비가 호전되어 안면부 근육상의 주름이 조금씩 회복되는 것이 관찰 가능하였으며 안구통과 이후통 모두 거의 소실되었고 Y-scale 28점, HB-scale은 Gr.Ⅱ, SFGS 75점으로 마비 정도가 이전보다 호전되었다. 치료 3주 후 환자는 몸 전반적인 상태가 양호함을 느꼈고 안합 및 구음시 편위감 및 이후통, 안구통 모두 거의 소실되었다. Y-scale 30점, HB-scale은 Gr.Ⅱ, SFGS 83

점으로 무표정시 안합불리 및 구각편위 증상은 거의 관찰되지 않았고 안면 근육 사용시에만 경미한 마비가 남아 있었으나 환자의 개인사정으로 치료 종결하고 퇴원하여 이후 자택 근처 타병원에서 한의학적 치료 이어나가기로 하였다.

이상 보고한 바와 같이 저자는 이성대상포진으로 안면신경마비가 발생한 환자에게 침, 한약 치료와 함께 자침부위에 전기와 자기장 자극을 시행하여 증상 호전에 있어 유효한 결과를 얻게 되었다. 일반적으로 보고된 이성대상포진에 의한 안면신경마비의 자연 회복율은 10-20%, 완전 회복율은 약 50%이며²⁶⁾ 본 환자의 경우 다소 고령이고 내원당시 마비 정도가 심하여 예후가 좋지 않았음에도 불구하고 약 3주간의 치료 후 자각적으로 유효한 결과를 얻을 수 있었다. 또한 이성대상포진에 대하여 서양의학적으로 스테로이드 요법과 항바이러스제 복용 외의 치료법이 전무한 현 시점에서 임상에 적용 가능한 새로운 한의학적 치료법을 제시했다는 데에 의의가 있다.

다만 본 연구는 환자 1례에 한정되어 있어 통계적 분석을 하지 못한 점, 근전도를 통한 전위변화 등 객관적 진단 자료를 확보하지 못한 점 등의 한계가 있다. 향후에는 위와 같은 한계점을 극복하고 보다 많은 사례와 연구를 통해 이성대상포진에 의한 안면신경마비에 전기 및 자기장 치료의 효과를 객관적으로 검증하고, 나아가 다양한 원인에 따른 안면신경마비에 확대 적용할 수 있도록 지속적인 연구가 필요하리라 생각된다.

IV. 참고문헌

1. 백만기. 최신이비인후과학. 서울, 일조각, 121-7, 1997.
2. 이원상, 김진. 안면신경 마비와 수술적 치료. 대한의학학술지, 52(8):807-18, 2009.
3. Korner O. Uber den Herpes zoster oculus. Munch Med Wochenschr, 1(1):6-10, 1904.
4. Hunt JR. On Herpetic Inflammations of the Geniculate ganglion: a New

- Syndrome and its Complications. *J Nerv Ment Dis*, 34(1):73-96, 1907.
5. 황재연, 이승열. 口眼?斜의 치료혈에 대한 문헌적 고찰. *대전대학교한의학연구소*, 7(1):817-29, 1998.
 6. 김민수, 김현중, 박영재, 김이화, 이은용. 봉독 약침이 구안와사에 미치는 영향에 대한 임상적 고찰. *대한침구학회지*, 21(4):251-62, 2004.
 7. 진성, 양화진. 중의침구 제26권 제10기. 북경, 중국침구잡지사, 739-40, 2006.
 8. 윤정안, 유윤조, 김강산, 김경식, 김홍훈, 김대중, 조남근. 전침원 Parameters에서 대한 실험적 연구-자극시간, 시술기간, 자극깊이를 중심으로, *대한침구학회지*, 22(1):145-53, 2005.
 9. Nakagawa M. Changes of the cardiovascular system of rabbits subjected to static magnetic field of 600 Oe. *Sangyo Igaku*, 20(2):112-3, 1978.
 10. Flegal K.M., Carroll M.D., Ogden D.L., Curtin L.R. 1999-2008 Prevalence and Trends in Obesity among US Adults. *JAMA*, 330(3):235-41, 2010.
 11. 김수병, 박선우, 안순재, 이나라, 이승욱, 민세은, 김영호, 이용흠. 자화침 시스템을 이용한 경락전위 유발효과 및 근피로 회복 평가. *대한경락경혈학회*, 29(1):83-92, 2012.
 12. 대한침구학회. *침구학*. 경기, 집문당, 56-7, 144-77, 186-90, 2012.
 13. 안병준, 송호섭. 말초성안면신경마비의 전침 치료 효과. *대한침구학회지*, 22(4):121-9, 2005.
 14. 이종훈. 자기장을 통한 침자극이 압통 역치에 미치는 영향. *대한침구학회지*, 19(3):77-87, 2002.
 15. Yanagihara N. Grading of Facial Palsy. In *Facial Nerve Surgery, Proceedings: Third International Symposium of Facial Nerve Surgery*, Zurich, 1976. Amstelveen, Netherlands, Kugler Medical Publications, 533-5, 1977.
 16. House JW, Brackmann DE. Facial nerve grading systems. *Otolaryngol Head Neck Surg*, 93:146-7, 1985.
 17. Ross BG, Fradet G, Nedzelskic JM. Development of a sensitive clinical facial grading system. *Otolaryngol Head and Neck Surg*, 114:380-6, 1996.
 18. 燕鐵斌, 寶祖林. 實用癱瘓康復. 北京, 人民衛生出版社, 501-4, 1999.
 19. 권강, 박영환. Ramsay Hunt Syndrome 환자에 대한 증례보고-발병 2개월 이후 치료 효과가 나타난 2례. *대한외관과학회지*, 14(2):183-206, 2001.
 20. 최우식, 김갑성, 이승덕. Ramsay Hunt Syndrome 1례에 관한 임상적 고찰. *대한침구학회지*, 18(1):237-47, 2001.
 21. 이영진, 배철영. 최신 실전 임상가이드. 서울, 한국의학, 1030-1, 1998.
 22. 민양기, 최종욱, 김리석. 1차진료를 위한 이비인후과학임상. 서울, 일조각, 243, 379, 2001.
 23. 이재형. 전기치료학. 서울, 대학서림, 53-77, 273-304, 1995.
 24. Nakagawa M. Changes of the cardiovascular system of rabbits subjected to static magnetic field of 600 Oe. *Sangyo Igaku*, 20(2):112-3, 1978.
 25. 윤지원, 이현, 김윤주, 강재희. 전기와 자기장 복합 침 자극을 활용한 복부비만 치료 6례에 대한 증례 보고. *대한침구의학회지*, 32(4):213-26. 2015.
 26. DickinsJR, Smith JT, Graham SS. Herpes zosteroticus : treatment with intravenousacyclovir. *Laryngoscope*, 98:776-9, 1988.

V. 丑

Table 1. Herbal Medication Treatment

Period	Prescription	Composition of prescription
2016. 4. 12. ~ 2016. 4. 24.	Wasa A	<i>Pueraria lobata var. thomsonii</i> 8g, <i>Bombyx mori</i> 8g, <i>Uncariae Ramulus Et Uncus</i> 8g, <i>Citri Unshii Pericarpium</i> 6g, <i>Atractylodis Rhizoma</i> 6g, <i>Schizonepetae Spica</i> 6g, <i>Pinelliae Tuber</i> 4g, <i>Crataegi Fructus</i> 4g, <i>Osterici Radix</i> 4g, <i>Citrii Unshiu Immaturo Pericarpium</i> 4g, <i>Scutellariae Radix</i> 4g, <i>Arisaematis Rhizoma</i> 4g, <i>Aurantii Fructus Immaturus</i> 4g, <i>Saposhnikoviae Radix</i> 4g, <i>Platycodi Radix</i> 4g, <i>Angelicae Dahuricae Radix</i> 3g, <i>Glycyrrhizae Radix et Rhizoma</i> 3g, <i>Cnidii Rhizoma</i> 3g, <i>Vitidis Fructus</i> 2g, <i>Aconiti Koreani Tuber</i> 2g
2016. 4. 25. ~ 2016. 5. 3.	Wasa B	<i>Atractylodis Rhizoma Alba</i> 8g, <i>Astragali Radix</i> 6g, <i>Citri Unshii Pericarpium</i> 6g, <i>Paeoniae Radix</i> 6g, <i>Crataegi Fructus</i> 6g, <i>Hoelen</i> 4g, <i>Angelicae Gigantis Radix</i> 4g, <i>Raphani Semen</i> 4g, <i>Ginseng Radix Alba</i> 4g, <i>Uncariae Ramulus Et Uncus</i> 3g, <i>Osterici Radix</i> 3g, <i>Bombyx mori</i> 3g, <i>Platycodi Radix</i> 3g, <i>Perilla Herba</i> 3g, <i>Saposhnikoviae Radix</i> 3g, <i>Angelicae Dahuricae Radix</i> 3g, <i>Bupleuri Radix</i> 2g, <i>Pinelliae Tuber</i> 2g, <i>Massa Medicata Fermentata</i> 2g, <i>Glycyrrhizae Radix et Rhizoma</i> 2g, <i>Cimicifugae Rhizoma</i> 2g, <i>Aucklandiae Radix</i> 2g, <i>Amomi Fructus</i> 2g

Table 2. Yanagihara Grading System

	Motion & Movement	Score of 5 rating scale
1	At rest	0 - 1 - 2 - 3 - 4
2	Wrinkle forehead	0 - 1 - 2 - 3 - 4
3	Blink	0 - 1 - 2 - 3 - 4
4	Closure of eye lightly	0 - 1 - 2 - 3 - 4
5	Closure of eye tightly	0 - 1 - 2 - 3 - 4
6	Closure of eye on involved side only	0 - 1 - 2 - 3 - 4
7	Wrinkle nose	0 - 1 - 2 - 3 - 4
8	Whistle	0 - 1 - 2 - 3 - 4
9	Grin	0 - 1 - 2 - 3 - 4
10	Depress lower lip	0 - 1 - 2 - 3 - 4
	Total Score	0 - 1 - 2 - 3 - 4

Table 3. House-Brackmann Scale

Grade	Description	Characteristics
I	Normal	Normal facial function in all areas
II	Mild dysfunction	Slight weakness noticeable on close inspection; may have very slight synkinesis
III	Moderate dysfunction	Obvious, but not disfiguring, difference between 2 sides ; noticeable, but not severe, synkinesis, contracture, or hemifacial spasm; complete eye closure with effort
IV	Moderately severe dysfunction	Obvious weakness or disfiguring asymmetry ; normal symmetry and tone at rest ; incomplete eye closure
V	Severe dysfunction	Only barely perceptible motion; asymmetry at rest
VI	Total paralysis	No movement

Table 4. Sunnybrook Facial Grading System

Resting symmetry (compared to normal side)			Symmetry of voluntary movement (degree of muscle excursion compared to normal side)					Synkinesis (rate the degree of involuntary muscle contraction associated with each expression)				
			No movement	Slight movement	Mild excursion	Movement almost complete	Movement complete	None	Mild	Moderate	Severe	
Eye	Normal	0	Gross	Severe	Moderate	Mild	Normal	No	Slight	Obvious	Disfiguring	
	Narrow	1	asymmetry					synkinesis				
	Wide	1	Blow lift	1	2	3	4	5	0	1	2	3
	Eyelid surgery	1		1	2	3	4	5	0	1	2	3
Cheek (Naso-labial fold)	Normal	0	Gentle eye closure	1	2	3	4	5	0	1	2	3
	Absent	2	Open mouth smile	1	2	3	4	5	0	1	2	3
	Less pronounced	1		1	2	3	4	5	0	1	2	3
Mouth	Normal	0	Snal	1	2	3	4	5	0	1	2	3
	Corner drooped	1	Lip pucker	1	2	3	4	5	0	1	2	3
	Corner pulled up/out	1		1	2	3	4	5	0	1	2	3
Resting symmetry score			Voluntary monement score :					Synkinesis score :				

(voluntary movement score×4) - (resting symmetry score×5) - (synkinesis score) = composite score

Table 5. The Change of Assessment Scales

		1 week	2 week	3 week
	2016.04.12	2016.04.18	2016.04.25	2016.05.02
Y-system	25	24	28	30
HB scale	Gr.IV	Gr.IV	Gr. II	Gr. II
SFGS	34	34	75	83

VI. 그림

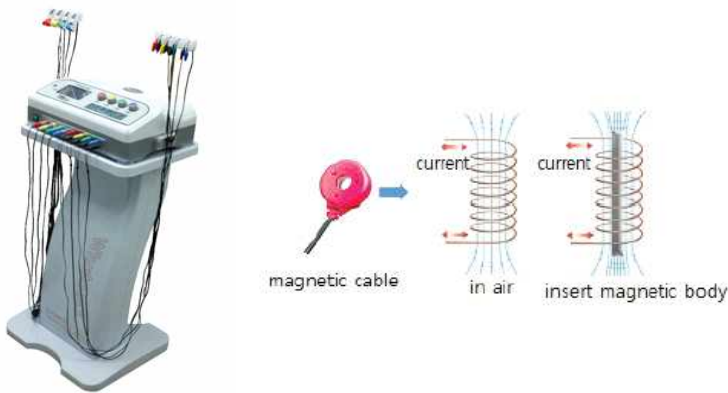


Fig. 1. Whata 153(Medi Lab, Korea) & Diagram of coil for magnetization of acupuncture needle

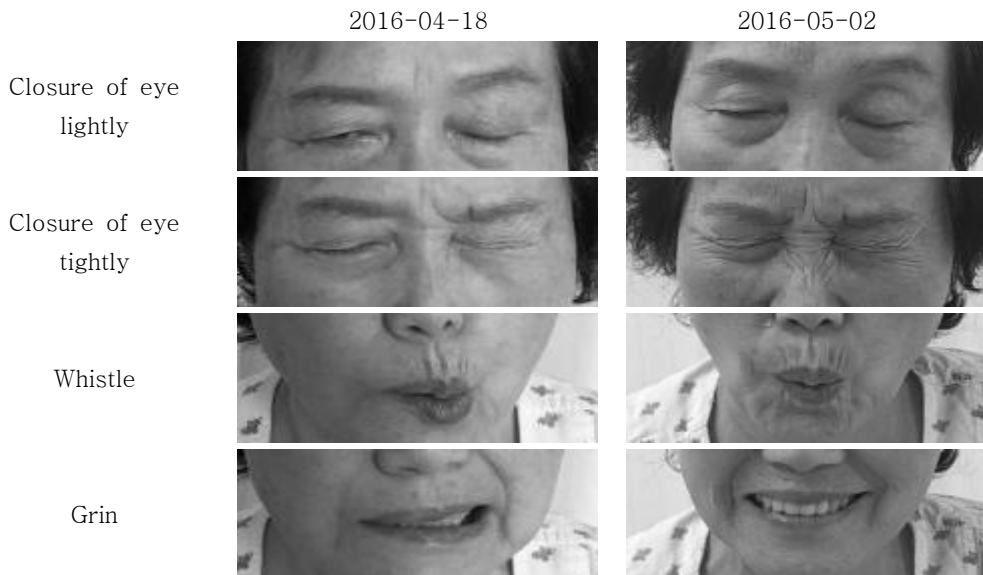


Fig. 2. Movement of orbicularis oculi & orbicular muscle of mouth after 1 week and 3 weeks.