

Case Report / 증례

柴胡清肝湯加減方과 仙防敗毒湯加減方으로 호전된 화폐상 습진 환자 5례 증례 보고

조재명 · 박선정 · 이형탁 · 한수련
프리허그 한의원

Five Cases of the Patients with the Nummular Eczema Treated with Sihochunggan-tang gagambang and Sunbangpaedok-tang gagambang

Jae-Myung Cho · Seon-Jeong Park · Hyung-Tak Lee · Su-Ryun Han
Freehug Oriental medicine clinic

Abstract

Objectives: The purpose of this study is to report the effectiveness of Sihochunggan-tang gagambang and Sunbangpaedok-tang gagambang in the five patients with nummular eczema.

Methods: This case study was conducted for five nummular eczema patients who have visited Korean Medicine Clinic. Sihochunggan-tang gagambang Sunbangpaedok-tang gagambang was prescribed to all five patients and evaluated the symptom change through photographs and an assessment method. We used Visual Analogue Scale(VAS) as the assessment method.

Results & Conclusions: After the treatment, the grade of VAS was decreased and most symptoms of five patients were improved. As a result of examining VAS scores and photographs, Sihochunggan-Tang gagambang and Sunbangpaedok-tang gagambang can be effective on the nummular eczema in five cases in our study.

Key words : Nummular eczema; Visual Analogue Scale(VAS); Sihochunggan-tang gagambang; Sunbangpaedok-tang gagambang

서 론

화폐상 습진은 동전습진이라고도 불리우며, 구진과 잔물집이 병터부에 산재하면서 소량의 작은 삼출과 딱지가 생기는 비교적 경계가 잘 구분되는 동그란 모양의 습진성 판을 이루는 습진성 질환이다¹⁾.

전형적인 병변의 호발부위는 주로 손등, 발등 그리고 팔다리의 펴부위이며, 어린이보다는 성인에게 주로 발생하는 특징이 있다^{1,2)}. 발병원인은 아직까지 확실하지 않으나 노년층 환자의 건조한 피부와 연관성이 있어 겨울철에 호발하며, 환경인자로는 집먼지진드기, 칸디다알비칸스 등의 관련성이 주목을 받고 있다. 또한, 아토피피부염이나 알레르기성 접촉피부염과 동반하여 발생하기도 하며, 정서적 긴장, 음주, 외부 자극, 유전, 감염, 약물에 의해서도 증상이 악화될 수 있다고 보고되고 있다¹⁻³⁾.

화폐상 습진은 수포, 홍반, 삼출, 가피를 동반하는 급성기, 인설과 건조한 미세균열을 보이는 아급성기, 코끼리 피부처럼 피부가 두꺼워지는 태선화 현상과 피부결이 두드러지는 만성기인 3가지 단계로 분류할 수 있으며, 대부분은 만성형으로 진행되고, 재발과 악화를 반복하는 특징을 보인다⁴⁾.

서양의학적 치료접근은 건조한 피부를 고려하여 우선 장시간의 목욕, 뜨거운 물, 세정력이 강한 비누 사용과 모직에 의한 피부자극, 낮은 습도를 피하도록 하며, 짧은 시간동안 미지근한 물에 목욕 후 피부연화제를 전신에 바르도록 하고 필요에 따라 국소 스테로이드제를 하루 1-2회 도포하거나 항히스타민제의 병용하며 2차 감염 동반 시 항생제연고 등을 사용한다. 국소 치료제로 증상호전의 한계가 있을 경우 스테로이드의 병터 내 주사나 전신 투여를 고려하기도 한다^{1,4)}.

한의학에서 화폐상 습진은 濕瘡, 錢幣狀濕疹의 범

주에 속하며, 濕熱型, 血熱型, 濕阻型, 血燥型 등으로 나누어 내복약 위주로 치료한다⁵⁾. 화폐상 습진과 관련한 한의학적 연구로는 김⁵⁾, 정 등⁶⁾의 아토피피부염에 동반된 화폐상 습진 치험례와 장 등⁷⁾의 급성 알레르기성 피부염에 동반된 화폐상 습진 치험례, 신 등⁸⁾의 화폐상 습진에 죽염 약침을 적용한 치험례, 탁 등⁴⁾의 古方을 이용한 화폐상 습진 치험례, 장²⁾, 정⁹⁾ 등의 화폐상 습진 치험례 등이 있으나, 아직까지 연구나 보고가 부족하여 치료 접근이 어려운 것이 사실이다. 이에 저자는 화폐상 습진의 주증상인 극심한 소양감, 발적, 진물, 가피 등을 보인 5례 환자의 발병원인을 과도한 정신적 스트레스, 잘못된 식습관 및 수면습관으로 보았으며, 이로 인해 체내 과도한 濕熱과 肝熱이 발생, 정체 되면서 증상이 발병하는 것으로 판단하였다. 이를 바탕으로 濕熱 및 肝熱을 치료하고, 活瘀, 항염증 효과가 탁월하다고 알려진 柴胡清肝湯加減方과 仙防敗毒湯加減方으로 화폐상 습진 환자 5례를 치료하여 양호한 결과를 얻었기에 보고하는 바이다.

증 례

1. 연구대상

2014년도 3월부터 2016도 5월까지 프리허그한의원에 내원한 화폐상 습진 환자 중 柴胡清肝湯加減方과 仙防敗毒湯加減方に 효과를 보인 환자 5명을 대상으로 하였다.

2. 연구방법

1) 치료방법

치료는 한약 복용과 침 치료를 하였고, 생활관리를 병행하였다. 침 치료의 주요 혈자리는 疎風清熱利濕 함으로써 소양감과 열감을 완화시키고, 소화 장애 개선 및 鎮靜작용, 滋陰 등에 효과가 있는 內關(PC6), 足三里(ST36), 陽陵泉(GB34), 陷谷(ST43), 崑崙

Corresponding author : Jae-Myung Cho, Freehug Oriental medicine clinic, 801, RGB Building, 48, Mannam-ro, Dongnam-gu, Cheonan-si, Chungcheongnam-do, Korea

(Tel : 041-561-8269, E-mail : cjm2580@naver.com)

• Recieved 2016/7/5 • Revised 2016/8/10 • Accepted 2016/8/17

(BL60), 太谿(KI3) 등을 기본으로 필요에 따라 加減하여 자침하였다. 침 치료는 Stainless steel needles(H. L. SEO WON needle, 0.20 × 30mm)을 사용하여 주 1회를 기준으로 시행하였으며, 한약 치료는 15일 단위로 처방하였다.

한약치료는 柴胡清肝湯加減方 또는 仙防敗毒湯加減

Table 1. Composition of Sihochunggan-tang Gagambang

Herbal name	Scientific name	Dose(g) (per 110cc)
當歸	Angelica gigas Nakai	8
連翹	Forsythia koreana	8
柴胡	Bupleurum falcatum L.	6
生地黃	Rehmannia glutinosa var. purpurea	6
芍藥	Paeonia lactiflora	6
牛蒡子	Arctium lappa L.	6
川芎	Cnidium officinale Makino	4
黃芩	Scutellaria baicalensis	4
山梔子	Gardenia jasminoides for. grandiflora	4
天花粉	Trichosanthes kirilowii	4
甘草	Glycyrrhiza uralensis	4
防風	Ledebouriella seseloides	4
牽牛子	Pharbitis Nil Choisy	2

Table 2. Composition of Sunbangpaedok-tang Gagambang

Herbal name	Scientific name	Dose(g) (per 110cc)
金銀花	Lonicera dasystyla Rehd	5
玄蔘	Scrophularia buergeriana	5
防風	Saposhnikovia divaricata Schiskin	3.5
白藜皮	Dictamnus dasycarpus Turcz.	3.5
射干	Belamcanda chinensis (L.) DC.	3.5
蒼耳子	Xanthium sibiricum Patr. ex Widd.	3.5
漏蘆	Echinops setifer Iljin	3
丹蔘	Salvia miltiorrhiza Bunge.	3
連翹	Forsythia viridissima Lindl.	2
黃精	Polygonatum cyrtone-ma Hua	2

方을 주요처방으로 사용하였으며, 탕액 형태로 110cc를 하루 총 2번씩 투여하였다(Table 1, 2). 변비 증상이 동반되는 경우 추가로 大黃을 추가하여 투여하기도 하였다. 생활 관리는 과식, 야식, 폭식을 줄이고, 술을 포함한 지나친 고지방식, 고열량식을 삼가게 하였으며, 하루 30~40분, 일주일에 3회 이상 빠른 걸음으로 걷기운동을 실천하도록 하였다. 또한 가급적 11시 이전에 入眠하게 하여 피로도를 줄이도록 티칭하였다.

2) 평가

치료경과의 평가는 사진과 VAS를 활용하였고, 15일 간격으로 시행되었다.

사진은 프리허그한의원의 사진촬영 매뉴얼에 따라 촬영을 시행하였고, 니콘(NKR-D90)카메라를 사용하여 동일한 노출 시간, 초점 거리, 조리개로 세팅하여 동일한 거리에서 촬영하여 평가하였다.

소양감이나 불면증과 같은 주관적인 증후는 따로 분리하여 VAS(Visual analog scale)로 평가하였다. 환자가 직접 내원 시에 숫자로 체크하게 하였으며, 평가는 아래 3가지 항목으로 시행하였고, 3가지 항목은 다음과 같다. 피부증상이 가장 심했을 때의 상태를 10으로 보았을 때 현재의 피부 증상(피부상태, 피부색, 가려움, 각질, 붉어짐; Skin severity of symptoms) 정도, 피부가려움(Pruritus) 정도, 가려움으로 인한 수면 장애(Sleep disorder) 정도가 해당 평가항목이다.

3. 임상경과

1) 증례1

- ① 성명 : 한00, M/34
- ② 키/몸무게 : 168cm/56kg
- ③ 주소증 : 목과 옆구리, 겨드랑이 주위 화폐상 습진
- ④ 발병일 : 6~7년 전 발병. 증상 지속적으로 악화
- ⑤ 과거력(동반질환) : 위장, 소화장애, 고혈압
- ⑥ 가족력 : 별무
- ⑦ 스테로이드 및 외용제 사용 : 현재 스테로이드

- 제, 면역억제제 사용 중이며, 그 외 스테로이드 주사 및 약물치료를 지속적으로 진행 중
- ⑧ 약화요인 및 악화시기 : 발병당시 버스기사 직업으로 변경하면서 발생. 악화
 - ⑨ 성격 : 내성적, 긴장 잘 함, 예민함
 - ⑩ 온도반응 : 추위를 많이 타는 편임
 - ⑪ 땀 : 손, 발에 땀이 많음.
 - ⑫ 수면 : 수면시간이 불규칙하고, 입면 후 잠자리에 드는데 20분~30분 정도 소요
 - ⑬ 소화 : 속쓰림이 있음.
 - ⑭ 대변 : 1일 1~2회. 무른변 위주. 食則便, 가스가 잘 차는 편이고 방귀 자주 땀.
 - ⑮ 소변 : 별무
 - ⑯ 기타증상 :
 - ㉠ 가끔 어지러움.
 - ㉡ 항상 피로도를 느낌.
 - ㉢ 입주위 염증 쉽게 발생. 음수량 적고, 입마름은 거의 없음.
 - ㉣ 식사 불규칙적이며, 급하게 식사하는 편.
 - ㉤ 커피, 탄산음료를 자주 마심.
 - ⑰ 치료기간 : 2015년 4월 17일 ~ 2016년 3월 17일
 - ⑱ 치료 및 경과

2015년 4월 17일에 처음 내원하였으며, 6-7년 전 버스기사로 직업을 변경한 후부터 목과 체간 위주로 화폐상 습진 증상이 악화되기 시작하였고, 증상이 지속되어 내원하였다. 내원 당시 목, 옆구리, 겨드랑이 아래부위의 증상이 심했고 특히 목 부위는 극심한 가려움과 발적, 진물, 가피 증상을 호소하였다. VAS는 피부증상, 피부가려움, 수면장애 순으로 처음에 각각 7점, 7점, 6점이었으나, 치료 후 1점, 1점, 1점으로 감소, 호전되었다. 치료에 따른 VAS 결과는 다음과 같다(Fig. 1).
 - ⑲ 본 증례의 경우 환자분의 동의하에 보고하는 바이다.
 - ⑳ 처방

- ㉠ 2015년 4월 ~ 2015년 6월 : 柴胡清肝湯加減方
- ㉡ 2015년 7월 ~ 2016년 3월 : 柴胡清肝湯加減方, 仙防敗毒湯加減方
- ㉢ 중간중간 변비 증상 있을 시 大黃 加

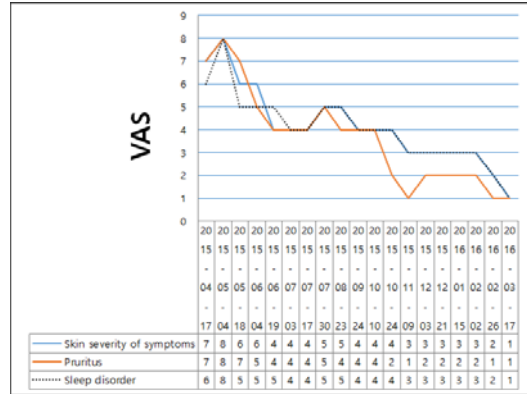


Fig. 1. Variation of VAS - case 1

치료 시작 시와 치료 종료 시의 사진 경과는 다음과 같다(Fig. 2).

2) 증례2

- ① 성명 : 김00, M/11
- ② 키/몸무게 : 145cm/38kg
- ③ 주소증 : 체간, 팔다리 부위 화폐상 습진
- ④ 발병일 : 2~3개월 전 발병하여 지속적으로 악화
- ⑤ 과거력(동반질환) : 중이염, 알레르기 비염
- ⑥ 가족력 : 별무
- ⑦ 스테로이드 및 외용제 사용 : 항생제 연고 외 한 의원에서 조제한 외용제 사용 중
- ⑧ 약화요인 및 악화시기 : 뚜렷한 약화요인 없음.
- ⑨ 성격 : 외향적, 증상 발생 후 화내고 짜증내는 일이 많아짐.
- ⑩ 온도반응 : 온도변화에 민감, 열이 많은 편이며, 더위를 많이 탄다.
- ⑪ 땀 : 頭汗出, 手足多汗
- ⑫ 수면 : 별무
- ⑬ 소화 : 양호한 편.

- ⑭ 대변 : 1일 1회, 보통변, 자극적인 음식을 먹으면 설사를 자주 함.
- ⑮ 소변 : 양이 적고 자주 감.
- ⑯ 기타증상 :
 - ㉠ 항상 피로도를 느낌.
 - ㉡ 입이 많이 마른 편, 식사는 불규칙적, 아침을 잘 거름. 과식, 폭식, 야식을 자주 함.
 - ㉢ 급하게 먹는 편이며 육식과 인스턴트를 자주 먹음. 찬 음식과 탄산음료 좋아함.
 - ㉣ 라면을 아주 좋아하여 매우 자주 먹음.
 - ㉤ 복진 시 상복부, 하복부 압통 심함.
- ⑰ 치료기간 : 2015년 12월 17일 ~ 2016년 3월 17일
- ⑱ 치료 및 경과

2015년 12월 17일에 처음 내원하였으며, 2~3개월 전부터 뚜렷한 원인은 없으나 잘못된 식습관과 좋지 않은 식단으로 체간, 팔, 다리 부위로 화폐상 습진 증상을 보였고, 점차 악화되고 지속되어 내원하였다. 내원 당시 특히 팔 부위의 소양감과 진물이 심했고, 다리 부위 또한 가려움으로 인해 긁은 상처로 가피가 생긴 상태였다. VAS는 피부증상, 피부가려움, 수면장애 순으로 처음에 각각 7점, 7점, 7점이었으나, 치료 후 1점, 0점, 1점으로 감소, 호전되었다. 치료에 따른 VAS 결과는 다음과 같다(Fig. 3).

- ⑲ 본 증례의 경우 환자분의 동의하에 보고하는 바이다.

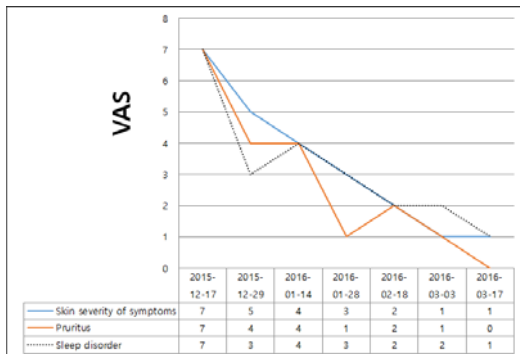


Fig. 3. Variation of VAS - case 2

- ⑳ 처방
 - ㉠ 2015년 12월 ~ 2016년 3월 : 柴胡清肝湯加減方
 - ㉡ 중간중간 변비 증상 있을 시 大黃 加
- 치료 시작 시와 치료 종료 시의 사진 경과는 다음과 같다(Fig. 4).

3) 증례3

- ① 성명 : 김00, M/37
- ② 키/몸무게 : 175cm/65kg
- ③ 주소증 : 정강이 부위 화폐상 습진
- ④ 발병일 : 6년 전 발병하여 호전과 악화를 반복
- ⑤ 과거력(동반질환) : 십이지장궤양, 치질
- ⑥ 가족력 : 별무
- ⑦ 스테로이드 및 외용제 사용 : 사용안함.
- ⑧ 약화요인 및 악화시기 : 뚜렷한 약화요인 없었음.
- ⑨ 성격 : 내성적이고, 짜증을 잘 냄. 스트레스가 다소 있으며 약간의 우울증상 있음.
- ⑩ 온도반응 : 手足冷
- ⑪ 땀 : 手足多汗
- ⑫ 수면 : 잠자리 시 예민하여, 빈자
- ⑬ 소화 : 양호한 편이나 가끔 속이 더부룩한 경우가 있음.
- ⑭ 대변 : 1일 1~2회, 무른변, 食則便
- ⑮ 소변 : 정상
- ⑯ 기타 : 급하게 먹으며 야식을 즐긴다.
- ⑰ 치료기간 : 2014년 10월 11일 ~ 2015년 3월 26일
- ⑱ 치료 및 경과

2014년 10월 11일에 처음 내원하였으며, 6년 전 처음 발병하여 지금까지 호전과 악화를 지속적으로 반복하고 점점 증상이 악화되어 내원하였다. 내원 당시 특히 좌측 정강이 부위의 진물, 염증이 심했고, 심한 소양감과 가피 증상을 호소하였다. VAS는 피부증상, 피부가려움, 수면장애 순으로 처음에 각각 5점, 1점, 3점이었으나, 치료 후 1점, 0점, 1점으로 감소, 호전되었다. 치료에 따른 VAS 결과는 다음과 같다(Fig. 5).

- ⑬ 본 증례의 경우 환자분의 동의하에 보고하는 바이다.
- ⑭ 처방
 - ㉠ 2014년 10월 : 柴胡清肝湯加減方
 - ㉡ 2014년 11월 ~ 2014년 12월 : 加減清營湯¹⁰⁾
 - ㉢ 2015년 1월 : 仙防敗毒湯加減方
 - ㉣ 2015년 2월 ~ 2015년 3월 : 柴胡清肝湯加減方
 - ㉤ 중간중간 변비 증상 있을 시 大黃 加

- ⑮ 수면 : 새벽 2시, 아침
- ⑯ 소화 : 양호한 편.
- ⑰ 대변 : 1일 1회. 규칙적이며 정상변
- ⑱ 소변 : 정상
- ⑲ 기타증상 :
 - ㉠ 갱년기, 안면홍조, 상열증상 있음.
 - ㉡ 생리주기 불규칙
- ⑳ 치료기간 : 2014년 3월 11일 ~ 2014년 8월 29일
- ㉑ 치료 및 경과

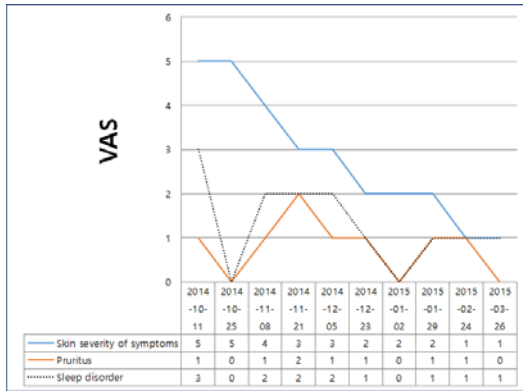


Fig. 5. Variation of VAS - case 3

치료 시작 시와 치료 종료 시의 사진 경과는 다음과 같다(Fig. 6).

4) 증례4

- ① 성명 : 김00, F/55
- ② 키/몸무게 : 154cm/46kg
- ③ 주소증 : 하체 위주 화폐상 습진
- ④ 발병일 : 3개월 전 시작되었고, 한달 전 악화됨
- ⑤ 과거력(동반질환) : 없음.
- ⑥ 가족력 : 별무
- ⑦ 스테로이드 및 외용제 사용 : 양약을 내원 20일 전까지 복용하다가 붓고 열감이 심해져 중단한 상태이며, 스테로이드 연고 1일 1회 사용 중.
- ⑧ 악화요인 및 악화시기 : 뚜렷한 악화요인 없음.
- ⑨ 온도반응 : 얼굴로 열이 오르는 상열증상 있음.
- ⑩ 땀 : 보통

2014년 3월 11일에 처음 내원하였으며, 3개월 전 다리 부위에 화폐상 습진이 발병하였고, 최근 1달 전부터 증상이 악화되기 시작하여 내원하였다. 내원 당시 특히 양측 정강이 부위의 진물, 염증, 가려움 증상이 심한 상태였다. VAS는 피부증상, 피부가려움, 수면장애 순으로 처음에 각각 8점, 5점, 6점이었으나, 치료 후 1점, 1점, 1점으로 감소, 호전되었다. 치료에 따른 VAS 결과는 다음과 같다(Fig. 7).

- ⑬ 본 증례의 경우 환자분의 동의하에 보고하는 바이다.
- ⑭ 처방
 - ㉠ 2014년 3월, 2014년 5월 ~ 2015년 6월 : 柴胡清肝湯加減方
 - ㉡ 2014년 4월 : 仙防敗毒湯加減方
 - ㉢ 2014년 7월 ~ 2014년 8월 : 加減黃芩湯¹¹⁾
 - ㉣ 중간중간 변비 증상 있을 시 大黃 加

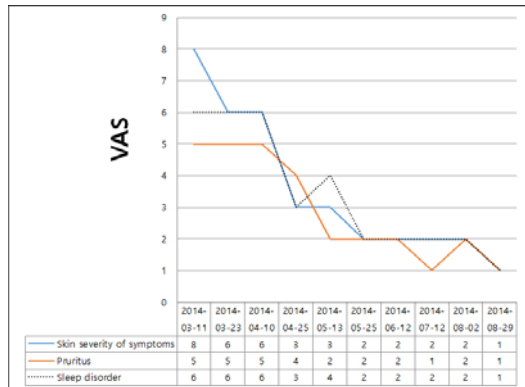


Fig. 7. Variation of VAS - case 4

치료 시작 시와 치료 종료 시의 사진 경과는 다음과 같다(Fig. 8).

5) 증례5

- ① 성명 : 김00, F/21
- ② 키/몸무게 : 184cm/79kg
- ③ 주소증 : 사지(팔꿈치, 무릎, 손, 발) 위주 화폐상 습진
- ④ 발병일 : 2년 전 처음 발병하였고, 2달 전부터 악화됨.
- ⑤ 과거력(동반질환) : 알레르기 비염
- ⑥ 가족력 : 별무
- ⑦ 스테로이드 및 외용제 사용 : 스테로이드, 항생제 연고를 3~4개월 정도 사용하다가 일주일 전 중단. 연고는 1일 1회 사용하다가 치료하면서 현재 1~2주 1회 사용으로 감량.
- ⑧ 악화요인 및 악화시기 : 군대에서 여름에 발생. 군생활 중 교대근무 및 제대 후 매일 음주 등으로 지속적 증상악화
- ⑨ 온도반응 : 온도 변화에 민감하며, 上熱下寒 증상
- ⑩ 땀 : 땀이 잘 나지 않음.
- ⑪ 수면 : 불규칙하고 새벽 2시 이후에 취침
- ⑫ 소화 및 식습관 : 소화는 양호한 편이나, 식사는 불규칙, 급하게 하는 편이며 육식이나 인스턴트, 시원하고 찬 음식을 좋아함.
- ⑬ 대변 : 배에 가스가 잘 차고, 색은 갈색 정상변
- ⑭ 소변 : 양이 많고 화장실 자주 감.
- ⑮ 기타증상 :
 - ㉠ 늦은 오후나 저녁, 밤이 되면 부종증상. 특히 손 부위 부종이 심한 편.
 - ㉡ 근래 항상 피곤하고 어깨가 결리며 입안이나 기타부위에 염증이 잘 발생함.
- ⑯ 치료기간 : 2016년 1월 7일 ~ 2016년 5월 31일
- ⑰ 치료 및 경과

2016년 1월 7일에 처음 내원하였으며, 2년 전 군 입대 후 증상 발병하였으며, 2개월 전부터

손, 발, 팔다리 부위 화폐상 습진 증상이 심해져 내원하였다. 내원 당시 팔꿈치, 무릎, 손목, 손, 발 부위의 진물, 염증, 가려움 증상이 심한 상태였으며, VAS는 피부증상, 수면장애, 피부가려움 순으로 처음에 각각 10점, 8점, 1점이었으나, 치료 후 1점, 0점, 0점으로 감소, 호전되었다. 치료에 따른 VAS 결과는 다음과 같다(Fig. 9).

⑱ 본 증례의 경우 환자분의 동의하에 보고하는 바이다.

⑲ 처방

- ㉠ 2016년 1월 : 加減清營湯¹⁰⁾
- ㉡ 2016년 2월 ~ 2016년 3월 : 柴胡清肝湯加減方
- ㉢ 2016년 3월 ~ 2016년 4월 : 柴胡清肝湯加減方, 仙防敗毒湯加減方
- ㉣ 2014년 5월 : 仙防敗毒湯加減方
- ㉤ 중간중간 변비 증상 있을 시 大黃 加

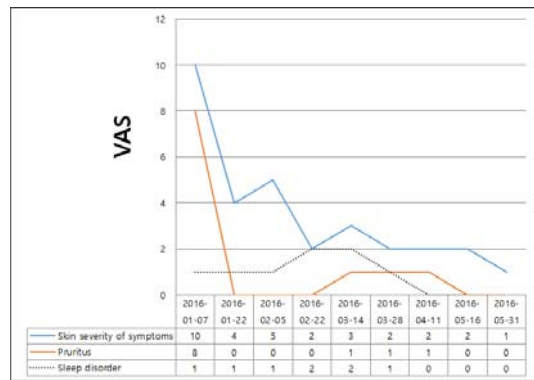


Fig. 9. Variation of VAS - case 5

치료 시작 시와 치료 종료 시의 사진 경과는 다음과 같다(Fig. 10).

고 찰

습진은 나이에 관계없이 피부에 염증을 일으키는 다양한 피부질환을 총칭하며, 가려움과 발적, 건조감, 습윤 등의 증상을 보이는 질환으로 현재는 '피부염'

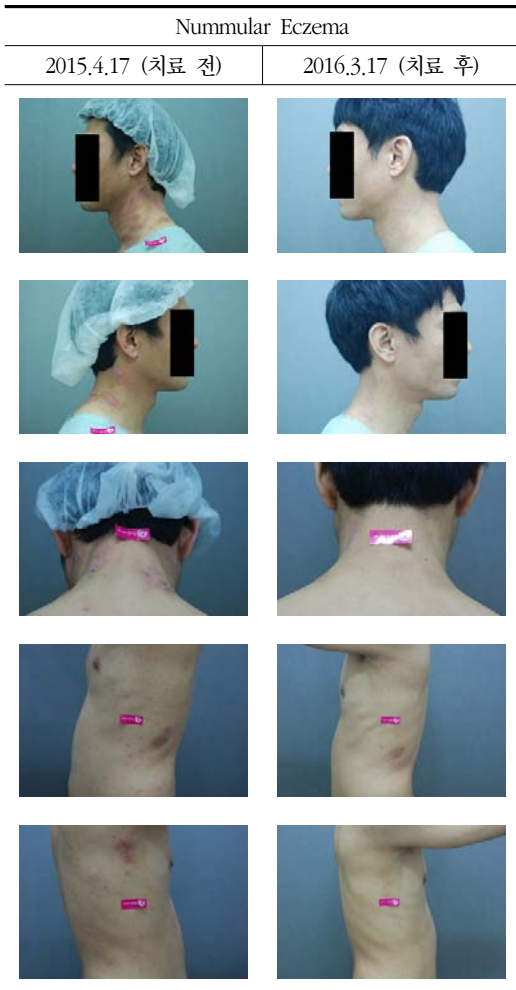


Fig. 2. Pictures of skin lesion - case 1

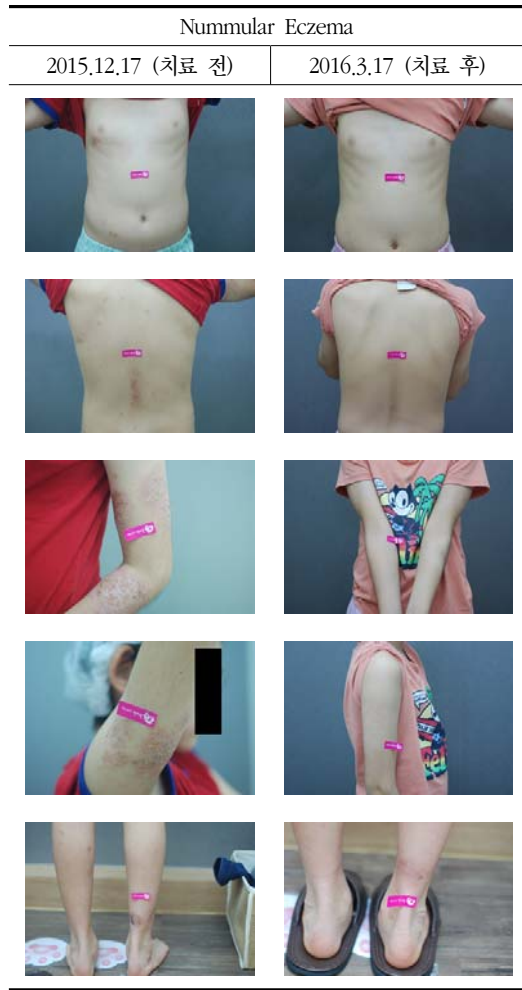


Fig. 4. Pictures of skin lesion - case 2

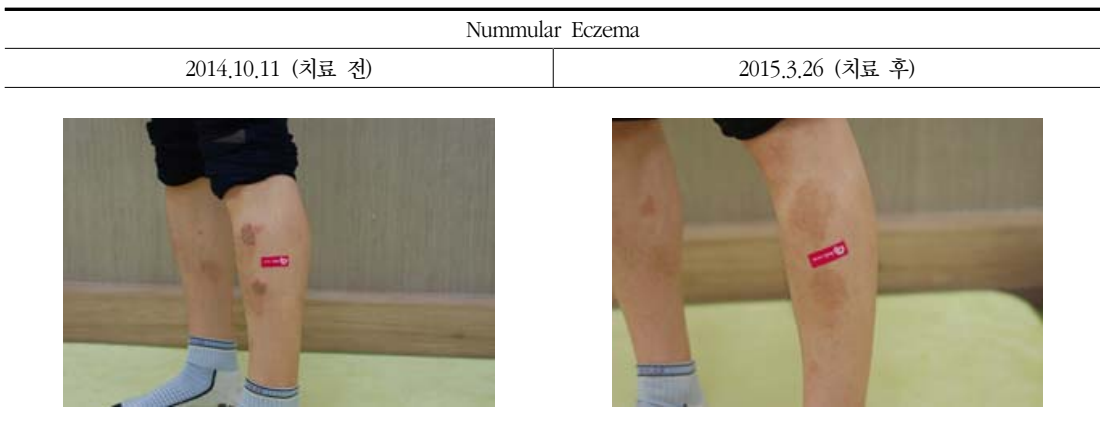


Fig. 6. Pictures of skin lesion - case 3

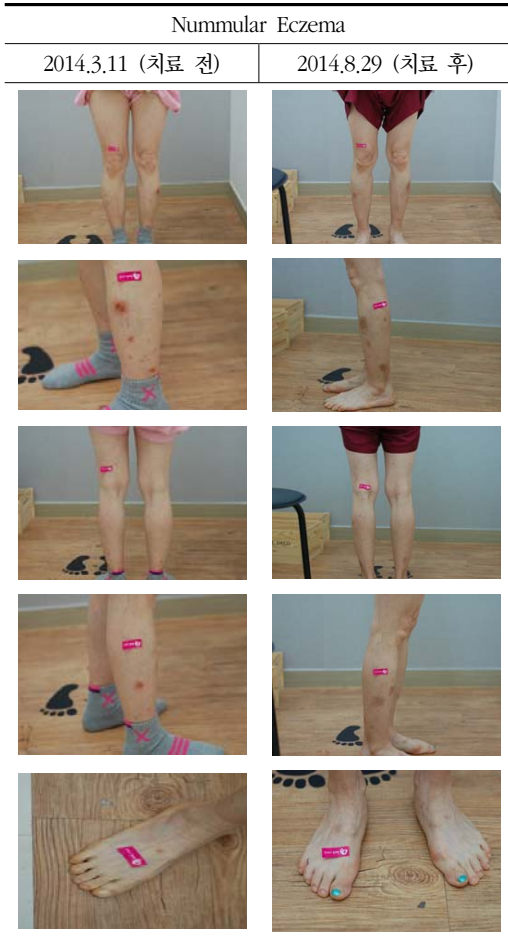

Fig. 8. Pictures of skin lesion - case 4

과 거의 같은 의미로 쓰이고 있다^{12,13}. 이 중 화폐상 습진은 원판형 습진이라고도 불리우며 소아보다는 성인, 여자보다는 남성에게 호발하는 특징이 있다. 경계가 분명하며 초기에는 홍반성 구진과 작은 수포로 나타나지만, 이러한 초기 증세가 커지고 융합되면서 동전모양의 형태를 이룬다. 급성기에는 환부에 부종, 삼출물, 가피가 존재하는 경우가 많고 만성화되면 인설과 태선화가 나타나는 특징이 있다¹³. 단일병태가 발진에 선행하여 발생하는 경우가 흔하고 때로는 다른 병태가 나타나기 전 상당 기간 존재하는 경우도 종종 있다. 병태의 크기는 대개 1~3cm 정도이며, 직경 10cm 이상의 병태는 드물지만 심한 경우 손바닥보다

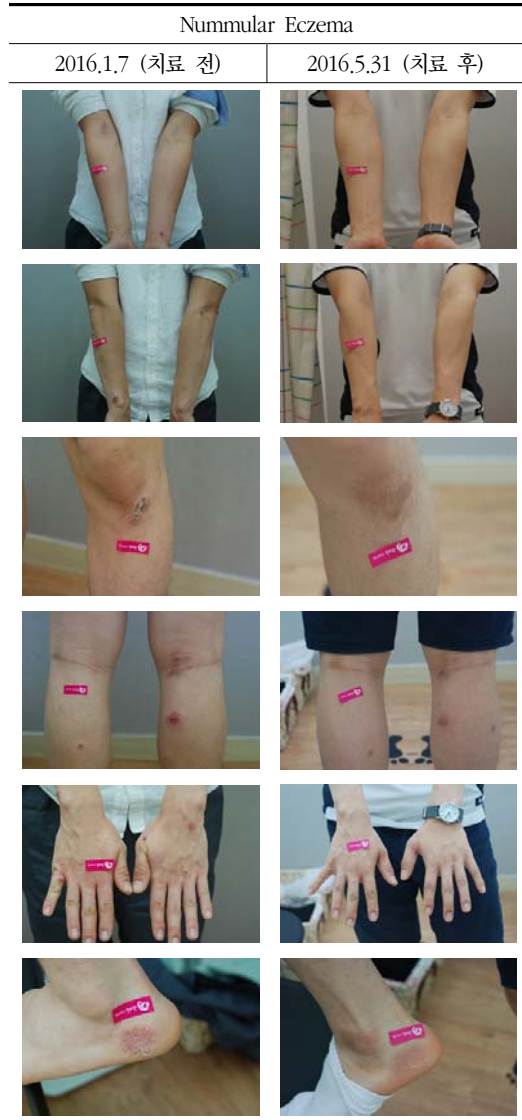

Fig. 10. Pictures of skin lesion - case 5

더 넓어지기도 한다. 대부분 심한 소양감을 호소하고 발작적이며 야간에 더 심해지는 특징이 있다¹⁾.

화폐상 습진의 정확한 원인은 밝혀져 있지 않지만, 내부적 요인으로는 건조한 피부, 감정적인 스트레스, 정체, 유전적 요인, 아토피피부염을 앓고 있는 경우, 외부적 요인으로는 고무 화학제품, 폼알데하이드, 크롬과 니켈과 같은 금속물질, 아말감에 함유된 수은 등과 같은 알레르겐, 곤충교상, 음주, 약물, 계절의 변

화, 포도상구균과 같은 세균에의 감염 등이 있다^{2,3)}. 화폐상 습진은 상하지의 펴 부위에 가장 흔하게 발생하며 그 이외에 체간, 손등, 그리고 얼굴과 목에도 발생하는 특징이 있다¹⁴⁾. 본 논문에서 발표한 5례 환자들도 상하지 펴 부위에 가장 많은 증상을 보이고 있으며 그 밖에 손등, 발목, 체간, 목 등에도 증상을 보이고 있다.

서양의학적인 관점에서 화폐상 습진의 치료는 1차적으로 국소스테로이드제와 경우에 따라 HI 항히스타민제를 병행함으로써 가려움증을 완화시키며, 국소치료제에 반응하지 않을 경우에는 스테로이드 경구약 또는 병변 내 주사의 방법을 사용하기도 한다. 하지만, 이러한 약물치료의 경우 일시적, 대증적으로 피부 증상을 완화 시키는데 효과적이지만 유병기간이 길어 질수록 완치율도 떨어지고 재발, 반복하는 경우가 많다.

급성이나 아급성 화폐상 습진의 경우 시원한 생리 식염수나 소독작용이 있는 KMnO₄ 용액(1:5,000) 혹은 Burow (aluminium acetate 1:20~1:40) 용액으로 1일 3~4회 물집질을 하거나 목욕을 통해 급성 염증을 가라앉히며 진물이 가라앉은 후 국소스테로이드제 외용제 혹은 국소 면역억제제 외용제를 사용하도록 한다. 염증이 매우 심한 경우에는 경구 스테로이드제를 복용하거나 단기간 주사하기도 한다. 만성 화폐상 습진의 경우에는 피부 건조를 해결하는 것이 중요하며, 여러 종류의 보습제를 사용하고 목욕 직후 전신에 보습제를 바르도록 권장하고 있다. 국소 스테로이드제도포 시에는 강한 제제를 통해 호전된 후 약한 제제로 바꾸어 사용하는 것이 일반적이며, 일반적으로 하루에 1~2회 도포하도록 권장한다. 최근에는 국소스테로이드의 부작용인 피부위축, 자반증, 여드름, 모세혈관 확장증, 접촉피부염, 입주위 피부염, 쿠싱증후군을 피하기 위해 화폐상 습진 치료제로 국소칼시뉴린 억제제인 타크로리무스와 피메크로리무스가 효과적으로 사용되고 있다. 이러한 방법으로도 해결되지 않은 심한 만성 화폐상 습진의 경우 사이클로스포린, 마이코

페놀레이트, 메토틀렉세이트, 아자티오프린 등의 면역조절제를 사용할 수 있고, IFN- γ 같은 면역조절제나 자외선 치료를 시도하기도 한다¹⁵⁾. 하지만 이러한 서양의학적 치료는 반드시 동반될 수 있는 부작용을 충분히 고려하고 증상 정도에 따라 치료방법을 선택해야 하며, 대증치료로서의 한계를 인지한 상태에서 의료진의 처방 하에 일시적, 단기적으로 사용하여야 한다.

한의학에서 화폐상 습진은 일반적 습진인 濕瘡, 浸淫瘡의 범주에 속한다고 볼 수 있으며 급성은 濕熱, 만성은 血虛風燥와 濕熱蘊積 등이 원인이 되고, 濕熱型, 血熱型, 濕阻型, 血燥型 등으로 나누어 내복약 중심으로 치료한다⁵⁾.

화폐상 습진의 한방적 치료에 대한 연구로는 김⁹⁾이 급성 화폐상 습진을 동반한 아토피피부염환자에게 加味消風散, 銀花瀉肝湯의 투여와 병변부에 세라믹 원적외선 중 GI 광선조사를 병행하여 치료한 사례가 있으며, 정⁶⁾ 등은 清熱四物湯加減, 消風散加味, 胡麻散加味, 加減補中益氣湯, 加減十全大補湯 등의 투여와 함께 금은화, 지유, 황백, 사상자, 고삼, 부평초, 갈근 등의 추출물을 거즈를 적서 환부에 도포 후 종합가시광선요법을 시행한 사례가 있다. 또한, 신²⁾ 등은 화폐상 습진 환자에 黃連解毒湯과 十全大補湯의 투여와 더불어 죽엽약침을 증상이 심한 부위에 피하 주입한 증례를 보고하였고, 탁¹⁾ 등은 黃連湯, 荅甘薑味辛夏仁黃湯, 二中湯, 黃耆芍藥桂枝苦酒湯을 투여하여 치료한 증례를 보고하였다. 정⁹⁾ 등은 荅甘草湯과 荅桂朮甘湯을 투여하여 치료한 사례를 보고하였고, 장^{4,5)} 등은 급성 다발성 삼출성 화폐상 습진 환자 1례에 환자의 증상에 따라 大黃黃連邪心湯, 桂枝加芍藥大黃湯, 消風散 등을 투여한 증례 보고와 더불어 급성 알레르기성 피부염과 병발한 화폐상 습진환자 1명에 小柴胡湯, 五苓散, 附子瀉心湯의 투여와 더불어 蘆薈 추출물을 거즈에 적서 환부에 도포한 후 종합가시광선요법을 시행하고 소양감이 심한 경우 지양고를 도포하여 치료한 증례를 보고 하였다. 하지만, 화폐상 습진과

관련된 한의학적 연구는 현재까지 증례보고에 국한되어 있을 뿐만 아니라 보고 수도 많지 않아 추가적인 연구가 필요한 실정이다.

본 연구에서 5례의 화폐상 습진 환자를 살펴보면 직업, 학업에 대한 스트레스가 심하고, 과식, 폭식, 야식 등 잘못된 식습관과 과음, 그리고 육식과 인스턴트 식품의 섭취 경향이 있었으며, 고대근무, 늦은 수면 등으로 인한 과로 증상을 호소하는 경우가 많았다. 이러한 잘못된 식습관, 과음, 스트레스, 과로 등은 간의 과부하를 일으킴으로써, 간의 소설기능 장애, 肝氣의鬱結을 유발하며 이로 인해 간기능 저하를 불러일으켜 간 해독력의 문제 및 허부부 순환 정체를 유발할 수 있다¹⁵⁾. 이에 본 연구에서는 肝經의 濕熱을 치료하고, 항염증효과에 유효한 柴胡清肝湯加減方과 仙防敗毒湯加減方を 활용하였다.

柴胡清肝湯加減方은 柴胡, 當歸, 連翹를 君藥으로 生地黃, 芍藥, 牛蒡子와 함께 川芎, 黃芩, 山梔子, 天花粉, 防風, 牽牛子, 甘草로 구성되어 있다. 當歸, 生地黃, 芍藥, 川芎은 대표적인 補血藥으로 當歸의 약리 작용으로는 活瘀작용, 진통, 소염, 항균, 간기능보호, 항암 작용이 있는 것으로 알려져 있으며, 生地黃은 갑상선기능 항진의 작용이 있다. 芍藥은 항염증작용, 항스트레스 효과가 있다¹⁶⁾. 여기에 瀉火解毒 기능이 있는 黃芩, 山梔子, 消散風熱하는 牽牛子, 降火潤燥하는 天花粉, 清熱解毒 消腫散結하는 連翹, 消肝解鬱 和解退熱하는 柴胡, 調和諸藥하는 甘草로 이루어져 있다¹⁷⁾. 또한, 柴胡¹⁸⁾와 黃芩¹⁹⁾은 LPS로 유도된 대식세포의 염증인자 생성을 억제하고, 山梔子²⁰⁾, 甘草²¹⁾는 NO생성에 영향을 미쳐 항염증 효과가 있으며 川芎²²⁾, 連翹²³⁾도 COX-2와 iNOS의 발현정도를 억제하여 항염증효과가 있다는 연구 결과가 있다. 따라서, 이러한 약제들이 포함된 柴胡清肝湯加減方은 항염증 작용이 있을 것이라 추정되며, 실제로 한²⁴⁾이 발표한 논문에서 쥐의 대식세포에 Raw 264.7 세포를 대상으로 柴胡清肝湯을 투여한 실험 결과 염증매개물질의 감소 및 반응 감소를 입증함으로써 항염증 효과를 밝혀내

었다.

仙防敗毒湯加減方은 金銀花, 玄蔘을 君藥으로 防風, 白蘚皮, 射干, 蒼耳子, 漏蘆, 丹蔘, 連翹, 黃精으로 구성되어 있다. 金銀花, 玄蔘, 連翹, 防風 등으로 구성된 仙防敗毒湯은 敗毒散과 仙方活命飲의 加減方으로 清熱解毒, 消腫散結하여 氣血의 凝滯를 疏散시키고, 利水滲濕, 祛痰排膿, 通經絡하여 수분대사의 失調 혹은 炎症 등에 수반하여 체내 貯留된 痰飲과 水腫을 제거, 치료하는 효과가 있다²⁵⁾. 金銀花는 清熱解毒, 理氣活血하여 濕熱을 除하는 작용이 있으며⁵⁾, 玄蔘은 염증 유도물질 분비를 억제하는 강력한 항염증효과가 있다²⁶⁾.

본 증례에서는 柴胡清肝湯加減方, 仙防敗毒湯加減方과 침치료를 통하여 환자의 피부상태 개선 정도를 VAS 점수변화와 사진을 통하여 확인하고자 하였으며, 이러한 치료와 더불어 과식, 폭식, 야식 등의 잘못된 식습관으로 인한 체내 과잉의 濕熱과 肝熱이 발생하지 않도록 하였으며, 일주일에 3회 이상 걷기 운동과 같은 유산소 운동을 통하여 혈액 및 림프순환력을 높이고 스트레스를 풀 수 있는 여가활동을 권장하였다.

柴胡清肝湯加減方과 仙防敗毒湯加減方を 주요처방으로 구성하였으며, 단독처방으로 치료하다가 환자의 증상 호전도가 더디거나 정체되었다고 판단되면 처방을 변경하거나 함께 사용하는 방향으로 치료를 진행하였으며, 濕熱 증상 호전에 도움이 되는 加減清營湯¹⁰⁾과 심화에 의한 갱년기 안면홍조 증상을 동반한 경우 加減黃芩湯¹¹⁾을 추가, 활용하였다.

증례 1의 경우 30대 남성 화폐상 습진 환자로 6~7년 전 버스기사로 직업을 변경하면서 불규칙한 수면, 식습관, 스트레스 등으로 증상이 악화, 만성화 되었으며, 내원 당시 목, 체간 부위의 극심한 소양감, 진물, 발적 등의 증상을 호소하였다. 이 외에도 불규칙하고 급하게 먹는 식습관이 반복되면서 위장, 소화장애를 호소하였으며, 평상시에도 항상 피로감을 호소하였다. 내원 전부터 국소 스테로이드제 및 면역억제제 외용

제, 심하면 스테로이드 경구 복용약, 주사제 등을 사용하고 있었지만, 한약 복용과 침치료를 진행하면서 증상이 기복은 있었으나 비교적 꾸준히 호전, 치료를 종료하였다.

증례 2의 경우 증상 발병기간이 2~3개월로 짧은 편인 화폐상 습진 케이스로 팔, 다리, 체간에 증상이 있으면 특히 팔 부위의 극심한 소양감과 발적, 진물, 가피 증상을 호소하였다. 증례 1과 마찬가지로 만성 피로증상을 호소하였고 불규칙하고 급한 식습관, 과식, 폭식, 야식을 즐기며, 육류, 인스턴트, 밀가루 식품을 즐기면서 증상이 악화되었다. 또한, 화내고 짜증내는 일이 많으며, 스트레스 시 증상이 악화되는 경향을 보였다. 하지만, 발병기간이 짧아 3개월의 약물치료와 침치료를 꾸준히 증상이 호전, 치료를 종료하였다.

증례 3의 경우 증례 1과 마찬가지로 6년 전 발병, 호전과 악화를 반복하는 30대 만성 화폐상 습진 환자로 내원 당시 정강이 부위의 소양감, 발적, 진물, 가피 증상을 보였다. 증례 1, 2와 마찬가지로 급하게 먹는 습관과 야식을 즐겼으며, 과거에 십이지장궤양의 병력을 가지고 있었다. 짜증을 잘 내는 성격이며, 스트레스가 심한 편이었으며, 예민한 편이라 입면 후 癢癢 증상을 호소하였다. 증상이 발생한 지 오래되어 단기간 내에 호전이 힘들 것으로 예상되었지만, 꾸준한 약물치료와 침치료, 그리고, 생활관리를 통하여 예상보다 빠른 5개월 만에 증상이 호전, 치료를 종료하였다.

증례 4의 경우 증례 2와 비슷하게 발병기간이 짧은 50대 여성 화폐상 습진 환자로 하체 위주의 증상을 호소하였으며, 특히 무릎 이하 부위에 소양감, 발적, 진물, 가피 증상을 호소하였다. 수면습관이 불량하여 새벽 2시 이후에 入眠하는 경우가 많았으며, 갱년기 증상인 안면홍조와 같은 上熱증상과 폐경 전 생리가 불규칙적이며 하복증을 보이는 下寒증상을 동반하였다. 이 경우 비교적 식단관리 및 식습관은 양호한 편이었으나, 늦은 수면으로 증상이 악화되는 경향을 보였다. 예상과는 달리 치료 초반에는 비교적 증상의 호

전이 더뎠지만, 수면시간을 앞당기고, 장부기능이 개선되면서 치료가 종료될 무렵 증상부위의 착색이 남아있긴 하였지만, 가려움, 발적, 진물, 가피 증상은 사라져 치료를 종료하였다.

증례 5의 경우 2년 전 발생한 20대 남성 화폐상 습진 환자로 손목, 손등부위, 하체 부위의 피부 소양감, 발적, 진물, 가피 증상 및 만성 피로를 호소하였으며, 군 입대 후 야간 교대근무를 시작하면서 증상이 악화되기 시작하였고, 군 제대 후 과음과 불규칙하고 급하게 먹는 식습관, 차가운 음식, 인스턴트 식품 등의 잦은 섭취 등으로 증상은 지속적으로 악화되었다. 치료 초반 큰 호전을 보이다가 이후 증상의 기복은 있었지만, 5개월 여 동안의 꾸준한 약물치료와 침치료, 생활습관 관리를 통하여 큰 무리 없이 증상이 호전, 치료를 종료하였다.

이상 5례의 치험례를 살펴보면 증상의 발병기간은 2개월에서 6~7년까지 다양하고 발병기간이 길다고 해서 반드시 치료기간이 길어지는 것은 아니었다. 약물치료, 침치료와 더불어 수면, 식습관, 스트레스 관리, 충분한 휴식과 같은 생활관리가 치료기간을 앞당기는 중요한 변수로 여겨진다. 또한, VAS 평가 점수도 치료가 진행되면서 치료 전보다는 감소하였고, 사진상으로도 치료 전보다 치료 종료 후 호전됨을 확인할 수 있었다. 다만 치료 중 사진으로 살펴본 피부증상과 환자의 주관적인 판단 하에 측정된 VAS 점수간의 호전도가 명확하게 일치하진 않았으며, VAS의 경우 환자의 주관적 판단으로 작성하였기에 객관성이 떨어질 수 있다는 한계가 있다는 생각이 든다. 본 치험례 대부분의 환자들은 수면습관, 식습관이 불량하고, 스트레스, 만성피로 등의 증상을 동반하고 있었으며, 이러한 생활습관들이 체내 濕熱과 肝熱, 정체를 심화시켜 화폐상 습진을 발생시키고 악화시키는 대표적인 원인임을 다시 한번 확인할 수 있었다. 5례 치험례 모두 柴胡清肝湯加減方과 仙防敗毒湯加減方 복용과 침치료를 통하여 증상의 호전을 확인할 수 있었고, 화폐상 습진 치료에 유의하다고 판단하게 되었다. 하

지만 현재까지 발표된 화폐상 습진 관련 논문은 대부분 실험논문, 증례논문 몇 편에 불과하며, 향후 더욱 많은 임상 증례 치료 사례 확보 후 임상적 의의를 가질 수 있는 추가 연구가 절실하다고 본다.

결 과

이상 본 논문에서는 화폐상 습진질환으로 진단된 환자 5례에 주요 처방인 柴胡清肝湯加減方, 仙防敗毒湯加減方, 침치료, 생활관리를 진행한 결과 VAS 점수와 사진 상의 결과를 통해 증상이 호전되었음을 알 수 있었고, 화폐상 습진 환자에게 柴胡清肝湯加減方, 仙防敗毒湯加減方이 치료율에 있어서 유효하다는 것을 또한 확인할 수 있었다.

References

1. Textbook Compilation Committee of Korean dermatological association, *Dermatology*, 6th ed, Seoul:Korean medbook Inc, 2014: 228-9.
2. Jang IW, Han JM, Yoon HJ, Ko WS, A Case of Acute Multiple Nummular Eczema with Exudation, *J Korean Med Ophthalmol Otolaryngol Dermatol*, 2013;26(3):95-104.
3. Sukhum J, Chinmanat T, Kanokvalai K, Clinical features and aggravating factors in nummular eczema in Thais, *Asian Pac J Allergy Immunol*, 2012;31:36-42.
4. Tak MR, Kang NR, Ko WS, Yoon HJ. A Case of Nummular Eczema, *J Korean Med Ophthalmol Otolaryngol Dermatol*, 2011;24(2):96-103.
5. Kim HJ. Case review of Oriental Medical and Medical Literatures on Atopic Dermatitis patient with Nummular Eczema, *J Oriental Medical Surgery Ophthalmology & Otolaryngology*, 2001;14:111-6.
6. Jung ARNR, Hong SU. A Case of Atopic Dermatitis with Nummular Eczema, *The Journal of Oriental Medical Surgery, Ophthalmology & Otolaryngology*, 2006;19: 296-303.
7. Jang IW, Han JM, Yoon HJ, Ko WS. A Case of Acute Allergic Contact Dermatitis with Multiple Nummular Eczema, *J Korean Med Ophthalmol Otolaryngol Dermatol*, 2014;27(4):243-50.
8. Shin JM, Kang MS. A Clinical Study on the Case of Nummular Eczema Treated with Bamboo Salt Pharmacopuncture and Herbal Medicine, *The Journal of Korean Acupuncture & Moxibustion Society*, 2008;25(6):175-82.
9. Jeong JK, Lee SI. A Case of Nummular Eczema Treated with Bokryeongkamcho-tang and Yeongkyechulkam-tang, *Official Journal of The Korean Medicine Society For The Herbal Formula Study*, 2013;21(1):200-5.
10. Seo JH, Jung CH, Park SJ, Lim SY, Han SR. 6 Cases of Atopic Dermatitis as the Febrile Tendency Treated with Gagamchengyoung-tang, *J Korean Med Ophthalmol Otolaryngol Dermatol*, 2014;27(3):191-204.
11. Cho JG, Park SJ, Han SR. 3 Cases of Emotional Facial Treated with Gagamhwanggeum-tang, *J Korean Med Ophthalmol Otolaryngol Dermatol*, 2015;28(1):160-8.
12. Lee GH. *Atopic Eczema and Other Eczema*, 1st ed, Seoul:Academia Inc, 2005:7-10.
13. Lee DH. *The Story of Atopic dermatitis, Eczema, seborrheic dermatitis*, 1st ed,

- Seoul:Jeongdam media Publisher. 2009;15, 105-9.
14. Domenico B, Caterina F, Michelangelo V, Luigi DR, Gianni A. Nummular Eczema and Contact Allergy: A Retrospective Study. American Contact Dermatitis Society. 2012; 23(4):153-7.
 15. Cho JM, Ko YH, Park SJ. Four Cases of the Patients with the Groin, Inner thigh Eczema Treated with Sihochunggan-tang gagambang. J Korean Med Ophthalmol Otolaryngol Dermatol. 2015;28(3):161-72.
 16. Song IG, Jo HJ. Korean Medicine Clinic Effects on Atopic Dermatitis of 12 Children in Farm Village (Effects of Korean Medicine Clinical Therapy of Liver for Atopic Dermatitis). J Korean Medical Classics, 2014;27(3):141-54.
 17. Lee IH, Lee HT, Kwon OY. Seven Cases of Seborrheic Dermatitis Patients Treated with Sihochunggan-tang gagambang. J Korean Med Ophthalmol Otolaryngol Dermatol. 2015; 28(2):130-42.
 18. Choi SU, Kang H, Shim BS, Kim SH, Choi SH, Ahn KS. Effect of Bupleuri Radix on Inflammatory Cytokine Secretion to HMC and Mouse Immune Cells. Korean J Oriental Physiology & Pathology. 2009;23(1):150-7.
 19. Yoon SB, Han HS, Lee YJ. Effect of Scutellariae Radix Extract on the Proinflammatory Mediators in Raw 264,7 Cells Induced by LPS. Korea J Herbology. 2011;26(2):75-81.
 20. Lim H, Park GR, Lee DE, Kim YS, Kim HP. The Effects of The Ingredients Gardenia Fruit Trees and NO Production on Prostaglandin, The Korean Society of Applied Pharmacy. 2008;16(2):82-6.
 21. Yoon TS, Cheon MS, Kim SJ, Lee AY, Moon BC, Chun JM, et al. Evaluation of Solvent Extraction on the Anti-Inflammatory Efficacy of Glycyrrhiza uralensis. Korean J Medicinal Crop Sci. 2010;18(1):28-33.
 22. Im HR, Shin SW. Effect of RAW264,7 Macrophage Inflammatory Mediators of Essential Oils Obtained from the Firmament. Natural Product Sciences. 2010;16(4):259-64.
 23. Chu CK, Jung SK, Jung HJ, Kim JJ. Research on Anti-inflammatory Effects of Forsythiae Fructus. The Journal of Korean Oriental Medicine. 2010;31(2):242-53.
 24. Han IS. Anti-inflammatory Effect of Sihocheonggan-Tang Extraction, Master's Thesis, Dept. of Oriental Medicine Graduate School of Sangji University, Wonju, Korea, 2012.
 25. Shin DG, Kim WY, Lee JY, Kim DK. Effect of Sunbangpaedoktang on the Cytokine Secretory Function of Monocyte Isolated and Cultured from Peripheral Blood of AD Patients. J Korean Oriental Pediatrics. 2002;16(1):21-37.
 26. Park JH. Study about the effect of Scrophularia buegeriana on HMC's antiinflammatory effect and mouse immune cells, PhD Thesis, Dept. of Oriental Medicine, Graduate School Kyung Hee University, Seoul, Korea, 2008.