

두 종류의 임플란트 시스템을 이용한 하악의 미니-임플란트지지 피개의치 수복 증례

박진홍¹ · 이정열¹ · 류재준² · 신상완^{1*}

¹고려대학교 구로병원 임상치의학 연구소

²고려대학교 안암병원 치과 보철학교실

Mandibular implant supported overdentures with two different mini-implant systems:

A case report

Jin-Hong Park¹, Jeong-Yol Lee¹, Jae-Jun Ryu², Sang-Wan Shin^{1*}

¹Department of Prosthodontics, Institute for Clinical Dental Research, Korea University Medical Center, Korea University, Seoul, Republic of Korea

²Division of Prosthodontics, Department of Dentistry, Anam Hospital, Korea University, Seoul, Republic of Korea

This case report describes the treatment of two fully edentulous patients with mini-implant overdentures using different implant systems on narrow mandibular alveolar bone ridge. They were complaining about discomfort and pain wearing mandibular conventional complete dentures caused by insufficient retention. Each patient received four mini-implants in the interforaminal area of the mandible using the non-submerged flapless surgical approach. One-body type implant (Slimline, Dentium, Seoul, Korea) was used for a patient and loaded immediately after surgery. Metal housings of O-ring were attached by direct technique. For the other patient, two-piece type implant (LODI, Zest Anchors, Escondido, CA, USA) was used and impressions were made for attachment connection of the Locator's metal housings after 8 weeks of surgery. Within this case report, mandibular mini-implant overdentures using different implant systems showed improvement of patient satisfaction with favorable peri-implant tissue response 6 months after attachment connection. However, long-term follow-up is needed for further evaluation. (*J Korean Acad Prosthodont* 2016;54:267-72)

Keywords: Mini-implant; Overdenture; Immediate loading; Attachment

서론

최근 미니-임플란트를 이용한 하악의 피개의치는 총의치에 만족하지 못하는 완전무치악 환자의 예지성있는 치료방법으로 선택되고 있다. 특히 미니-임플란트는 잔존골의 양이 충분하지 않은 경우, 환자의 전신건강상태, 수술에 대한 공포 등의 이유로 추가적인 골이식이 제한된 경우 효과적으로 사용될 수 있으며,¹ 판막의 거상없이 식립 가능하여 치유기간이 짧고 슬 후 환자의 불편감을 최소화시킬 수 있다는 것이 장점으로 보고되고 있다.^{2,6}

미니-임플란트의 생존율에 대해 Shatkin과 Petrotto²는 12년간의 후향적 연구에서 5640개의 미니-임플란트에 대해 92.1%를, Bidra 등³은 systematic review에서 94.8%로 미니-임플란트의 사용이 고무적임을 보고한바 있다. 또한 비록 단기간의 연구이지만 다수의 임상 연구에서도 하악의 피개의치에 대한 미니-임플란트의 생존율을 94.2 - 100%로 보고하고 있어 비교적 만족할 만한 결과를 보이고 있다.^{3,6}

본 글에서는 두명의 하악 완전 무치악환자에서 각기 다른 미니-임플란트 시스템을 이용한 피개의치 치료로 양호한 결과를 얻어 이를 소개하고자 한다.

*Corresponding Author: Sang-Wan Shin

Department of Prosthodontics, Institute for Clinical Dental Research, Korea University Medical Center, Korea University, 148 Gurodong-ro, Guro-gu, Seoul 08308, Republic of Korea +82 (0)2 2626 1922; e-mail, swshin@korea.ac.kr

Article history: Received September 16, 2015 / Last Revision October 23, 2015 / Accepted October 26, 2015

© 2016 The Korean Academy of Prosthodontics

© This is an Open Access article distributed under the terms of the Creative Commons Attribution Non-Commercial License (<http://creativecommons.org/licenses/by-nc/3.0>) which permits unrestricted non-commercial use, distribution, and reproduction in any medium, provided the original work is properly cited.

※ This study was supported by the Korea Health Industry Development Institute (2013-2016 Project No. HI13C2194).

증례

1. 증례 A

첫번째 증례는 75세 남성 환자로 6개월전 제작한 하악 총의치의 낮은 유지력을 주소로 내원하였다. 임상적 및 방사선적 검사결과 상하악 완전무치악 상태로, 기존 의치는 변연 형성 및 내면 적합도가 비교적 양호한 편이나 하악 치조골의 흡수가 심하였으며, 협설측 폭경이 4 mm 내외로 매우 좁은 상황이었다. 따라서 하악을 기존의치를 이용한 임플란트 지지 피개의치를 계획하되 좁은 치조골 폭경을 고려하여 미니-임플란트를 식립하도록 하였다. 정확한 임플란트의 식립을 위해 cone beam computed tomography (CBCT) 촬영 후 임플란트의 위치를 결정하였으며 기존의치를 복제하여 수술용 스텐트를 제작, 사용하였다. 수술은 해당부 침윤마취하에 판막의 거상없이 시행하였으며, 미니-임플란트는 일체형으로 볼어태치먼트가 연결되어 있는 Slimline (Dentium, Seoul, Korea)을 이공 사이에 4개(2.8 × 10 mm) 식립하였다. 수술후 식립된 4개의 임플란트의 초기 식립토크는 35 Ncm 이상, Periotest value +2 이하를 나타내어 의치에 어태치먼트를 연결하여 즉시하중을 가하도록 계획하였다. 단 고령환자에게 장시간 시술시간의 부담을 고려하여 수술 당일 연결의치이장제(Coe-comfort, GC America, Alsip, IL, USA)로 relief만 시행하고, 수술 3일 후 자가중합형 레진(Tokuso Rebase, Tokuyama Dental, Tokyo, Japan)을 이용하여 직접법으로 미니볼어태치먼트의 matrix를 연결하였다 (Fig. 1).

2. 증례 B

두번째 증례는 87세 남성 환자로 하악 의치 사용시 동통을 주소로 내원하였다. 환자의 전신 병력조사에서 고혈압이 확인되었으며, 상하악은 완전무치악 상태로 중증도의 치조골 소실을 나타내었다. 1년 전에 새로 제작한 의치는 변연 형태가 비교적 양호하여 의치를 재제작하지 않고 의치 재이장 후 임플란트 지지 피개의치로 전환할 것을 계획하였다. 단, 고령의 나이, 전신적인 건강상태 및 외과적 수술에 대해 두려워하는 심리상태 등을 고려하여 하악의 미니-임플란트 지지 피개의치를 계획하였다.

CBCT 및 panorama를 이용한 방사선적 진단 결과 이공사이에 4개(2.9 × 12 mm)의 미니 임플란트 식립을 계획하였으며, 미니 임플란트는 분리형으로 로케이터 어태치먼트와 연결되는 LODI (Zest Anchors, Escondido, CA, USA)를 이용하였다. 수술은 해당부 침윤마취하에 판막의 거상없이 시행하였으며, 네개의 미니-임플란트는 초기 식립토크 25 Ncm를 나타내어 의치내면 공간확보 후 연결의치이장제(Coe-soft, GC America)를 이용하여 relief를 시행하였다. 임플란트 식립 8주 후 미니 임플란트의 동요도를 Periotest M (Medizintechnik Gulden, Modautal, Germany)을 이용하여 재평가 시행하였으며, 네개의 임플란트 모두 동요도가 +5이하임을 확인하였다. 로케이터 어태치먼트의 matrix 연결 및 의치 내면의 전반적인 재이장을 위하여 인상을 채득하여 간접법으로 피개의치를 완성하였다 (Fig. 2).

두 환자는 임플란트 식립전과 어태치먼트 연결 후에 각각

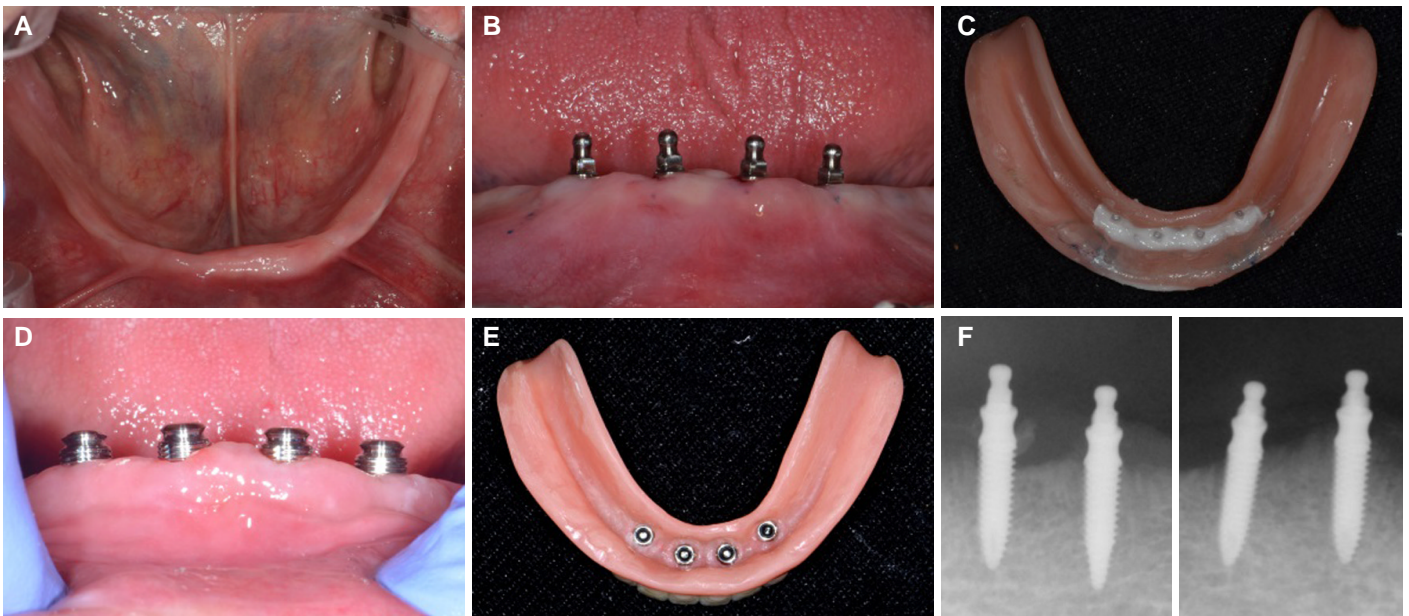


Fig. 1. Case A (A) Preoperative view, (B) Implant insertion, (C) Denture relief after surgery and re-lining with Coe-comfort, (D) Connection of mini-ball attachment matrix part on mini-implant, (E) Final overdenture, (F) Periapical X-ray.

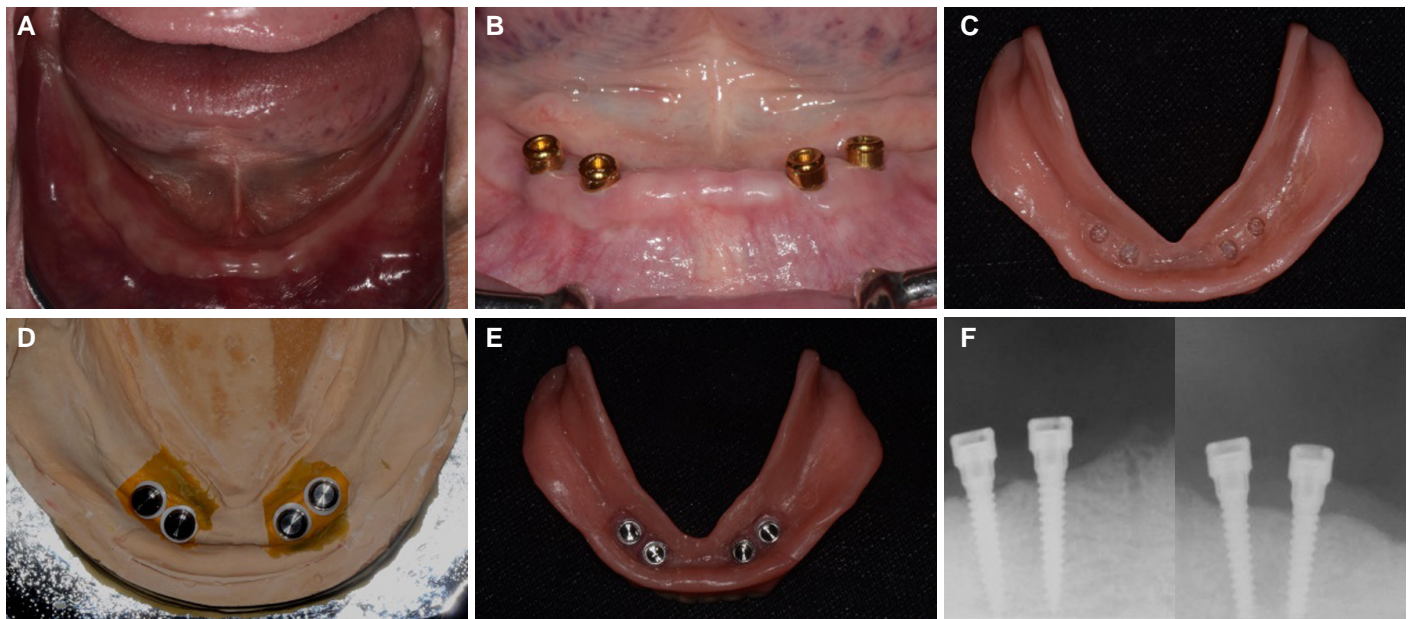


Fig. 2. Case B. (A) Preoperative view, (B) Implant insertion, (C) Denture relief after surgery and re-lining with Coe-soft, (D) Connection of Locator attachment matrix part on master cast, (E) Final overdenture, (F) Periapical X-ray.

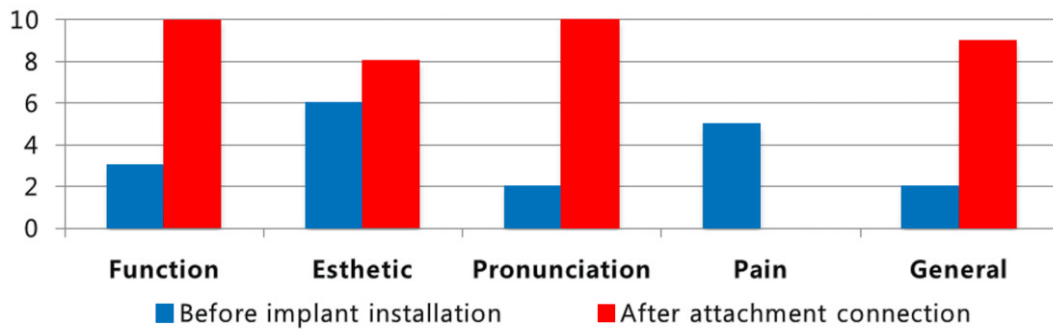


Fig. 3. VAS on patient satisfaction of case A.

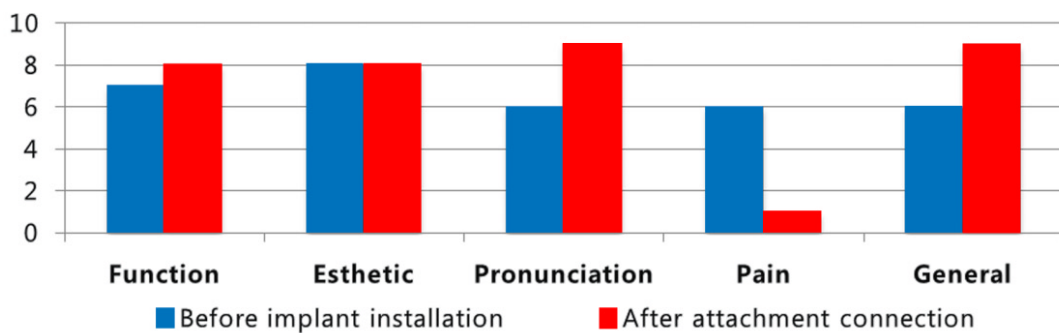


Fig. 4. VAS on patient satisfaction of case B.

VAS법을 이용하여 다섯 가지 환자의 만족도 즉 저작, 발음, 심미, 동통, 그리고 전반적인 만족도에 대해 평가하였으며 술후 정기적인 내원 하에 유지 관리를 진행하였다. 최종의치 장착 6

개월까지 주목할만한 합병증은 발생하지 않았으며, 어태치먼트 연결 후 전체적인 환자 만족도는 개선되었다 (Fig. 3, Fig. 4).

고찰

미니-임플란트는 표준직경 임플란트 파절강도의 1/3 - 1/6에 해당하며,⁷ 하중시 큰 변위를 보여 임플란트 실패가능성이 높지만,⁸ 다수의 임상 연구에서는 94.2 - 100%의 임플란트 누적 생존율을 보고하고 있어 비교적 만족할만한 결과를 보이고 있다.^{3,6} 하지만 미니-임플란트 지지 피개의치의 장기적인 안정성을 위한 명확한 기준은 밝혀진 바가 없으며, 단지 고려사항으로 미니 임플란트의 위치, 수, 종류, 초기고정 확보 및 하중 적용 방법 등이 제시된다.

미니-임플란트의 식립 위치는 위축된 하악의 치조골에서 이공 전방부에 최대한 균등히 위치시키는 것이 제안되며, 하악에 4개의 미니-임플란트를 식립할 것이 제시되지만 이에 대한 과학적 증거는 부족한 상황으로 오직 임상적 경험에 바탕을 두고 있다.⁹ 현재까지 보고된 임상연구에 따르면 2개 혹은 4개의 미니 임플란트 식립시 모두 안정된 임상적 결과를 보여주고 있으나,^{3,6} 최근의 한 맹검법 비교임상연구에 따르면 4개의 미니-임플란트를 식립한 경우 2개 보다 높은 임플란트 생존율을 보고한바 있으므로 이에 대한 추가적인 연구가 필요해 보인다.¹⁰ 분리형(two-piece) 임플란트는 일체형(one-piece) 임플란트에 비해 임플란트 추후 어태치먼트 변경이 가능하고, 하중 방법의 선택이 자유로우며, 추후 임플란트의 식립 방향을 보상할 수 있는 장점이 있다. 하지만 미니-임플란트는 직경의 감소에 따른 강도 저하로 지대주 스크류 및 임플란트의 파절에 대한 위험성이 존재하여 대다수의 미니-임플란트가 일체형으로 제작 사용되고 있다. 이에 Morneburg와 Pröschel⁴은 분리형 미니-임플란트를 이용한 하악의 피개의치에서 6년간 95.5%의 생존율을 보고하여 안정성 및 가능성을 제시 하기도 하였지만 추후 추가적인 연구가 필요하다.

미니-임플란트는 판막의 거상이 없는 최소침습의 치료로, 대다수 일체형 임플란트가 사용되어 임상적으로 즉시하중이 높은 비율로 시행되지만,^{3,5} 임플란트 식립후 연질의치이장제로 relief를 시행하거나 혹은 어태치먼트를 바로 연결하는 방법이 선택적으로 시행될 수 있다. 술후 당일 어태치먼트를 연결하기 위해서는 미니 임플란트의 견고한 초기 고정이 필수적인 요소로, 식립 토크가 35 Ncm 이상이거나,¹¹ periost value가 -8 - +9사이 이어야 한다.¹² 하지만 하악 전치부에도 D4의 골질이 빈번하며, 따라서 항상 높은 초기 고정을 얻기에는 어려움이 있다.¹³ 또한 수술당일 어태치먼트 연결 하는 것 보다 연질이장제로 relief하는 것이 더 나은 임상적 결과를 보고하는 연구도 있으므로,⁶ 임플란트 식립 전 골질에 대한 평가를 시행하고 초기 고정 확보를 위한 노력이 필요하며, 하중방법에 대한 신중한 선택이 필요하다.

의치에 어태치먼트를 연결하는 방법으로는 인상을 채득하여 구외에서 연결하는 간접법과 구강에서 바로 연결하는 직접법으로 분류할 수 있다.¹⁴ 이중 Nissan 등¹⁵은 20년간의 임상연구에서 하악의 임플란트 지지 피개의치의 보철적인 합병증 및

유지의 측면에서 직접법을 시행하도록 권유하고 있지만, 의치의 전반적인 이장이 동반된 경우 간접법도 선택적으로 사용될 수 있으며,¹⁶ 일반적으로 4개가 식립되는 미니-임플란트 피개의치에서 구내 직접법으로 연결하는 것은 술자의 숙련도를 요하므로 이에 대한 고려도 필요하다. 또한 식립된 임플란트의 평행성이 보철물의 유지 관리 및 합병증 발생에 유의한 영향을 미치므로 임플란트 식립시 미니-임플란트의 대칭성 및 평행성 확보에 보다 깊은 주의가 요구되며,¹⁷ 임플란트 피개의치 제작시 어태치먼트가 의치의 유지 역할을 수행하되 지지는 의치의 조직면에서 이루어지므로 보다 정확한 형태의 의치제작이 필수적으로 동반되어야 한다.

현재까지 하악의 미니-임플란트 지지 피개의치에 대한 다수의 임상연구가 있었지만, 5년 이상의 중장기적인 결과를 보고한 사례는 제한적이다. 본 증례 또한 최종 의치 장착 후 6개월 정기검진까지 시행하여 만족할만한 결과를 나타내었지만 추후 지속적인 정기검진으로 유지관리 및 미니 임플란트에 대한 장기적인 평가가 더 필요하리라 사료된다.

결론

두 명의 완전 무치악 환자에서 하악에 각각 미니볼 혹은 로케이터 어태치먼트를 이용한 미니-임플란트 지지 피개의치의 치과보철수복 후 전반적인 환자 만족도가 향상되었다.

ORCID

Jin-Hong Park <http://orcid.org/0000-0002-3220-9912>

Jeong-Yol Lee <http://orcid.org/0000-0001-6287-2793>

Jae-Jun Ryu <http://orcid.org/0000-0001-6903-5955>

Sang-Wan Shin <http://orcid.org/0000-0002-3100-2020>

References

1. Bidra AS, Almas K. Mini implants for definitive prosthodontic treatment: a systematic review. *J Prosthet Dent* 2013;109:156-64.
2. Shatkin TE, Petrotto CA. Mini dental implants: a retrospective analysis of 5640 implants placed over a 12-year period. *Compend Contin Educ Dent* 2012;33:2-9.
3. Jofré J, Conrady Y, Carrasco C. Survival of splinted mini-implants after contamination with stainless steel. *Int J Oral Maxillofac Implants* 2010;25:351-6.
4. Morneburg TR, Pröschel PA. Success rates of microimplants in edentulous patients with residual ridge resorption. *Int J Oral Maxillofac Implants* 2008;23:270-6.
5. Elsyad MA, Gebreel AA, Fouad MM, Elshoukouki AH. The clinical and radiographic outcome of immediately loaded mini implants supporting a mandibular overdenture. A 3-year prospective study. *J Oral Rehabil* 2011;38:827-34.

6. Maryod WH, Ali SM, Shawky AF. Immediate versus early loading of mini-implants supporting mandibular overdentures: a preliminary 3-year clinical outcome report. *Int J Prosthodont* 2014;27:553-60.
7. Allum SR, Tomlinson RA, Joshi R. The impact of loads on standard diameter, small diameter and mini implants: a comparative laboratory study. *Clin Oral Implants Res* 2008;19:553-9.
8. Hasan I, Heinemann F, Aitlahrach M, Bourauel C. Biomechanical finite element analysis of small diameter and short dental implant. *Biomed Tech (Berl)* 2010;55:341-50.
9. Flanagan D, Mascolo A. The mini dental implant in fixed and removable prosthetics: a review. *J Oral Implantol* 2011;37:123-32.
10. Souza RF, Ribeiro AB, Della Vecchia MP, Costa L, Cunha TR, Reis AC, Albuquerque RF Jr. Mini vs. Standard Implants for Mandibular Overdentures: A Randomized Trial. *J Dent Res* 2015;94:1376-84.
11. Mundt T, Schwahn C, Stark T, Biffar R. Clinical response of edentulous people treated with mini dental implants in nine dental practices. *Gerodontology* 2015;32:179-87.
12. Dilek O, Tezulas E, Dincel M. Required minimum primary stability and torque values for immediate loading of mini dental implants: an experimental study in nonviable bovine femoral bone. *Oral Surg Oral Med Oral Pathol Oral Radiol Endod* 2008;105:e20-7.
13. Preoteasa E, Meleşcanu-Imre M, Preoteasa CT, Marin M, Lerner H. Aspects of oral morphology as decision factors in mini-implant supported overdenture. *Rom J Morphol Embryol* 2010;51:309-14.
14. Sadig WM. Special technique for attachment incorporation with an implant overdenture. *J Prosthet Dent* 2003;89:93-6.
15. Nissan J, Oz-Ari B, Gross O, Ghelfan O, Chaushu G. Long-term prosthetic aftercare of direct vs. indirect attachment incorporation techniques to mandibular implant-supported overdenture. *Clin Oral Implants Res* 2011;22:627-30.
16. Bidra AS, Agar JR, Taylor TD, Lee C, Ortegon S. Techniques for incorporation of attachments in implant-retained overdentures with unsplinted abutments. *J Prosthet Dent* 2012;107:288-99.
17. Walton JN, Huizinga SC, Peck CC. Implant angulation: a measurement technique, implant overdenture maintenance, and the influence of surgical experience. *Int J Prosthodont* 2001;14:523-30.

두 종류의 임플란트 시스템을 이용한 하악의 미니-임플란트지지 피개의치 수복 증례

박진홍¹ · 이정열¹ · 류재준² · 신상완^{1*}

¹고려대학교 구로병원 임상치의학 연구소

²고려대학교 안암병원 치과 보철학교실

본 증례는 치조골의 흡수가 심한 두 명의 완전무치악 환자에서 서로 다른 임플란트 시스템을 이용한 하악의 미니-임플란트 지지 피개의치에 대한 증례보고이다. 두 환자는 하악 의치의 유지력 부족으로 인한 의치 사용시 불편감 및 동통을 주소로 호소하였다. 각각의 환자는 4개의 미니 임플란트를 이공사이에 관막의 거상없이 식립하였다. 첫번째 증례는 미니볼 어태치먼트와 일체형으로 된 미니-임플란트(Slimline, Dentium, Seoul, Korea)를 식립하고 구강내 직접법으로 어태치먼트를 연결하여 즉시하중을 시행하였다. 두번째 증례는 분리형으로 로케이터 어태치먼트와 연결되는 미니-임플란트(LODI, Zest Anchors, Escondido, CA, USA)를 이용하였으며, 임플란트 식립 8주 후 간접법으로 어태치먼트를 연결하였다. 최종 의치 장착 후 6개월 정기검진까지 미니볼과 로케이터 어태치먼트를 이용한 하악의 미니-임플란트 지지 피개의치 증례에서 환자의 전반적인 만족도가 개선되었으며 주목할 만한 합병증 없이 만족할 만한 임상적 결과를 얻었다. 단 추후 지속적인 유지관리 및 장기적인 평가가 더 필요하리라 사료된다. (*대한치과보철학회지* 2016;54:267-72)

주요단어: 미니-임플란트; 피개의치; 즉시하중; 어태치먼트

*교신저자: 신상완
08308 서울 구로구 구로동로 148 고려대학교 구로병원 임상치의학연구소
02 2626 1922; e-mail, swshin@korea.ac.kr
원고접수일: 2015년 9월 16일 / 원고최종수정일: 2015년 10월 23일 / 원고채택일:
2015년 10월 26일

© 2016 대한치과보철학회

© 이 글은 크리에이티브 커먼즈 코리아 저작자표시-비영리 3.0 대한민국 라이선스에 따라
이용하실 수 있습니다.

※ 이 연구는 보건복지부의 지원을 받아 연구되었음(2013-2016 Project No. H113C2194).