

야관문(*Lespedeza Caneata*) Ethanol 추출물이 납 투여한 생쥐의 간장과 콩팥에 미치는 영향

정경아¹, 정민주^{2*}

¹동신대학교 작업치료학과, ²조선대학교 생명과학과

Effects of *Lespedeza Caneata* ethanol extract on the Liver, Kidneys of Lead administered Mice

Kyoung-A Chung¹, Min-Ju Cheong^{2*}

¹Dept. of Occupational Therapy Dongshin University

²Dept. of life science Chosun University

요약 본 연구는 야관문 추출물이 납 투여된 생쥐의 간장과 콩팥에 미치는 영향을 알아보기 위하여 시행하였다. 대조군(Nor), 납 단독투여 4주군 (Pb 4W), 납 단독투여 8주군 (Pb 8W), 납-야관문 복합투여 4주군(Pb-LC 4W), 납-야관문 복합투여 8주군 (Pb-LC 8W)으로 나누어 구분하였다. 대조군은 1차 증류수를, 납 단독투여군은 lead acetate를 증류수에 1000ppm으로 용해하여 식수로 공급하였다. 납-야관문 복합투여군은 납을 식수로 공급하면서 야관문을 500 mg/kg 농도로 매일 경구투여 하였다. 혈액의 AST, ALT, BUN 효소활성과 간장, 콩팥의 조직학적 실험을 하여 다음과 같은 결론을 얻었다.

AST, ALT, BUN는 대조군에 비해 실험군 모두 증가하였고, 같은 기간의 납 단독투여군 보다 납-야관문 복합투여군에서 수치가 감소하였다. 조직학적 결과는 간장과 콩팥에서 Pb 4W군은 일부가 변형되었고 Pb 8W군은 대부분에서 괴사와 변형이 일어났고 Pb-LC 4W군과 Pb-LC 8W군은 Pb 4W군과 Pb 8W군 비해 변형이 완화되었다. 같은 기간의 납 단독투여군 보다 납-야관문 복합투여군에서 조직 변화가 완화되었다. 이상의 연구결과로 보아 야관문 추출물이 납 투여한 생쥐의 간장과 콩팥의 손상에 대한 보호 효과가 있다고 사료된다.

Abstract This study determined the effect of *Lespedeza Caneata* extract on the livers and kidneys of lead-administered mice. The experimental groups were divided into a normal group, Pb 4W group, Pb-LC 4W group, Pb 8W group, and Pb-LC 8W group. The normal group was supplied single distilled water, and the pb group was provided distilled water in which lead acetate was dissolved at 1,000 ppm. The Pb-LC group was provided with lead as drinking water, and the *Lespedeza Caneata* was orally medicated at a concentration of 500 mg/kg daily. AST, ALT, and BUN enzyme activities and histological experiments on the livers and kidneys resulted in the following conclusions.

AST, ALT, and BUN activities increased in the experimental group compared to the normal group and decreased more in the Pb-LC group than the pb group during the same period. The histological results reveal that portions of the livers and kidneys were deformed in the Pb 4W group, and most of the Pb 8W group experienced necrosis and deformation. pb-LC4W and Pb-LC 8W groups experienced less deformation than the Pb 4W and Pb 8W groups. During the same period, the Pb-LC group experienced less histological changes than the Pb group. These results suggest that *Lespedeza Caneata* extract may have some protective effect on hepatic tissue and renal tissue damage with lead-administered in mice.

Keywords : ALT, AST, BUN, lead acetate, *Lespedeza Caneata* extract, liver, kidney

*Corresponding Author : Min-Ju Cheong(Chosun Univ.)

Tel: +82-10-8604-0573 email: chisolsong@hanmail.net

Received May 4, 2016

Revised (1st May 31, 2016, 2nd June 1, 2016)

Accepted June 2, 2016

Published June 30, 2016

1. 서론

오늘날 산업 발달로 경제적인 여유와 문화적인 혜택을 누린 반면 그로 인해 배출되어지는 산업 유해물질인 중금속은 공기, 물, 토양 등의 환경오염뿐만 아니라 음료수, 식품에 노출되어 궁극적으로 국민건강을 위협하고 있어 중금속 피해는 심각한 사회문제이다. 중금속은 다른 유기물질과 달리 분해되거나 변화를 받지 않고 체내에 들어오면 쉽게 배설이 되지 않아 생물학적 반감기가 길어 중금속이 체내에 축적되어 인체에 상해를 야기시킬 수 있다[1].

납은 선사시대부터 알려져 있던 금속 중 하나이며 일상생활을 통하여 널리 사용되는 금속으로 자연계에 널리 분포되어 연관이나 전기케이블 보호, 연판으로 황산제조 의 연실, 기타 화학공업의 각종 장치, 축전의 금판, 활자 합금, 총탄, 땀납, 주석합금, 장식, 완구 및 안료로 사용되고 있다[2,3]. 납은 주로 호흡기와 소화기를 통해 체내에 들어오며 들어오는 납은 90%가 배설이 축적되고 그밖에 간, 콩팥 등의 조직에 분포하여 체중감소, 빈혈을 비롯하여 신경계, 소화계, 생식계, 순환계, 내분비계 이상이 나타나며, 특히 임신부의 경우에는 태아에게도 독성이 나타나기 때문에 납중독에 대한 부담은 증가되고 있다[4-6].

이처럼 납이 인체에 미치는 영향에 관한 많은 연구가 되어왔고 체내에 중상을 완화시키기 위해 EDTA와 같은 화학물질을 이용했으나[7], 그 자체의 독성이 강하여 많은 부작용이 나타나서 이에 최근에는 중금속 오염에 대한 흡착연구로 자연계에 존재하는 천연물질을 이용하여 중금속 중독을 완화하고자하는 연구가 이루어지고 있다 [2,8,9].

야관문(*Lespedeza Caneata*)은 콩과 씨리속에 속한 여러해살이 식물로 우리나라와 일본, 중국, 대만, 인도 등지에 분포하며 비수리, 삼엽초로 불리워지고 있다. 예로부터 민간에서는 음위증이나 조루, 유정, 기침, 천식 등의 치료에 효능이 있는 약재로 쓰여 왔으며, 야관문의 생리활성 물질로는 pinitol, flavonoid, phenol성분, tannin 및 β -sitosterol, flavonoid 중에서도 quercetin, kaempferol, vitexin, orientin등을 함유하는 것으로 보고되고 있다[10,11]. 주요 약리 작용으로 간과 콩팥을 보호해주고 폐 기능강화와 혈액순환에 효능이 있으며 항균 [11], 창상[12], 항염[13], 항산화 및 미백[14]에 효과가

있다고 보고되고 있다.

천연물질 중 tannin 성분은 중금속 이온과 착염을 형성하거나 화학흡착에 의해 수중으로부터 중금속류를 포집제거 및 흡착제로 효과가 있다고 알려져 있다[8].

그러나 지금까지 납과 착화성분을 함유한 야관문 간의 생체내 작용에 대해서는 알려져 있지 않다. 따라서 본 연구에서는 납 투여로 인한 간장과 콩팥의 손상에 대한 야관문 ethanol 추출물의 보호효과를 혈액학적, 형태학적으로 관찰하였다.

2. 재료 및 방법

2.1 야관문 추출액 제조

야관문 잎과 줄기는 전남생약농업협동조합(전남 화순)에서 구입하여 이물질은 제거하고 식물체 파쇄기 (우주과학, 한국)를 이용하여 파쇄하였다. 시료는 Kim & Hong[15]의 최적 추출조건 방법을 변용하여 야관문 50 g에 10배량의 60% ethanol을 가하여 83°C의 heating mantle (EAM9203-06, M-top, 한국)상에서 6시간 추출하였다. 추출액을 Wathman NO.2 여과지를 이용하여 여과한 후 감압증류장치 (EYELA N-1000, Tokyo, Japan)로 농축하고, 동결건조기 (FD8508, Ilshin, Dongducheon, Korea)를 이용하여 건조하여 총 5 g의 분말을 얻어 약 10%의 수득율을 얻었다.

2.2 실험동물 및 식이

본 실험에 사용한 실험동물은 7주령 된 수컷 ICR 마우스(30 g)로 다물사이언스로부터 공급받아 사료와 물은 충분히 공급하고 온도 22±2°C, 습도 55±15%, 12시간-12시간(light-dark cycle)의 환경이 조절되는 실험동물 센터에서 1주일 적응시킨 후 실험에 사용하였다. 이 동물실험은 조선대학교 동물실험 윤리위원회의 승인(승인 번호: CIACUC2015-A0002)을 받아 동물 윤리 준칙에 의거하여 실험하였다

중금속 투여 때 사용한 물병, 식이그릇 및 cage 등 모든 기구는 중금속의 오염을 방지하기 위해 0.5% EDTA 용액으로 세척한 다음 탈이온수로 행구어 건조시킨 후 사용하였다.

실험군은 8마리씩 5개 군으로 분류하여 대조군, 납 단독투여 4주군, 납 단독투여 8주군, 납-야관문 복합투여 4

주군, 납-야관문 복합투여 8주군으로 나누어 실험하였다. 대조군은 1차 증류수를 공급하였고, 납 단독투여군은 Han 등 [8]의 방법을 인용하여 lead acetate (Sigma, USA)를 증류수에 1,000 ppm으로 용해하여 식수로 공급하였다. 납-야관문 복합투여군은 납을 식수로 공급하면서 야관문은 Lee 등 [13]의 방법을 변용하여 500 mg/kg 농도로 매일 경구투여 하였다.

2.3 혈액내 효소활성도 측정

실험 종료 후 24시간 절식시킨 다음 ether로 마취한 상태에서 심장 천자법을 이용하여 채혈 한 다음 혈액을 40분간 상온에서 굳힌 후 3000 rpm에서 15분간 원심분리하여 혈청을 분리한 후 혈액자동분석기(Roche cobas c 702)를 이용하여

- (1) AST (Aspartate aminotransferase) 활성 측정은 실험관에 혈청 20 μ L와 AST kit R₁ 250 μ L와 AST kit R₂ 50 μ L를 혼합하여 파장 340nm에서 흡광도를 측정하였다.
- (2) ALT (Alanin aminotransferase) 활성 측정은 실험관에 혈청 20 μ L와 ALT kit R₁ 250 μ L와 ALT kit R₂ 50 μ L를 혼합하여 파장 340 nm에서 흡광도를 측정하였다.
- (3) BUN (Blood urea nitrogen) 활성 측정은 실험관에 혈청 4 μ L와 아산테크 UNII kit R₁ 280 μ L와 아산테크 UNII kit R₂ 70 μ L를 혼합하여 파장 340 nm에서 흡광도를 측정하였다.

2.4 조직학적 관찰

간장, 콩팥 조직을 떼어내어 10% 중성포르말린에 72시간 고정시킨 후 24시간동안 흐르는 물에 수세하고, 저농도(70%)부터 고농도(100%) alcohol 단계를 거쳐 탈수 과정을 거친 후 xylene으로 투명화하고, paraffin으로 포매하였다. 블록을 마이크로톰 (820, american optical, USA)을 이용하여 6 μ m의 두께로 절편을 만들었다. 슬라이드는 xylene으로 paraffin을 제거 후 고농도(100%)부터 저농도(70%) alcohol을 거쳐 함수시킨 후 증류수에 수세하였다. hematoxylin- eosin(H&E)염색을 실시하였다.

2.5 통계처리

실험 결과는 평균값과 표준편차 (mean \pm Stand)로 표시하였고, 대조군과 실험군 간의 차이와 같은 기간별 납

단독투여군과 납-야관문 복합투여군 간의 통계적 분석은 student t-test를 이용하여서 통계적 유의성을 검정하였다. 각 군의 유의성은 p<0.05 수준으로 검정하였다.

3. 결과

3.1 혈액내 AST, ALT 활성도

AST 활성도는 대조군(Nor)은 41.67 \pm 2.31 U/L, 납 단독투여 4주군(Pb 4W)은 54.67 \pm 2.08 U/L, 납-야관문 복합투여 4주군(Pb-LC 4W)은 51.00 \pm 7.65 U/L, 납 단독투여 8주군 (Pb 8W)은 60.00 \pm 6.27 U/L, 납-야관문 복합투여 8주군(Pb-LC 8W)은 51.80 \pm 11.03 U/L로 나타났다 (Table.1, Fig. 1). 모든 실험군은 대조군에 비하여 활성이 높았다. 특히 Pb 4W군, Pb-LC 4W군, Pb 8W군은 유의적으로 높았다. Pb-LC 4W군은 Pb 4W군에 비하여 Pb-LC 8W군은 Pb 8W군에 비하여 활성이 낮았다.

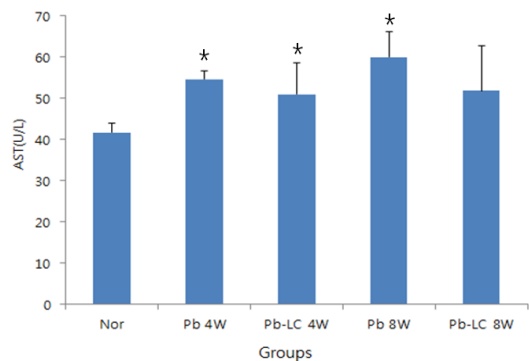


Fig. 1. The actives of AST in mice treated lead acetate and/or *Lespedeza Caneata* extract. Nor: Pb no treatment, Pb 4W: Pb treatment for 4 week, Pb-LC 4W: Pb and *Lespedeza Caneata* extract treatment for 4 week, Pb 8W: Pb treatment for 8 week, Pb-LC 8W: Pb and *Lespedeza Caneata* extract treatment for 8 week. values are mean \pm SD (n=8). Significant differences were compared with normal at *p<0.05

ALT 활성도는 Nor군은 10.67 \pm 0.58 U/L, Pb 4W군은 16.67 \pm 1.53 U/L, Pb-LC 4W군은 13.43 \pm 2.23 U/L, Pb 8W군은 21.75 \pm 1.71 U/L, Pb-LC 8W군은 13.13 \pm 3.80 U/L로 나타났다(Table.1, Fig. 2). 모든 실험군은 대조군에 비하여 활성이 높았다. 특히 Pb 4W군, Pb-LC 4W군, Pb 8W군은 유의적으로 높았다. Pb-LC 4W군은 Pb 4W군에 비하여 낮았으며 Pb-LC 8W군은 Pb 8W군에 비하여 유의적으로 낮았다.

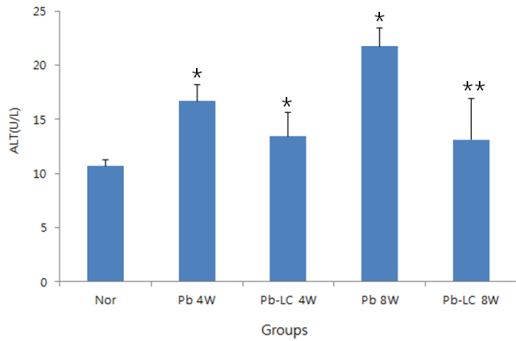


Fig. 2. The actives of ALT in mice treated lead acetate and/or *Lespedeza Caneata* extract. Nor: Pb no treatment, Pb 4W: Pb treatment for 4 week, Pb-LC 4W: Pb and *Lespedeza Caneata* extract treatment for 4 week, Pb 8W: Pb treatment for 8 week, Pb-LC 8W: Pb and *Lespedeza Caneata* extract treatment for 8 week. values are mean±SD (n=8). Significant differences were compared with normal at *p<0.05 Significant differences were compared with Pb 8W at **p<0.05

3.2 혈액내 BUN 활성도

Nor군은 17.50±2.12 mg/dL, Pb 4W군은 21.50±2.08 mg/dL, Pb-LC 4W군은 18.60±2.61 mg/dL, Pb 8W군은 21.80±1.79 mg/dL, Pb-LC 8W군은 19.17±2.86 mg/dL로 나타났다(Table.1, Fig. 3). 모든 실험군은 대조군에 비하여 활성이 증가 하였다. 특히 Pb 4W군과 Pb 8W군은 유의적으로 증가하였다. Pb-LC 4W군은 Pb 4W군에 비하여 Pb-LC 8W군은 Pb 8W군에 비하여 활성이 감소하였다.

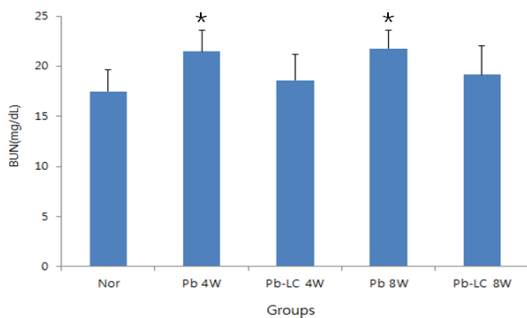


Fig. 3. The actives of BUN in mice treated lead acetate and/or *Lespedeza Caneata* extract. Nor: Pb no treatment, Pb 4W: Pb treatment for 4 week, Pb-LC 4W: Pb and *Lespedeza Caneata* extract treatment for 4 week, Pb 8W: Pb treatment for 8 week, Pb-LC 8W: Pb and *Lespedeza Caneata* extract treatment for 8 week. values are mean±SD (n=8). Significant differences were compared with normal at *p<0.05.

3.3 간장의 조직학적 관찰

Nor군은 중심정맥을 중심으로 방사선 모양으로 동모양혈관이 발달되어있고 간세포들이 관찰되었다(Fig. 4A). Pb 4W군은 소엽은 불분명하게 나누어지고 중심정맥의 내막층이 분리되거나 절단되는 등 불규칙적인 모양을 보였다. 중심정맥 주변의 간세포들은 팽창되고 소엽 주변 세포에서는 일부 핵은 응축되어 괴사가 진행되었다. 동모양혈관에는 혈액으로 채워져 있고 쿠퍼세포가 증가되었다(Fig. 4B).

Pb-LC 4W군은 소엽은 불분명하게 나누어지며 중심정맥은 정상적인 모습이 관찰되었다. 간세포들은 팽창되어있고 쿠퍼세포가 증가되었다. 소엽 주변으로 괴사가 보였다(Fig. 4C).

Pb 8W군은 소엽을 구분할 수 없고 대부분의 중심정맥은 위축되거나 형태를 알아보기 힘들었으며 주변에는 괴사가 진행되어 공변 현상이 나타났다(Fig. 4D).

Pb-LC 8W군은 중심정맥은 정상적인 모습을 유지하고 있으며 동모양혈관의 모습은 불규칙하게 변했고 일부에서는 괴사가 진행되었다(Fig. 4E).

3.4 콩팥의 조직학적 관찰

Nor군은 콩팥소체를 구성하고 있는 토리와 토리주머니가 일정간격으로 구분되어 있고 토리쪽 곱슬세관은 세포 꼭대기 부분의 미세용모들이 솔가장자리를 이루고 있고 먼쪽 세뇨관의 속공간은 가장자리가 깨끗하게 관찰되었다(Fig. 5A).

Pb 4W군에서 대부분 토리주머니의 벽쪽층이 비후되어 토리와 주머니 공간이 구분되지 않았다. 토리의 모양이 변성되고 일부에서는 출혈현상이 나타났다. 토리쪽 곱슬세관의 속공간이 팽대되어 속공간 쪽으로 뺀 솔가장자리가 보이지 않거나 불규칙한 모습을 보였다. 먼쪽 곱슬세관에서는 침윤현상이 관찰되었다(Fig. 5B).

Pb-LC 4W군은 토리의 일부가 위축되었고 토리주머니의 일부 벽이 비후되었지만 주머니 공간은 구분되었다. 토리쪽 곱슬세관은 팽대되었지만 솔가장자리가 비교적 잘 관찰되었다(Fig. 5C).

Pb 8W군은 토리의 대부분이 괴사로 인하여 형태를 알아보기 힘들고 일부 세뇨관의 괴사상태가 관찰되었다. 혈관 주변은 공변 현상이 관찰되었다(Fig. 5D).

Pb-LC 8W군은 콩팥소체의 토리주머니가 일부 팽창되었다. 토리쪽 곱슬세관의 속공간이 팽대 되었지만 솔

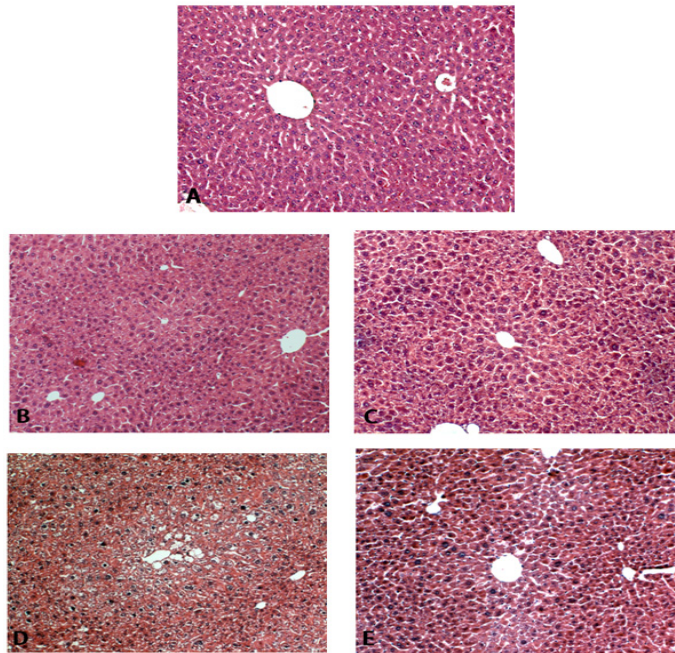


Fig. 4. Histopathological changes of hepatic cell in mice treated lead acetate and/or *Lespedeza Caneata* extract (H&E stain, $\times 100$) A: Pb no treatment, B: Pb treatment for 4 week, C: Pb and *Lespedeza Caneata* extract treatment for 4 week, D: Pb treatment for 8 week, E: Pb and *Lespedeza Caneata* extract treatment for 8 week.

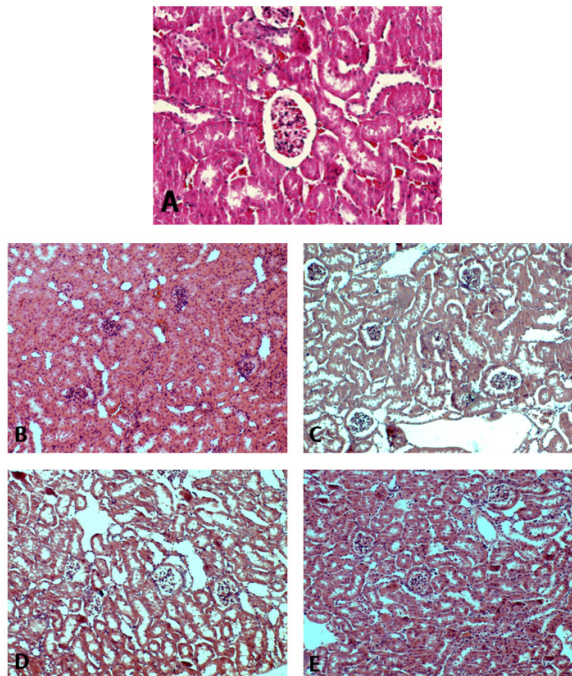


Fig. 5. Histopathological changes of renal cell in mice treated lead acetate and/or *Lespedeza Caneata* extract(H&E stain) A: Pb no treatment($\times 200$), B: Pb treatment for 4 week($\times 100$), C: Pb and *Lespedeza Caneata* extract treatment for 4 week($\times 100$), D: Pb treatment for 8 week($\times 100$), E: Pb and *Lespedeza Caneata* extract treatment for 8 week($\times 100$).

가장자리가 비교적 잘 관찰되었다. 먼쪽 세뇨관의 속공간은 가장자리가 깨끗하게 관찰되었다(Fig. 5E).

4. 고찰

급속한 산업화 속에서 각종 공업의 발전과 그것으로 인해 환경은 인체에 유해한 중금속으로 오염되고, 이러한 중금속 오염은 인류의 건강을 위협하기에 이르렀다.

납, 수은, 비소, 카드뮴 등과 같은 유해 중금속은 인체 유해영향에 대한 많은 연구결과들이 보고되고 있고, 국민건강을 보호하는 국제기관에서의 엄격한 관리가 요구되는 물질들이다[16-18].

식용으로 이용되는 야관문을 이용하여 추출물이 납을 제거하는데 효과가 있는지 생화학적, 조직학적으로 밝히고자 본 연구를 실시하였다.

AST, ALT 효소활성은 정상상태에서는 효소의 활성이 낮지만 화학약품의 중독, 세균의 감염, 종양 혹은 저산소증으로 간세포가 손상을 받게 되면 간조직은 괴사 등 여러 가지 병변이 유발되어 간세포에서 혈액으로 유출되어 활성이 증가된다. 혈청 중 AST, ALT은 간기능 검사를 위해 임상실험에서 널리 이용되고 있다[19].

본 연구에서 대조군에 비하여 납 투여한 실험군에서 모두 AST, ALT수치가 높게 나타났으며 Pb 4W군, Pb-LC 4W군, Pb 8W군에서는 유의한 증가를 보였는데 이는 간손상 때문이라 판단된다.

Han 등 [8]은 납 중독된 마우스 간의 AST, ALT 수치가 정상 범위에서 벗어나 증가하였으나 납-산수유 투여군에서는 정상군에 가깝게 감소하였다. 본 연구에서 납 단독투여군에 비하여 납-야관문 복합투여군에서 감소하여 유사한 결과를 나타냈다. Lee와 Lee [18]의 납에 노출된 랫트 혈청에서 납 단독투여군, 납-포공영 추출물 투여군 모두 AST, ALT 수치가 정상군에 비해 높게 나타났으나 포공영 추출물 투여군에서는 납 단독투여군 보다 감소하였고, Sheo와 Seo [9]의 마늘즙을 투여한 실험에서는 마늘 투여군(1%, 2%, 3%)에서는 납 단독투여군 보다는 감소하였으나, 3% 마늘즙 투여군에서는 2% 마늘투여군 보다 증가하였는데 이는 다량의 마늘투여가 오히려 간기능에 부담을 주는 것 같다. 또한 납 중독된 흰쥐에 같은 기간 추출물을 투여한 실험에서는 납 단독투여군과 납-갈근 추출물투여군 모두 정상군에 비하여 증가하였고

납 단독투여군에 비하여 납-갈근투여군에서는 감소하였다. 그리고 갈근 추출물의 농도가 올라갈수록 더욱 효과가 있는 것으로 나타났다[20]. 본 연구에서도 납 단독투여군과 납-야관문 복합투여군에서 AST, ALT수치가 대조군 보다는 증가하였으나 납 단독투여군에 비하여 납-야관문 복합투여군에서 감소하는 수치를 보여 Seo [9], Lee와 Lee [18] 그리고 Han [20]의 결과와 일치하였다. 또한 Chung과 Roh [2]의 실험에서 같은 기간의 납 단독투여군과 납-녹차 투여군에서 비교하면 납 단독투여군 보다 납-녹차 투여군에서 AST, ALT수치가 감소하였는데 본 연구에서도 같은 기간의 Pb 4W군과 Pb-LC 4W군을, Pb 8W군과 Pb-LC 8W군을 비교하면 AST, ALT수치가 감소하여 일치하였다. Pb-LC 4W군과 Pb-LC 8W군에서 유사하게 나타나 차이가 있었다. Pb 8W군과 Pb-LC 8W군 사이에서는 ALT 활성도 수치에서 유의한 감소를 나타냈다. 이는 야관문 투여로 인하여 납 투여로 인한 간 손상이 완화된 것으로 사료된다.

BUN은 조직단백질 붕괴, 고단백질 섭취, 장출혈, 갑상선 기능항진, 쿠싱증후군, 용혈, 신장 배설 기능 장애, 약물에 의한 신장장애, 울혈성 심장장애 저혈압 쇼크, 간경화 복수증, 신혈관 혈전증, 세뇨관 질환때 증가하는 특징을 가지고 있다[19].

본 연구에서는 대조군에 비하여 모든 실험군의 BUN 수치가 증가하였으며 Pb 4W군과 Pb 8W군은 유의한 증가를 보였다. Ahn 등 [21]의 실험에서 정상군에 비해 납 투여군 모두 증가하여 콩팥의 손상을 확인할 수 있었으며 인삼 추출물투여군에서 BUN 수치가 감소하여 본 연구와 일치하였으며, Sheo와 Seo [9]의 실험에서 납투여군들은 정상군에 비하여 유의적인 높은 값을 보여 납 중독 영향으로 보였고 납 단독투여군에 비해 납-마늘투여군의 효소활성도가 낮아 납 중독이 완화되는 것으로 보여 본 실험과 일치하였다.

Chung과 Roh [22]의 실험에서 같은 기간의 납 단독투여군과 납-녹차투여군에서 비교하면 납 단독투여군 보다 납-녹차투여군에서 BUN수치가 감소하였는데 본 연구에서도 같은 기간의 Pb 4W군과 Pb-LC 4W군을, Pb 8W군과 Pb-LC 8W군 비교하면 BUN수치가 감소하여 일치하였고, Pb-LC 4W군과 Pb-LC 8W군에서 유사하게 나타나 차이가 있었다. 이는 야관문 투여로 인하여 납으로 인한 콩팥손상이 완화된 것으로 사료된다.

납 중독된 흰쥐에서 간의 조직학적 관찰에서 Kim과

Lee [23]는 납 중독된 흰쥐에서 간세포의 중심정맥 주위 성 괴사, 호중성 및 대식 세포 침윤현상을 관찰하였고, Cho 등 [24]의 실험에서 정상군의 간 조직은 중심정맥을 중심으로 간세포배열이 잘되어 있고, 납 단독투여군의 경우 손상된 간세포들의 불규칙한 배열구조로 소엽구조가 손상되어 본 연구의 Pb 4W군과 일치하였다. 죽력 투여량에 따른 쥐의 간장의 변화를 본 Kim [25]의 실험에서는 고농도에서 간 조직 대부분의 간세포 팽창과 중심정맥의 내피가 분리되거나 절단된 모습을 보이고 중심정맥이 위축되어 전형적인 간 손상의 모습을 보여 본 연구의 Pb 8W군과 일치하여 간 손상의 전형적인 모습을 볼 수 있었다.

또한 Cho 등 [24]은 녹차, 감잎, 홍화 및 두충의 열수 추출물 투여군에서 간실질세포들은 중심정맥을 중심으로 방사상으로 배열되어 있고, 소엽구조도 정상군과 유사하게 잘 보존되었고, 감잎 열수추출물군은 중심정맥 주변의 간실질세포의 괴사가 국소적으로 관찰되었으나 주변 세포질의 소실은 납 단독투여군에 비해 감소되었다. 전체적인 간 조직의 손상 정도는 납 단독투여군에 비하여 손상 정도는 경미하여 본연구과 일치하였다. Chung과 Roh [2]의 납-녹차 실험에서도 납 단독투여군에 비하여 납-녹차 투여군에서 간 손상이 완화되어 본 연구과 일치하였다. 같은 기간의 납 단독투여군과 납-녹차 투여군을 비교하여 보면 납-녹차 투여군에서 간 손상이 완화되었다고 보고하였고 본 연구에서도 같은 기간의 Pb 4W군과 Pb-LC 4W군을, Pb 8W군과 Pb-LC 8W군을 비교하면 같은 기간의 야관문 투여군에서 간 손상이 완화되어 야관문이 납 투여로 인한 간 손상에 효과가 있다고 사료된다.

Cho 등 [24]의 실험에서 납 단독군의 토리는 정상군과 유사하게 관찰되었으나 세뇨관은 상피세포의 변성과 탈락으로 내강이 심하게 확장되어 있고 불규칙하게 나타났는데 본 연구의 Pb 4W군에서는 토리의 부분에서 약간 변성이 나타나 차이가 났는데 이는 납 투여량 차이로 인한 것으로 사료되며 세뇨관의 변성과 탈락은 일치하였다. 녹차 열수추출물투여군과 감잎 열수추출물군 그리고 홍화 열수추출물군에서 납 단독투여군에 비하여 토리는 정상구조를 하고 있었으며 세뇨관은 일부에서만 변성이 관찰되어 본 연구의 Pb-LC 4W군과 Pb-LC 8W군이 Pb 4W군, Pb 8W군에 비하여 세뇨관의 손상이 완화되어 일치하였다.

Lee 등 [26]의 납 중독된 흰쥐에서 세뇨관 상피세포의 광범위한 변성과 괴사 그리고 세포간질의 염증세포와 침윤증상이 나타났고 납-마늘투여군에서는 납 단독투여군보다 염증세포의 침윤 증상이 경미하다고 보고하였는데 본 연구 Pb 8W군에서 많은 변성과 괴사가 관찰되었으나 같은 기간의 Pb-LC 8W군에서는 그 증상이 경미하게 관찰되어 일치하였다. AST, ALT, BUN, 간과 콩팥의 조직학적 결과 중에 Pb-LC 4W군과 Pb-LC 8W군이 유사하게 나왔다.

이러한 결과를 종합해 보면 야관문에 들어 있는 폴리페놀 화합물인 탄닌 성분이 강한 항산화작용을 가질 뿐만 아니라 금속 이온과 착염을 형성하여 납 배설을 촉진하여 간장과 콩팥의 손상을 완화시키는 것으로 사료되며 중금속의 축적현상 완화에 관한 임상에서의 유용성이 기대된다고 본다.

References

- [1] S. P. Kim, J. K. Yoon, K. K. Park, "Administration of Lead Acetate on the Acitivity of Free Radical Metabolizing Enzyme and Ultrastructural Changes in Rat Kidney", Kor J Toxicol, 11(1), pp. 57-62, 1995.
- [2] K. A. Chung, Y. B. Roh, "Histological Study on the Effects of the Green-Tea in Rat Liver Toxicated by Lead", Kor j electron microscopy, 30(2), pp 165-172, 2000.
- [3] D. M. Settle, C. C. Patterson, "Lead in albacore guide to lead pollution in americans", Science 14, pp. 1167-1176, 1980. DOI: <http://dx.doi.org/10.1126/science.6986654>
- [4] B. Barltrop, A. J. Barrett, J. T. Dingle, "Clinic and experimental subcellular distribution of lead in the rat", J Lab clin Med, 77, pp. 705-712, 1971.
- [5] E. Bonucci, G. Silverstrini, "Ultrastructural studies in experimental lead intoxication", Contr Nephrol, 64, pp. 261-267, 1988. DOI: <http://dx.doi.org/10.1159/000415731>
- [6] J. S. Chisolm, "Recommendation for the prevention of lead poisoning in children", Nutr Rev, 34, pp. 321-327, 1976.
- [7] H. A. Hilmy, N. E. Domaity, A. Y. Daabees, "Effect of EDTA on acute mercury poisoning of toad", Comp Biochem Physiol, 85, pp. 253-254, 1986.
- [8] S. H. Han, M. K. Shin, S. B. Lee, "Effects of Extracts of Shanshuyu on Removal of lead in rat", Kor j Food Culture, 18(6), pp. 544-550, 2003.
- [9] H. J. Sheo, Y. S. Seo, "A study on the antidotal effects of dietary Garlic juice on the lead poisoning Rats", Kor J Soc Food Sci. Nutr, 34(3), pp. 342-350, 2005. DOI: <http://dx.doi.org/10.3746/jkfn.2005.34.3.342>

[10] S. Matsuura, M. Inuma, E. Ito, H. Takami, K. Kagei, "Studies on the constituents of the useful plants. VIII. The constituents of *Lespedeza cuneata* G. Don", Yakugaku Zasshi 98, pp. 1542-1544, 1978.

[11] H. J. Lee, G. N. Lim, M. A. Park, S. N. Park, "Antibacterial and antioxidative activity of *Lespedeza cuneata* G. Don", Kor J Microbiol Biotechnol, 39, pp. 63-69, 2011.

[12] H. K. Jung, K. S. Kim, Y. S. Jeong, "Wound Healing Effects of *Lespedeza cuneata* Extract", Kor J Soc Food Sci Nutr, 43(3), pp. 374-380, 2014.
DOI: <http://dx.doi.org/10.3746/jkfn.2014.43.3.374>

[13] H. I. Lee, J. Y. Jung, M. B. Hwang, S. K. Ku, Y. W. Kim, S. Y. Jee, "Anti-inflammatory effects of *Lespedeza cuneata* in vivo and in vitro", Kor J Herbology, 28(4), pp. 83-92, 2013.
DOI: <http://dx.doi.org/10.6116/kjh.2013.28.4.83>

[14] E. J. Cho, H. M. Ju, C. H. Jeong, S. H. Eom, H. J. Heo, D. O. Kim, "Effect of Phenolic Extract of Dry Leaves of *Lespedeza cuneata* G. Don on Antioxidant Capacity and Tyrosinase Inhibition", Kor J Hort Sci Technol, 29(4), pp. 358-365, 2011.

[15] D. I. Kim, J. H. Hong, "Optimization of Ethanol Extraction Conditions for Functional Components from *Lespedeza cuneata* Using Response Surface Methodology", Kor J Food Cookery Sci, 28(3), pp. 275-283, 2012.
DOI: <http://dx.doi.org/10.9724/kfcs.2012.28.3.275>

[16] S. A. Counter, L. H. Buchanan, "Mercury exposure in children: a review", Toxicol Appl Pharmacol, 198(2), pp. 209-30, 2004.
DOI: <http://dx.doi.org/10.1016/j.taap.2003.11.032>

[17] J. G. Dorea, "Mercury and lead during breast-feeding", Br J Nutr, 92(1), pp. 21-40, 2004.
DOI: <http://dx.doi.org/10.1079/BJN20041163>

[18] K. H. Lee, K. H. Lee, "Effect of *Taraxacum Mongolicum* Extract on Serum Heavy Metal Levels and Blood Parameters of Albino Rats Exposed to Lead and Mercury", Kor J Environ Agric, 31(3), pp. 264-270, 2012.
DOI: <http://dx.doi.org/10.5338/KJEA.2012.31.3.264>

[19] Joo SY. *Preventive medicine*. p.288-294, Gaechuk moonhwas, Seoul, 1995.

[20] S. H. Han, "Effects of Extracts of *Pueraria radix* on Enzymes Activities of Serum and Lead Level of the Tissues of the Pb-administered Rats", Kor j food sci technol, 32(4), pp. 914-919, 2000.

[21] Y. K. Ahn, J. G. Chung, J. Y. Kim, J. H. Kim, K. S. Kim, "The Effects of Ginseng Ethanol Extracts on the toxicity of lead acetate in mice" Kor J Environ Toxicol, 2, pp. 25-32, 1987.

[22] K. A. Chung, Y. B. Roh, "Histological and Biochemical Study on the Effects of the Green-Tea in Rat Kidney Toxicated by Lead", Kor j electron microscopy, 30(3), pp. 273-283, 2000.

[23] S. K. Kim, M. H. Lee, "Effect of consecutive lead - administration on testis weights, number and motility of sperm organ weights and histological changes in rats", Kor j animal Reprod, 25(2), pp. 147-153, 2001.

[24] S. Y. Cho, M. J. Kim, M. K. Lee, E. M. Park, J. Y. Jang, J. M. Choi, D. J. Kim, "Effect of Korean Traditional Tea Materials on Minerals Content and Histological Changes in Pb-Administered Rats", Kor J Soc Food Sci Nutr, 33(2), pp. 311-317, 2004.
DOI: <http://dx.doi.org/10.3746/jkfn.2004.33.2.311>

[25] J. S. Kim, "Changes of the antioxidant enzymes and histopathological changes of liver and kidney according to administered dosage of *Bambusae caulis* in liquamen in mice", Kor j electron microscopy, 32(4), pp. 399-410, 2002.

[26] Y. H. Lee, M. H. Park, H. W. Choi, B. K. Chun, B. Hur, H. J. Tak, I. C. Hwang, "Curative and Protective Effects of Garlic on Lead Poisoning", Kor J Life Scie, 11(6), pp. 543-553, 2001.

정 경 아(Kyoung-A Chung)

[정회원]



- 1991년 2월 : 조선대학교 사범대학 생물교육학과 (이학사)
- 1993년 8월 : 조선대학교 대학원 생물학과 (이학석사)
- 1998년 8월 : 조선대학교 대학원 생물학과 (이학박사)
- 2014년 3월 ~ 현재 : 동신대학교 작업치료학과교수

<관심분야>

해부학, 생리학

정 민 주(Min-Ju Cheong)

[정회원]



- 1995년 2월 : 호남대학교 생물학과 (이학사)
- 1998년 8월 : 조선대학교 대학원 생물학과 (이학석사)
- 2004년 2월 : 조선대학교 대학원 생물학과 (이학박사)
- 2001년 3월 ~ 현재 : 조선대학교 생명과학과 시간강사

<관심분야>

해부학, 생리학