대한한방내과학회지 제37권 2호(2016년 5월)
J. Int. Korean Med. 2016;37(2)389-396

방아쇠 수지 환자의 신바로 약침 치험례

이민수, 강경래, 최아련, 정유진, 강아현, 한동근, 송우섭, 이형철
강남자생한방병원 한방내과

Case Report of a Trigger Finger Patient Treated with Shinbaro Pharmacopuncture

Min-su Lee, Kyung-rae Kang, A-ryun Choi, You-jin Jung
Ah-hyun Kang, Dong-geun Han, Woo-sub Song, Hyung-chul Lee
Dept. of Internal Medicine, Gang-nam Ja-Seng Korean Medicine Hospital

ABSTRACT

Objective: This study investigates the clinical application of Shinbaro pharmacopuncture for trigger finger.

Method: Because the effect of Shinbaro pharmacopuncture has been proven in various musculoskeletal cases, we treated a patient diagnosed with trigger finger using Shinbaro pharmacopunture. A 0-10 numerical rating scale (NRS) for pain and Quinnell's classification for trigger finger were assessed before and after three Shinbaro pharmacopuncture treatments.

Results: After treatments, the patient's pain was controlled (without any side effects), and the NRS score decreased from 8 to 1. The Quinnell's classification of trigger finger score also improved (from 3 to 1).

Conclusion: This case has shown that Shinbaro pharmacopuncture treatment could be effective for treating the clinical symptoms of trigger finger.

Key words: trigger finger, Shinbaro, Quinnell

Ⅰ. 서 론

방아쇠 수지(trigger finger)는 수지 굴건에 결절 혹은 방추상의 종창이 생기거나, 중수골 경부의 전방에 있는 A1 활차(A1 pulley)가 비후 되어 수지 굴건이 A1 활차(A1 pulley)를 힘겹게 통과하여 생기는 현상으로 수부 통증과 운동 장애를 일으키는 매우 흔한 질환이다. 손가락을 구부릴 때 심한 마찰이 느껴지다가 어느 순간 용이하게 통과되므로 방아쇠를 당기는 듯한 통증 혹은 걸리는 듯한 느낌을 호소하고, 심할 경우 굴곡 구축을 보일 수도 있다[1].

원인에 따라 일차성 방아쇠 수지와 이차성 방아쇠 수지로 구분할 수 있으며 일차성 방아쇠 수지가 많고 주로 이는 건강한 중년 여성에서 발생하며 남자보다 2~6배 더 많다. 가장 흔히 발생하는 수지는 무지이며 다음이 제 4수지, 제 3수지, 제 5수지 그리고 인지 등의 순이다[2]. 이차성 방아쇠 수지는 류마토이드 관절염, 당뇨병 등에서 동반되며 여러 수지에 동시에 발생하여 치료 시 그 예후가 더 좋지 않다. 간혹 건막이나 건 자체의 종양, 중수지 관절의 유리체, 종자골의 이상, 중수골 골두의 이상 등으로도 발생할 수 있지만 매우 희귀하다[3].

· 투고일: 2016.03.31, 심사일: 2016.05.31, 게재확정일: 2016.05.24
· 교신저자: 이민수 서울시 강남구 신사동 635번지
강남자생한방병원
TEL: 02-1577-0007 FAX: 02-514-9988
E-mail: my-mslee@daum.net

특히 당뇨병은 방아쇠 수지의 위험요인이며 당뇨병 환자에서 방아쇠 수지의 유병률이 일반인에 비해 현저히 높다고 알려져있다[4]. 또한 급성기와 만성기로 나눌 수 있는데 급성기는 건과 활차에 염증 변화가 있지만 만성기인 경우 염증 변화가 관찰되지 않고 건과 활차에 섬유 연골성 증식의 퇴행성 변화가 나타난다[5,6].

방아쇠 수지의 치료는 보존적 요법과 수술적 요법을 고려할 수 있으며 주사요법 등 보존적 치료로 효과가 만족스럽지 않거나 재발한 경우 수술적 요법을 고려한다[1]. 보존적 요법은 병변 부위의 스테로이드 국소 주입법과 부목 고정 등이 있다. 스테로이드 국소 주입 요법은 여러 연구에서 좋은 결과를 보여주며 그 성공률은 92에서 72%까지 다양하다[7]. 일차성 방아쇠 수지, 여자, 한 수지만 침범한 경우, 증상이 단기간인 경우, 확실한 결절이 있는 경우 등에서 스테로이드 국소 요법을 시행하였을 때 예후가 좋은 것으로 알려져 있다[8].

신바로 약침(Shinbaro pharmacopuncture)은 活血祛風止痛, 化濕消腫, 祛風止痛의 효능이 있는 자생한방병원 고유처방인 청파전[9]의 약재를 가감한 뒤 증류법을 통해 제작한 약침이다. 청파전은 오가피(*Acanthopanacis Cortex*, Acanthopanax sessiliflorum SEEMAN)·우슬(*Achyranthis Radix*, Achyranthes bidentata BLUME)·방풍(*Saposhnikoviae Radix*, Saposhnikovia divaricata SCHISKIN)·구척(*Cibotii Rhizoma*, Cibotium barometz J. SMITH)·흑두(*Glycine Semen Nigra*, Glycine max MERRILL)·두충(*Eucommiae Cortex*, Eucommia ulmoides OLIMER)으로 구성된 생약복합제로서 항염증 효과[10]와 신경재생효과[11] 뿐 아니라 퇴행성 질환인 골관절염에서 연골보호 효과[12]를 동물실험으로 증명한 연구도 보고된 바 있다. 또한 신바로 약침은 요추간판탈출증에서 봉약침과 치료효과 비교연구에서 부작용 없이 봉약침만큼 효과적이다는 결과가 있었다[13].

방아쇠 수지의 양방적 치료 효과에 대한 수많은 연구에 비하여 한방 치료에 대한 연구는 미비하다. 또한 한방 치료에서도 신바로 약침의 척추질환 관련 연구[14,15]는 다양하지만 방아쇠수지 관련 연구는 거의 없는 실정이다. 한의학의 방아쇠 수지에 대한 연구 보고는 Kim et al[16], Lee et al[17], Ha et al[18]에서 각각 자하거 약침, 가열식 화침, 결절형 방아쇠 수지에서 봉약침을 사용하여 유효한 결과를 보고하였다. 본 연구에서는 방아쇠수지의 만성기 미만형의 퇴행성 변화에 신바로 약침을 사용하여 적은 횟수의 시술로 부작용 없이 통증 조절과 퇴행성 변화에 초점을 두고 치료한 결과 유의한 효과를 얻었기에 이를 보고하고자 한다.

Ⅱ. 평가방법

1. Numerical rating scale(NRS, 숫자평가 척도)

다양한 통증에 대한 평가방법 중 임상적으로 가장 보편적으로 사용되고 있는 것이 NRS이다. NRS는 0에서 10 혹은 100까지 숫자로 통증 정도를 표현하는 방법으로서[19], 본 연구에서는 외래 진료 내원 시 매번 0에서 10까지 숫자로 통증 정도를 평가하였다.

2. Quinnell's classification of triggering[20](Table 1)

방아쇠 현상의 정도는 Quinnell의 방법으로 분류하였으며 임상적으로 가장 보편적으로 상용되고 있다. Grade 0은 가벼운 염발음이 발생하고 방아쇠 수지는 아닌 상태이고 Grade 1은 움직임이 고르지 않고 탄발현상 없는 상태이고 Grade 2는 수부기능 장애가 될 정도의 탄발증세가 있고 능동적으로 굴건의 걸림 현상이 교정되는 정도의 상태이고 Grade 3은 다른 손을 이용하여 수동적으로 굴건의 걸림 현상을 교정할 수 있는 정도의 상태이고 Grade 4는 굴곡 또는 신전 상태에서 고정되어 교정되지 않는 정도의 상태이다. 외래 진료 내원 시 매번 평가하였다.

Table 1. Quinnell's Classification of Triggering

Grade	Description
0 none	Even movement during flexion/extension
1 mild	Uneven movement during flexion/extension
2 moderate	Actively correctable; interferes with normal hand function
3 severe	Passively correctable
4 locked	Fixed in flexion

Ⅲ. 증 례

1. 환 자 : 김○○(F/54)
2. 주소증
 1) 우측 엄지의 손허리손가락관절(metacarpophalangealjoint, 이하 MP joint) 부위의 통증 및 고정된 잠김 상태
 2) 해당부위 굴곡 후 신전 시 우측 합곡, 어제혈 부위, 손목 요측연 부위부터 주관절 부위까지 방사되는 통증
3. 발병일 : 2016년 02월 05일경 일상생활 중 發
4. 과거력
 1) 1991년 B형간염보균자
 2) 2013년 당뇨, 고지혈증, 자궁적출술
5. 가족력 : -
6. 현병력

상기환자 환경미화원 직업으로 평소 양측 손가락과 손목을 과사용하였으며 오래전부터 해당부위에 미약한 통증을 가지고 있었다. 평소 별다른 치료를 받지 않고 지내던 중 2016년 02월 05일경 우측 엄지에 탄발증상 발생하여 2016년 02월 05일 모 정형외과 내원하여 방아쇠수지 진단 하에 증상이 더 심해지면 수술 처치가 필요하나 일단 경과관찰이 필요하다는 소견과 함께 단순 물리치료, 양약 진통제를 처방받았으나 호전되지 않았다. 그 이후 별다른 치료 없이 지냈으며 증상 지속되어 일상생활이 어려운 상태에서 내원하였다.

7. 침구치료
 1) 신바로 약침 치료

신바로 약침은 자생한방병원의 고유 처방인 청파전 구성 약물을 가감하여 증류추출법을 이용하여 자생한방병원 탕전원에서 제조한 약침액이다. 일회용 주사기(주사침 0.5 mL, 31 gauge ×8 mm, 신창차메디컬, Korea)를 이용하였다. 우측 엄지 손허리손가락관절(MP joint) 수장선의 10 mm 근위부 위치에서 굴곡, 신전 운동을 하며 A1 활차(A1 pulley)의 위치를 파악한 후 비스듬하게 전방경계 부위를 향해 3 mm 깊이로 신바로 약침 0.2 cc 자입, 우측 엄지 손허리손가락관절(MP joint), 몸쪽손가락뼈사이관절(IP joint) 압통점에도 각 0.2 cc씩 자입, 총 3회 시술하였다(Fig. 1).

Fig. 1. Shinbaro pharmacopuncture treatment.

 2) 일반침 치료

일반침은 0.30×30 mm 일회용 stainless 호침(동방침구사, 한국)을 사용하였으며 자침의 깊이는 차이는 있으나 보통 10~30 mm로 시행하였고 우측 엄지 손허리손가락관절(MP joint), 몸쪽손가락뼈사이관절(IP joint), A1 활차(A1 pulley)부위, 합곡, 태연, 어제, 곡지 등의 우측 하완 방사통 부위의 穴을 중심으로 자침, 10분간 유침, 연구기간 동안 총 3회 시술하였다. 유침 시간 동안 보조적 온경락요법으로 적외선 치료기를 혈위에 조사하였다.

8. 테이핑치료

테이핑요법은 너비 5 cm의 Kinesiology Tape(나사라상사, 한국)을 사용하여 시술하였으며, 우측 엄지 손바닥쪽에서 굴곡건 부위에 Y자 형태로 손목 부위까지 포함하여 당기며 부착 시에는 반으로 잘라서 사용하였다. 우측 엄지 손허리손가락관절(MP joint), 몸쪽손가락뼈사이관절(IP joint)의 고정을 위해 손등쪽 같은 부위에 마찬가지로 Y자형 테이프를 이용하여 손목 부위까지 부착 후 우측 엄지 손허리손가락관절(MP joint), 몸쪽손가락뼈사이관절(IP joint), 손목 일부에 보강테이프로 감싸 보강해준다(Fig. 2, 3).

Fig. 2. Kinesiology tape treatment (outside).

Fig. 3. Kinesiology tape treatment (inside).

9. 치료경과

1) 2016년 03월 05일초기 내원 시 우측 엄지 손허리손가락관절(MP joint)의 안정 시 통증 및 압통이 심한 상태였으며 약간의 부종을 동반하였다. 60도 정도 굴곡 시 잠김상태 발생하면서 신전 운동에 제한이 생겼다. 능동 신전 시 우측 엄지 손허리손가락관절(MP joint), IP joint, 우측 합곡, 어제혈, 손목 요측연을 지나 곡지혈 부위까지 통증이 방사되었다. 굴곡 시에는 우측 엄지 손허리손가락관절(MP joint) 부위에만 통증이 있었다. 야간에 통증 심화되었고 기상 시 뻑뻑한 느낌이 동반되었다. NRS 8. 탄발 grade 3. 우측 엄지 손허리손가락관절(MP joint)의 압통처, A1 활차(A1 pulley)부위 및 방사통 발생부위의 경혈점(합곡, 어제, 태연, 곡지)에 각 신바로 약침 0.2 cc씩 주입하였다. 치료 직후 해당 관절의 통증 NRS가 절반인 4로 줄어들었다. 치료가 완료된 후 해당 수지와 손목에 테이핑을 시행하였다.

2) 2016년 03월 12일

해당부위 압통 및 해당 관절 굴곡 후 능동 신전 시 걸리는 느낌 및 우측 하완에 방사되는 동통, 수동 신전 시 동통이 치료 전 보다 강도가 줄어들었다. NRS 6. 탄발 grade 2. 우측 엄지 손허리손가락관절(MP joint)의 부종은 소실되었다. 치료는 1차 치료와 마찬가지로 진행하였다.

3) 2016년 03월 19일

해당부위 압통은 거의 소실되었으며 신전 시 통증 방사부위가 주관절에서 완관절까지로 제한되었다. 60도 굴곡 상태에서 잠김현상이 호전되었지만 미약하게 남아있었다. 수동신전 시에는 동통 거의 없는 상태로 줄어들었으며 능동신전 시 동통 NRS 4로 호전되었다. 탄발 grade 2. 신바로 약침은 우측 엄지 손허리손가락관절(MP joint)의 압통처 및 A1 활차(A1 pulley)부위에만 각 0.2 cc 씩 주입하였다.

4) 2016년 03월 26일

잠김현상이 호전되어 탄발 grade 1으로 감소하였으며 수동 신전 시 동통 소실, 능동 신전 시 걸리는 느낌만 미약하게 남아있는 상태로 호전되었다. 굴곡 후 신전 시 상지 방사통은 거의 소실되었다. NRS 1(Table 2, Fig. 4).

Table 2. Progress of Treatment

	03/05	03/12	03/19	03/26
NRS	8	6	4	1
Triggering grade	3	2	2	1
Tenderness	+++	+	+	-
Swelling	++	-	-	-

+++ : 매우 심함, ++ : 심함, + : 약함, - : 없음
NRS : numerical rating scale

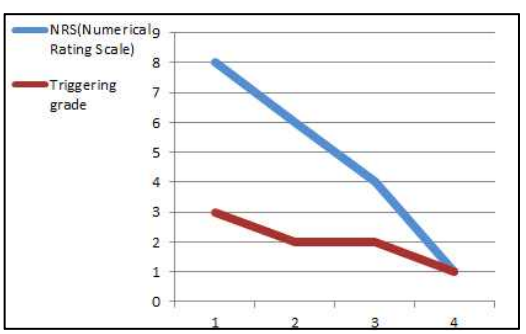

Fig. 4. Progress of treatment.

Ⅳ. 고 찰

활차는 손가락을 구부릴 때 수지굴건이 활시위가 되는 것을 막고 손허리손가락관절(MP joint), 몸쪽손가락뼈사이관절(IP joint), 먼쪽손가락뼈사 이관절(DIP joint) 부위에 건을 유지시킨다. 방아쇠 수지는 수지굴건에 결절(nodule)이나 방추상 종창(fusiform swelling)이 생기는 결정형(nodular type)과 중수골 경부 전방에 있는 A1 활차(A1 pulley)가 비후되거나 퇴행화되어 A1 활차(A1 pulley) 아래로 건이 힘겹게 통과하는 미만형(diffuse type)으로 구분된다. 결정형에서는 이환된 수지의 손허리뼈(metacarpal bone) 머리의 전방에서 활차의 비후나 건의 증식에 의한 종물이 만져지지만 미만형에서는 만져지지 않는다. 또한 방아쇠 수지의 급성기에는 A1 활차(A1 pulley)에 염증성 변화가 있지만, 만성기에는 염증 변화가 관찰되지 않으며 A1 활차(A1 pulley)와 건에 섬유 연골성 증식의 퇴행성 변화가 나타난다. 이러한 병적인 비후는 건과 활차의 형태 불일치를 초래하여 손가락 굴곡상태에서 손허리손가락관절(MP joint)의 손 허리뼈머리(metacarpal head)부위 근처에서 기계적 잠금 현상을 보인다. 잠겨 있던 건이 손가락 신전 시 방출되면 서 손허리손가락관절(MP joint) 부위에서 통증성 튕김 소리(snaping sound)를 유발한다[6].

방아쇠 수지는 정확한 원인이 밝혀지지는 않았으나 대부분 특발성으로 나타나며, 일부에서는 당뇨병, 류마티스성 관절염, 유전분증 등 결체조직에 변화를 주는 질환, 종양, 반복되는 외상, 굴곡건의 부분 파열 시 속발성으로 발생할 수 있다. 직업과의 관련성 연구에서 논란이 많지만 손잡이 자루가 달린 기구나 운전대 등을 장시간 손에 쥐는 직업이나, 골프 등의 운동에 의한 반복적인 손바닥의 마찰은 중요한 고려 요인이다[16].

방아쇠 수지의 치료는 신전 부목, 항염증제 및 스테로이드 주입 등 의 보존적 치료와 A1 활차(A1 pulley) 절개를 통한 수술적 치료로 나누어진다. 스테로이드 주입술을 이용한 치료 예후에 대한 연구 결과를 보면 일회 주사 시 평균 49%의 치료효과를, 2회 이상의 주사 시 74 %의 치료효과를 보여 주사 횟수를 증가할수록 치료결과를 높일 수 있다고 하였으나[21], Benson et al[22]은 1회 주사 후 증상이 소실되지 않으면 수술적 치료를 할 것을 권하였다. 제시된 스테로이드 주입술의 한계는 불안정한 치료로 높은 재발율과 증상 기간이 4~6개월 이상인 경우, 탄발 정도(grade)가 높은 경우, 이환된 수지가 여러 군데일 경우의 치료율은 감소한다[23].

보존적 치료가 실패했을 때 수술적 치료가 적용되며 개방적 A1 활차(A1 pulley) 절개술은 성공률

이 98~100%로 알려져 있으나 수술 후 합병증으로 재발, 절개에 따른 감염, 신경 손상, 수지 강직, 반흔 압통 및 활줄 현상 등의 부작용이 있다[24]. 신경 손상에 있어서는 수술적 치료가 활차의 불완전 절개, 굴곡건의 손상과 A1 활차(A1 pulley)의 절개 부위와 주행하는 신경과 너무 가까워 신경 손상의 위험성이 높다는 점이 단점으로 지적되고 있다[20].

신바로 약침은 자생한방병원의 고유처방인 청파전의 약재들을 증류법을 이용해 자생원외탕정원에서 제작한 약침으로[9] 생약복합제인 GCSB-5(방풍, 우슬, 오가피, 구척, 흑두, 두충)가 주요성분으로 들어있다. 이 구성 약재들은 각각 실험연구를 통해 확인된 항염증, 항관절염, 항산화, 뼈재생, 통증 완화 효과들이 합쳐져 더 큰 효과를 나타낸다고 보고되었다[25]. GCSB-5는 iNOS, COX-2, TNF-α mRNA 발현을 낮춰 항염증효과가 있고, 통증 한계치를 높여 통증완화 효과가 있다[10]. 또한 Monosodium Iodoacetate 유발된 흰쥐의 골관절염의 신바로 약침 연구에서 신바로 약침을 처방한 쥐는 대조군에 비해 소주골의 부피가 40% 늘었으며 관절내 염증을 유발하는 물질(프로스타글란딘, 항 콜라젠 II 항체 등)은 60% 적게 분비됐다. 골관절염은 관절의 퇴행성 변화를 포괄하는 개념으로 이를 바탕으로 신바로 약침이 퇴행성 질환에도 효과가 있다는 것을 입증하였다[12].

방아쇠 수지는 시기적으로 급성기, 만성기로 나눌 수 있고 형태상으로 결절형과 미만형으로 나눌 수 있으며, 급성기와 결절형은 염증상태, 만성기와 미만형은 퇴행 상태로 구분되어진다. 임상에서 방아쇠 수지, 건초염 등 연부조직 질환에서 신바로 약침을 사용하는 케이스가 많으나 다양한 연구가 이루어지지 않았다. 본 증례에서 환자는 만성기, 미만형 형태의 방아쇠수지를 보여 기타 퇴행성 근골격계 질환에서 효과가 입증된 신바로 약침을 사용하여 긍정적인 효과를 나타낼 수 있을 것으로 기대되어 다음과 같이 연구하게 되었다.

증례에서 환자의 주 증상으로 우측 엄지 손허리손가락관절(MP joint)의 60도의 굴곡 상태에서 잠김현상이 발생하고 능동신전이 불가능한 상태는 아니었지만 능동 신전 시 우측 엄지 손허리손가락관절(MP joint), IP joint, A1 활차(A1 pulley)부위와 동측 합곡, 어제혈, 손목 요측연을 지나 곡지혈 부위까지 통증이 심하게 방사되었다. 해당 관절부위 압통이 심했으며 약간의 부종을 동반하였다. 초진 시 증상에서 NRS 8, Grade 3으로 나타났다. 또한 굴곡시키는 동작에서도 손허리손가락관절(MP joint) 통증이 발생하였다. 초진 날 신바로 0.3 cc 양을 시술 직후 신전 시 통증, 동측 하완으로 방사통 강도가 절반으로 줄어든 것을 확인하였다. 굴곡 시 통증은 거의 소실되었다. 상기환자 직업 여건상 평일에 내원이 불가능하여 주 1회 치료만 실시하였으며 환경미화 직업으로 걸레를 짜는 등 과도한 손가락의 움직임으로 증상 악화 우려가 있어 약침 치료 후 테이핑 요법을 시행하였다. 테이핑은 다음날에 제거하도록 하고 무리하게 해당 손가락을 수동 혹은 능동으로 굴곡 혹은 신전시켜 손가락의 반복적 외상을 만들지 않도록 티칭하였다.

2차 진료 내원 시 치료 전 손허리손가락관절(MP joint)의 압통 및 신전 시 통증이 8에서 6으로 감소하였음을 확인하였다. 1차 치료 시 치료 직후에 통증이 더 크게 감소한 것을 확인하였으나 내원하지 않은 1주일 간 직업 상 양측 손목을 과도하게 사용하면서 통증 정도가 치료직후보다는 심해진 것으로 사료된다. 2차 치료에도 1차와 마찬가지로 신바로 0.3 cc 양을 시술하였으며 압통과 굴곡 시 통증은 거의 소실되었다. 60도 굴곡상태에서 발생하는 잠김현상 또한 많이 호전되고 탄발 grade 2로 감소하여 능동 신전 시 우측 하완에 방사되는 통증이 절반으로 감소하였다. 2차 치료 후 직업 상 손목을 과도하게 사용했음에도 불구하고 호전상태를 그대로 유지했음을 볼 수 있었다. 3차 시술 후에는 자각적인 동통 및 압통이 모두 소실되었고 능동 신전 시 미약한 걸리는 느낌을 제외하고는 일상생활에 지장이 없을 정도로 증상이 호전되었다. 상기환자는 수년간 환경미화 작업으로 평소 반복적 손가

락의 움직임, 수지, 손목 관절의 마찰이 있어 항상 기상 시 해당부위 뻐근한 느낌과 과사용 시 해당부위 통증이 있었다. 비록 탄발 및 잠김현상은 1개월 정도 밖에 되지 않았으나 오래 전부터 통증이 있었으며 증상이 완만한 형태로 진행되었음을 고려하여 미만형 퇴행성 방아쇠수지 증후군으로 진단 후 신바로 약침치료를 시행하였고 위와 같은 결과를 얻을 수 있었다.

신바로 약침은 임상에서 통증 조절 뿐 아니라 연부조직, 연골 재생 등 퇴행성 질환에도 많은 응용 케이스가 있었으나 그에 대한 연구가 다양하지 못한 것이 사실이다. 특히 방아쇠 수지에 대한 치료는 양방적 치료에서 스테로이드 주입 혹은 수술치료가 대중적인 인식이며 그에 비해 한방치료는 기간이 오래 걸리며 유효한 치료법 존재에 대한 의문이 있는 경우가 보통이다. 본 연구는 환자의 방아쇠 수지 증상은 온전히 한방치료만을 받아 유효한 결과를 얻었으며 단 3회의 치료만으로 부작용 없이 통증이 거의 없는 상태로 호전되어 신바로 약침이 미만형의 퇴행성 건초 질환에도 유효하다는 점 뿐 아니라 부작용 없이 단 기간 내 빠른 치료 효과가 있었다는 점에 본 연구의 의의가 있다. 신바로 약침의 효과가 퇴행성 변화를 포함한 타 근골격계 질환의 다양한 임상케이스에서 입증되었듯이 방아쇠 수지에서도 기간에 따른 혹은 형태에 따른 구분 등 한방적 측정 기준을 보완하고 향후 더 많은 증례에 대한 연구 등이 진행되고 더 나아가 비교-관찰 연구 등이 진행되어 다양한 임상적 고찰이 필요하다.

V. 결 론

2016년 03월 05일부터 2016년 03월 26일까지 방아쇠 수지 증후군으로 진단받고, 우측 엄지의 손허리손가락관절(metacarpophalangealjoint, MP joint) 부위의 통증 및 고정된 잠김 상태와 해당부위 굴곡 후 신전 시 우측 합곡, 어제혈 부위, 손목 요측연 부위부터 주관절 부위까지 방사되는 통증 환자에 대하여 신바로 약침 및 일반침 치료를 시행하여 NRS 평가, Quinnell의 탄발 grade 분류 상 호전되었음을 보고하는 바이다.

참고문헌

1. The Korean Orthopaedic Association. Orthopedics. 5th Ed. Seoul: Choishineuihaksa; 1999, p. 404.
2. Fahey JJ, Bollinger JA. Trigger-finger in adults and children. *J Bone Joint Surg* 1988;36A(6): 860-6.
3. Groggs SM, Weiss APC, Lane LB, Schwenker C, Akelman E, Sachar K. Treatment of trigger finger in patients with diabetes mellitus. *J Hand Surg* 1995;20(5):787-9.
4. Wiwanitkit S, Wiwanitkit V. Trigger digits and diabetes mellitus. *N Am J Med Sci* 2012 Mar; 4(3):117-9.
5. The academy of American Orthopedics. Essential of Musculoskeletal care. 서울: Hanwoori; 2006, p. 249-53.
6. Park CI, Moon JH, Kang SU, Kwak EH, Kim DY, Kim DA, et al. Rehabilitation medicine. Seoul: Hanmi Medicine Company; 2007, p. 856-7.
7. Rhoades CE, Gelverman RH, Manjarris JF. Stenosing tenosynovitis of fingers and thumbs. Results of a prospective trial of steroid injection and splinting. *Clin Orthop* 1984;190:236-8.
8. Scott WW. Tenosynovitis. In Green's operative Hand Surgery. 4th Ed. NewYork: ChurchillLivingstone; 1999, p. 2029-34.
9. Kim DW, Kim Y, Shin SJ. The clinical effect of Cheongpa-jeon on the group of patients who were treated under conservative remedies for LBP(Low Back Pain). *The Journal of Korea Chuna Manual Medicine* 2004;5(1):85-92.

10. Lee SY, Kwon HK, Lee SM. SHINBARO, a New Herbal Medicine with Multifunctional Mechanism for Joint Disease : First Therapeutic Application for the Treatment of Osteoarthritis. *Arch Pharm Res* 2011;34(11):1773-7.
11. Kim TH, Yoon SJ, Lee WC, Kim YJ, Shin JS, Lee SH, et al. Protective effect of GCSB-5, an herbal preparation, against peripheral nerve injury in rats. *Journal of Ethnopharmachology* 2011;136(2):297-304.
12. Kim WK, Chung HJ, Pyee Y, Choi TJ, Park HJ, Hong JY, et al. Effects of intra-articular SHINBARO treatment on monosodium iodoacetate-induced osteoarthritis in rats. *Chin Med* 2016;11:17.
13. Park OJ, Kim SK, Lee JJ, Lee SM, KIM SJ, Cho NK. The Effect of Shinbaro and Bee Venom Pharmacopuncture in Treating Lumbar Disc Herniations. *The Journal of Korean Acupuncture & Moxibustion Society* 2013;30(5):41-50.
14. Kim KW, Lee MJ, Cheon JY, Lim SJ, Lee JH, Kim HS, et al. The Comparitive Study on the Effect of Shinbaro Pharmacopuncture and Bee Venom Pharmacopuncture Treatment of Patient Diagnosed as Cervical Disc Hermiation Based on the MRI after Traffic Accident : A Retrospective, Case Series Observational Study. *The Journal of Korean Acupuncture & Moxibustion Society* 2014;31(1):43-50.
15. Lee J, Shin JS, Lee YJ, Kim MR, Ahn YJ, Park KB et al. Effects of Shinbaro pharmacopuncture in sciatic pain patients with lumbar disc herniation : study protocol for a randomized controlled trial. *Trials* 2015;12;16:455.
16. Kim JW, Kim CY, Choi SP, Han SW, Lee JC, Kim DH. The Case Report of Trigger Finger Improved with Hominis Placenta Pharmacopuncture Treatment. *Journal of Pharmacopuncture* 2010;13(4):139-47.
17. Lee CH, Park MK, Kang IA, Shin MG, Seo SK, Yoon GS, et al. A Case Study of 2 trigger Finger Patients using Burning Acupuncture Therapy. *The Journal of Korean Acupuncture & Moxibustion Society* 2011;28(6):169-75.
18. Ha SJ, Song HS. The Case Report of Trigger Finger Improved with Bee Venom Pharmacopuncture Therapy. *Journal of Korean Spine-Joint Society* 2005;2(1):49-53.
19. Ha IH, Park WS, Woo I, Kim HN, Kho DH, Yoon YS. Correlation between Horizontal Visual Analogue Scale, Vertical Visual Analogue Scale and Numerical Rating Scale for Pain Measurement. *The Journal of Korean Oriental Rehabilitation Medicine* 2006;16(4):125-33.
20. Quinnell RC. Conservative management of trigger finger. Practitioner. 1980;224(1340):187-90, 224.
21. Koo BS, Kim KC, Won SY. Treatment of trigger finger in patients with non-insulin-dependent diabetes mellitus by steroid injection. *J Korean Soc Surg Hand* 1998;3(1):65-71.
22. Benson LS, Ptaszek AJ. Injection versus surgery in the treatment of trigger finger. *J Hand Surg Am* 1997;22(1):138-44.
23. Park MJ, Ha KI. Percutaneous Release of the Trigger Finger Using newly Designed Scalpel. *J Korean Orthop Assoc* 1997;32(3):704-10.
24. Kim JP, Seo JB. The Effect of Steroid Injection in Percutaneous Release of Trigger Fingers. *J Korean Soc Surg Hand* 2007;12(2):71-6.
25. Kim SH, Lee CH, Lee JS, Cho KH, Kim SO, Cho SH, et al. Anti-Inflammatory Activities of a Herbal Preparation GCSB-5 on Acute and Chronic Inflammation. *Korean Journal of Pharmacognosy* 2005;36(4):311-7.