설진기의 개발 동향

김근호
한국한의학연구원

남동현
상지대학교

Ⅰ. 서 론

오랜 역사를 가진 한의학 분야는 최근 들어 세계화와 표준화로 인하여 많은 변화에 직면하고 있다. 특히 IT와 같은 첨단기술의 발전에 따라 한방의료기기는 새로운 국면에 접어들어 의료기기로 뿐 아니라 건강관리 기기로 응용 범위가 확대되고 있다.

스마트폰과 스마트 Tab과 같이 스마트 디바이스가 일상에 퍼짐에 따라 IT 기술의 활용성이 커지고 있는데 일상 생활에서의 건강관리 콘텐츠가 제공됨에 따라 u-Healthcare의 발전이 빠르게 진행되고 있으며 한방의료기기 분야에서도 사진(四診)을 이용하는 기술의 적용 가능성이 높아지고 있다.

최근 들어 한국, 중국, 일본 등을 중심으로 세계적으로 한방의료기기 분야의 특허출원이 증가하고 있으며 등록 건수도 증가하고 있어, 해당 의료기기 분야가 개발기로서 진행 중임을 알 수 있다. 특히 특허 출원의 증가가 한국에서 집중적으로 이루어지고 있다는 점을 고려하면 우리나라가 경쟁력을 가지고 집중 투자하여 기반 기술을 확보할 수 있는 분야이기도 하다. 설, 안면, 체형, 음성, 피부, 맥 진단 분야를 포함한 사람의 오감을 모사한 지능형 한방진단기기의 개발 연구가 속속 이루어지고 있다. 이러한 신의료기기 영역은 세계에서 우리가 선두에 서서 개척해 나가고 있는 분야로서 우리 고유의 원천기술로 축적되고 있다. 그 중에도 IT 기술과 결합하여 활발한 개발이 이루어지고 있는 설진기를 통해 이 분야의 과거 설진 방법과 최근의 기술 동향을 살펴보고 미래의 방향을 예측해 보기로 한다.

Ⅱ. 설진의 정의

1. 정의

설진은 망진(望診), 문진(聞診), 문진(問診), 절진(切診)의 사진(四診) 중, 망진의 하나로 혀를 이용하여 신체의 이상 여부를 진단하는 방법으로서, 한의학의 가장 중요한 진단방법 중 하나이다.[1] 혀는 눈, 귀, 코, 피부와 함께 5관(官)의 하나로 점막으로 덮인 근육기관이다. 말하거나 음식을 받아들이고, 맛을 분별하고, 타액을 분비에 관여하며, 음성을 내는 중요한 역할을 한다. 한의학에서 목구멍과 가장 가까운 혀의 가장 안쪽을 설근(舌根), 혀끝을 설첨(舌尖), 혀 가장자리를 설변(舌邊), 혀 아랫바닥의 가운데 힘살을 설계대(舌系帶), 혀 가운데 영역을 설중(舌中)이라고 한다. 한의학 고전에는 설을 심(心)에 소속시키고 심기(心氣)는 설에 통해 발현된다고 하였다. 설진 시에는 혀의 몸체인 설질과 혀의 표면에 이끼처럼 끼어있는 설태로 나누어서 각각 관찰하게 된다.

〈표 1〉 설질의 색상별 변증분형[2]

종류	성상	변증분형
담홍설 (淡紅舌)	연분홍색	정상 혀
담백설 (淡白舌)	담백한 상태	양기허약(陽氣虛弱), 기혈부족 또는 외감한사(外感寒邪)의 허증과 한증
홍설 (紅舌)	선홍색	양열(陽熱)의 사기를 수반한 실열증 음액이 소모된 허열증
강설 (絳舌)	심홍색	양사(陽邪)가 표(裏)에 침입한 중증의 상태 만성병에서 음액이 소모된 허화내성(虛火內盛)
자설 (紫舌)	담자색 또는 청자색의 반점 존재	기혈어조(氣血瘀阻)하고 흐름이 불량한 상태 양허음한 내성(陽虛陰寒 內盛)

〈표 2〉 설태의 색상별 변증분형

종류	성상	변증분형
백태 (白苔)	흰색의 태	엷은 백태는 정상태 표증(表證) 한증(寒證) 허증(虛證) 습증(濕證) 온역병(溫疫病)의 초기
황태 (黃苔)	노란색의 태	이증(裏證) 열증(熱證)
회태 (灰苔)	회색의 태	양허한성(陽虛寒盛) 회백 : 습사내정(濕邪內停) 회황 : 습열내온(濕熱內蘊) 회흑, 건조 : 열성상진(熱盛傷津)
흑태 (黑苔)	짙은 회색의 태	병사가 대단히 깊이 있음을 표시. 극증(極證)

〈표 3〉 설체의 기하특성별 변증분형

종류	성상	변증분형
반대설 (胖大舌)	설체의 비대	양허수범(陽虛水泛) 심비열성(心脾熱盛) 중독(中毒)
수박설 (瘦薄舌)	설체 말라 얇아짐	음허(陰虛) 기혈양허(氣血兩虛)
치흔 (齒痕)	설변의 치아자국	비신양허(脾腎陽虛)
열문 (裂紋)	설면의 균열	열성상진(熱盛傷津) 혈허(血虛: 血虛不榮)
망자 (芒刺)	혓바늘	이열(裏熱), 특히 심열(心熱)

2. 설진의 활용

설진의 활용 시작 시점은 삼천년 전의 은상(殷商)시대로 추정되며, 전국시대에 편찬된 황제내경(黃帝內經)에서는 설의 해부, 생리, 병리를 상당히 명확히 다루고 있다. 설진은 원대(元代) 1341년에 최초의 설진 전문서인 오씨상한금경록(敖氏傷寒金鏡錄)이 저술되고, 명대(明代) 온병학설(溫病學說)의 형성과 함께 발전하여 급성 감염병을 위한 진단 방법에서 시작하여 질병 전 영역으로의 적용 범위가 확장되었다.

한의학에서 설진은 몸 내부 장기의 상태를 설질 및 설태의 색상과 혀의 모양 및 크기를 관찰하여 진단한다. 이에 대해 설체와 설태의 형태 및 색깔과 증과의 관련성을 〈표 1~3〉이 보여주고 있다.

원래 정상적인 혀는 연분홍색을 띄는데 설질의 색깔에서 흰색이 강한 담백설은 기혈 부족과 허증과 한증을 나타내며, 붉은 빛이 강한 경우 실열증 또는 허열증을 나타낸다.

또 설태는 색깔에 따라 백(白), 황(黃), 회(灰), 흑(黑)태 등으로 분류한다. 백태는 허증(虛證), 한증(寒證), 습증(濕證), 표증(表證)과 관련 있고, 황태는 열사(熱邪: 병의 원인이 되는 뜨거운 기운)가 혀의 표면에 반영되는 상태를 나타내며 이열증(裏熱證)과 관련이 깊다. 회태와 흑태는 "열기가 극심하여 몸에 진액을 마르게 한 상태"와 "양기가 부족하고 한기가 극성한 상태"의 증과 깊은 관련이

있다[3].

혀의 기하학적 형태를 살펴보면 혀가 비정상적으로 두꺼운 반대설(胖大舌)의 경우에는 담습(痰濕)이나 습열(濕熱)과 관련이 있고, 그 반대로 혀가 얇고 작아진 수박설의 경우에는 기혈부족(氣血不足)이나 음허화왕(陰虛火旺)의 증후와 관련이 있다. 혀 표면에 균열이 있는 경우, 그 색에 따라 열사(熱邪)로 진액이 손상된 상태와 혈허(血虛)한 상태로 구분을 하게 되며 혀끝으로부터 가장자리에 나타난 치흔(이빨 자국)은 비장과 신장의 양기가 부족하여 비정상적인 수습(水濕)이 정체된 상태를 반영한다[1,3].

팔강과 설상을 보면, 표리(表裏) 관점에서 표증에서는 설체와 설태에 큰 변화가 없으므로 담홍(淡紅)설과 박백(薄白)태가 나타난다. 한열(寒熱)에서는 색깔에 변화를 야기하여 한증(寒證)에서는 백태과 담백설을 보이며, 열증(熱證)에서는 황태와 홍설(紅舌)이나 강설(絳舌)을 보인다. 또한 허실(虛實)에서 허한(虛寒)일 때 반대, 담백설을, 허열(虛熱)일 때는 수박, 홍설을 보이며, 실증(實證)일 경우는 소견이 다양하게 나타난다.[1]

Ⅲ. 설진 방법과 임상적 의미

1. 설진의 방법

설상은 체내의 변화를 반영하는 매우 민감한 표지이다. 설진의 방법으로 자세는 앉은 자세에서 혀를 내미는 것이 바르지만, 중환자의 경우는 누운 자세를 취하게 한다. 충분히 입을 벌리도록 하며, 혀는 평평하게 펴서 혀끝을 아랫입술에 자연스럽게 걸치게 하고, 재빨리 관찰하고 쉬도록 해야 한다. 충분하고 부드러운 자연광이 좋으며, 얼굴은 빛이 밝은 곳을 향하여서 빛이 입안으로 바로 들어오도록 하고, 일정한 환경에서 색깔 있는 창문이나 물체 때문에 색의 편이가 생기지 않도록 주의한다.

설진은 음식물을 섭취하기 전에 하는 것이 좋으며 식후에는 최소한 1시간 정도 지난 후에 하는 것을 권장하고, 어쩔 수 없는 경우는 온수로 입안을 가신 후에 한다. 또한 계절과 시간에 따라 달라질 수 있으므로 가능한 일정한 시간에 온도 및 습도를 정하여 진단하는 것이 좋다.

설진은 먼저 혀등과 혀아래면을 관찰한다. 혀 아래면에서는 혀밑정맥(설하정맥: sublingual vein)을 관찰하고, 혀등에서는 설질과 설태를 관찰하는데 색깔, 형태(두께, 분포, 편평도 등), 습윤도, 자세와 움직임을 관찰한다.

2. 설진의 임상적 의미

현재 설진 관련한 연구는 만성 담낭염[4]에 대한 연구가 진행되고 있으며, 파란색과 보라색 혀가 일차성 간암[5]과 관련이 있다고 하였으며, 간염 및 만성간염과도 관련이 있다는 연구도 있다[6-7]. 흑적색의 혀와 뇌졸중과의 관련성 연구[8]도 있고, 설하 정맥의 검사가 혈어(어혈)와의 관련성[9], 당뇨나 중풍에서 환자의 상태가 혀에 반영됨[10-15]을 관찰한 연구도 있다. 또한 소아허약과 설진 간의 관련성[16]을 보였으며, 종양과의 관련성[17]도 보이고 있다.

그리고 설진이 만성위염이나 기능성 소화불량과 같은 소화기질환의 상태를 추정하기 위한 지표로 중요하다는 연구도 있다[18-21].

또한 건강 관리 측면에서 수면장애 및 배변장애와 같은 증상에 대한 연구도 진행되었다[22-23].

서양의학에서는 전체적인 몸 상태보다는 특정 질환에서 나타나는 혀의 소견에 따라 진단에 활용하고 있으며, 〈표 4〉를 참고하면 몇 개의 특정 질환과 그 소견을 볼 수 있다.

〈표 4〉 서양의학 특정 질환과 혀 형태

질환	혀의 소견	비고
과민한 사람	지도 얼룩 문양	
과다 방사선 치료	건조	
백반증	백색 딱지	흡연
설암	심한 경결 파괴 궤양	
설하신경마비	편위	
성홍열	딸기 혀	
쇠그렌증후근	건조	
수축성심막염	정맥노창	
심부전	정맥노창	
악성빈혈	경면설	
애디슨병	갈색 및 검은색 색소침착	
장티푸스	후태 궤양 갈색	
중증근무력증	마비	

Ⅳ. 설진기 개발 현황

설진은 비침습적이고 간편한 진단방법임에도 불구하고, 정량화, 표준화의 문제로 인해 널리 활용되지 못해왔다. 조명과 같은 진단환경이 진단결과에 많은 영향을 미치게 되며, 진단자의 경험과 지식을 바탕으로 하기 때문에 객관적이고 재현성 있는 결과를 얻기가 힘들었기 때문이다. 최근에 들어 비침습적 진단방법에 대한 관심이 높아지면서 설진의 이런 문제를 해결하기 위해 다양한 연구들이 진행되고 있다[24-26].

설 측정 시스템의 특허 분석을 해 보면 90년대 이후 관련 특허 출원이 꾸준히 증가하였고, 2002년과 2006년에 과년도 대비하여 특허의 출원이 급하게 증가하고 있는 것을 볼 수 있다[27]. 이는 혀 영상을 촬영하는 기술이나 설태를 분류하는 기술이 개발됨에 따라 관련 특허의 증가도 함께 나타난 것으로 볼 수 있다. 그 이후에 파장대 별로 혀를 분석하는 기술과 입체 정보를 이용하여 혀를 분석하는 기술이 꾸준히 출현한 것을 볼 수 있다.

또한 다양한 설 측정 시스템이 개발되고 연구 기관 간에 기술선점을 위한 경쟁상황 하에서 현재의 기술 수준을 파악하기 위하여 국제 동향도 파악할 필요가 있는데 2009년 9월에 진행된 국제 표준화 회의(ISO)에서 전통의학에 관한 TC 설립이 허가되고, ISO/TC 249에서 설진기 분야 표준화가 진행 중인 현 시점에서, 전략적으로 표준화에 유리한 연구방향을 탐색하여 시장 선점 방향을 분석할 필요가 있다[27].

1. 설진기 조명

혀 영상 획득과 관련하여 1986년 중국에서는 광원, 온도 뿐 아니라 의사의 심리적 요소에 의해 잘못된 진단을 내릴 수 있다는 문제를 제기하고 이를 해결하기 위해 표준 광원 조건 아래 조명을 균등하게 혀 위에 투사하고 촬영하는 방법을 연구하였으며,[28] 그 후 보다 정확한 영상을 얻기 위한 연구들, 즉 조명 각도와 휘도, 측정자의 자세 등을 제어하는 방법, 영상획득 환경을 제어하는 방법, 카메라의 조리개, 셔터, 노출 조정 방법 등과 관련한 연구가 진행되었다. 그 결과 2000년 대만에서는 밝기 5.1 ±0.15 Klm, 색온도 5400 K의 표준 광원 하에서 2/3″ CCD, 4.5/ 80 mm lens를 이용한 환경을 제안하였다[29].

2. 설진기 하드웨어

일부 선도적인 연구자들은 설진을 자동화하기 위해 디지털 카메라를 이용한 하드웨어와 환자 정보 입력 및 영상 저장이 가능한 소프트웨어를 제안하고, 촬영된 안면 영상으로부터 혀 영상을 분할하는 방법 및 효과적인 진단 방법을 포함한 진단 시스템을 구현하였다.

디지털 설진 하드웨어 시스템은 표준화된 광원과 디지털 카메라를 이용하여 혀 영상을 획득하여 보다 정확한 영상을 얻을 수 있게 디자인 되었다.

병원용 설진기에서는 접안부(接顔部)에 눈 아래 부분의 곡면이 밀착할 수 있도록 스폰지 및 실리콘으로 접안부를 제작하였다. 〈그림 1(a)〉는 경희대학교에서 개발한 디지털 설진 시스템을 보여주며, 표준화된 광원과 DSLR 카메라를 이용하여 혀 영상을 획득하여 표준화된 정확한 영상을 얻을 수 있게 디자인 하였다. 이 시스템은 접안부에 고정이 되었을 때 효과적으로 암실을 형성할 수 있도록 인체 공학적으로 설계하였고 광원을 표준화하기 위해 태양광과 가까운 색온도(5500K) 특성을 가진 스트로브(strobe) 조명을 사용하였다. 또한 혀의 위치에 따라 카메라의 위치를 기계적으로 변경할 수 있도록 하였다[30].



〈그림 1〉 병원용 2차원 설진기

〈그림 1(b)〉는 대만의 Skylark Device & System 사에서 개발한 CCD 카메라를 사용한 최초의 상용화한 설진기를 보여준다[31]. 이 설진기는 혀 영상을 촬영하여 저장하도록 하는 영상 저장 기능이 주 기능이며, 영상을 분석하는 소프트웨어는 중점기능이 아닌 것으로 생각된다.

〈그림 1(c)〉의 한국한의학연구원에서 개발한 설진기의 접안부는 지면으로부터 45도 각도로 기울어져 있어 고개를 숙이면 바로 입 주변에 밀착하도록 하는 구조로 설계하였고, 환자가 촬영과 동시에 자신의 혀가 보이는 화면을 직접 모니터링 할 수 있도록 접안부가 45도로 모니터 방향으로 향해 있도록 설계되었다. 카메라와 접안부 사이는 90도의 각도를 이루며, 반사경이 위치하여 접안부의 얼굴 영상을 반사시켜 카메라에 투영하도록 하여 접안부와 카메라 사이의 거리를 감소시켰다. 그리고 접안부로부터 20cm 떨어진 곳에 위치한 광원을 표준화하도록 LED 조명을 사용하였다. 또한 LED 조명은 위, 아래, 좌, 우 독립적으로 조명할 수 있으므로, 혀의 기울임 및 균열 등의 입체적인 특성을 밝히는데 도움을 줄 수 있는 기능이 있다[32].

〈그림 1(d)〉는 홍콩 폴리테크닉대학교에서 개발한 설진기로서 일반 형광등 조명과 CCD 카메라를 사용한 설진기로서 구조는 간단하다[33]. 이 설진기가 주목받는 이유는 중국의 전지역으로부터 질환별 데이터베이스를 대량으로 구축하여 적용할 수 있는 질환을 많이 확보하고 있기 때문이다. 아직은 분석 중이지만 질 좋은 분석이 다량으로 될 가능성이 크다.

〈그림 1(e)〉는 중국의 East China Normal 대학교에서 개발된 Hyperspectral 설진기로 다중 파장대의 조명을 혀에 조사하여 반사되는 영상을 AOTF를 이용하여 600-1000nm의 파장대를 분석하는 장치로 고가의 측정장치를 제안하였다[34]. 〈그림 1(f)〉에서 일본의 Chiba대학교에서 개발된 Hyperspectral 설진기를 보여주는데 중국의 설진기와의 차이는 인공 태양광을 혀에 조사하고 필터를 이용하여 파장대를 분석하는 측정장치를 개발하였다[35].

〈그림 1(g)〉의 설진기는 중국의 Tellyes Scientific 사에서 개발한 기기이다[36]. 이 기기는 혀의 분석보다는 수집을 위한 기기로서 LED 조명과 CCD 카메라를 이용한 기기이다. 현재 중국의 의과대학 및 대학병원에 보급되어 교육용으로 주로 활용되고 있다.

〈그림 2〉 혀 입체 정보 측정장치

〈그림 1(h)〉의 기기는 대승의료기기와 상지대학교에서 개발한 설 측정장치로 LED을 이용한 가시광선의 조명뿐 아니라 적외선, 자외선의 조명을 조사하여 혀 표면의 파장별 특성을 보여주도록 한 측정장치이다[37]. 외부의 광원을 효과적으로 차폐하기 위하여 실리콘 접안부와 덮개를 활용하였다.

지금까지 소개한 설진기는 2차원의 영상을 이용하여 혀를 측정 및 분석하는 기기였고, 다음의 〈그림 2〉의 장치는 한국한의학연구원에서 개발한 정면뿐 아니라 측면을 통하여 깊이 정보를 함께 측정하기 위한 입체 정보 추출용 설 측정 및 분석 장치이다[38]. 2차원 영상을 기반으로 하는 설진기는 혀의 기하학적인 정보를 추출하거나 앞뒤의 혀 위치를 교정하기가 어렵지만 이는 크기나 모양의 기하정보뿐 아니라 컬러의 3차원적인 변형 정도도 함께 파악이 가능하므로 활용도가 높다. 대신에 장비가 복잡해질 가능성이 크다.

3. 설진기 응용 소프트웨어

설진 소프트웨어는 〈그림 3〉와 같은 과정으로 동작한다. 먼저 사용자 인터페이스(GUI)로 환자의 이름, 성별, 생년월일 등의 인적 정보와 진료일, 한의사 소견을 입력하며, 다음은 혀 부분을 격자 또는 임의의 점으로 표시된 영상의 중심점에 위치시키도록 하여 혀가 포함된 안면 사진을 촬영하도록 한다. 취득된 혀 영상은 화질의 저하를 최소화하여 저장하기 위하여 RGB의 24 bit 컬러 영상으로 저장된다. 이러한 영상과 데이터 정보는 체계적으로

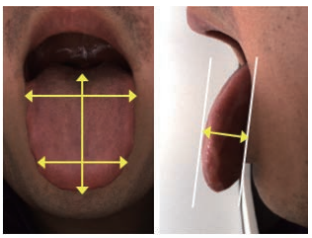

(a)

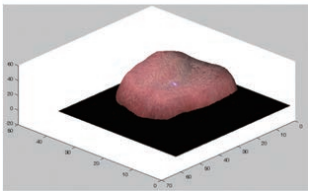

(b)

〈그림 3〉 혀의 입체정보 추출

DB 파일로 저장되도록 하며, 저장된 데이터를 이용하여 설 분석(Tongue analysis)을 한다.

4. 설진 영상 처리

설진 방법의 흐름도는 〈그림 4〉와 같이 진행된다. 실제 색상과 유사하도록 영상의 색상을 보정하는 색상 보정 과정은 〈그림 5〉와 같이 기준 컬러 영상을 이용하여 변환 행렬을 계산하고, 변환 행렬 이용하여 전체 영상을 교정한다.

얻어진 영상으로부터 진단에 필요한 혀 영역을 검출하는 방법에 대한 연구도 활발히 진행되었다[39]. 여기서 혀 영상의 컬러와 텍스처 특성은 빛의 조건에 따라 달라지고 주변 입술 및 목구멍의 컬러와 유사하므로 일반적인 영역 분할 방법으로 혀 영역을 구분하기 어렵다. 초기 수동 영역 검출 알고리즘에서 시작하여 최근에는 자동 영역 검출 알고리즘에 대한 연구가 많이 진행되고 있으며, 다양한 영역 분할 방법을 적용한 연구들이 진행되고 있다.[40-41] 그러나, 이러한 방법들은 사용자가 초기 윤곽선(contour)을 그려주어야 하기 때문에, 사용자의 개입이 필요하다는 단점을 가지고 있다.

자동 검출을 위해서는 혀의 컬러 특성을 미리 알고 있거나 약속된 영상의 중심점에 혀의 영역을 포함시키는 것이 필요하다. 이 때 중요한 것은 혀가 없을 때 혀가 없다는 것을 분별하여 메시지를 주는 것이 중요하다. 이때 중심점 근처에서 혀의 컬러 분포를 찾고 이미 알고 있는 혀의 컬러 분포 이외의 다른 컬러 값이 나올 때 혀가 존재하지 않음을 알 수 있다. 혀가 존재할 경우 설 영역 검출 방법은 그림자 명암 차이 및 색상 차이 정보, 경계 기하 정보를 통하여 최적 경계를 검출한다. 이때 중요한 것으로 조명에 의해 반사되는 영역이 경계로 추출되지 않도록 하는 것이 필요하다.

설태 설질 분리 검출은 컬러 값의 이진화를 통하여 분리하는 것이다. 설질 및 설태를 구분하기 위한 요소에서 다양한 컬러 좌표 값의 범위를 구하는 것이며, 한 가지 예로 〈그림 6〉에 나와 있다.

설 특징 추출은 설질/설태 색상정보를 추출하고, 기하정보로 영역 크기, 비율 및 설 영역 가로/세로 비율 등을 추출한다. 망자 · 홍반 및 열문을 검출한다.

설태의 두께(후박)을 구분하는 것이 쉽지 않으므로 설태의 면적과 두께의 관련성을 보이는 논문이 제시되어 면적이 클수록 두께가 두껍다는 것을 보여주었다[42]. 또한 혀 가장자리의 굴곡이나 텍스처의 변화가 나타나는데, 최

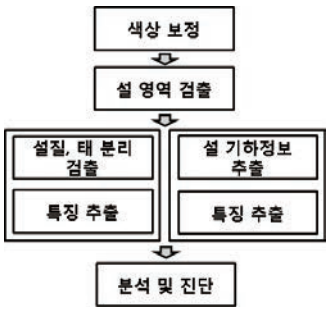

〈그림 4〉 설 분석 방법의 흐름도

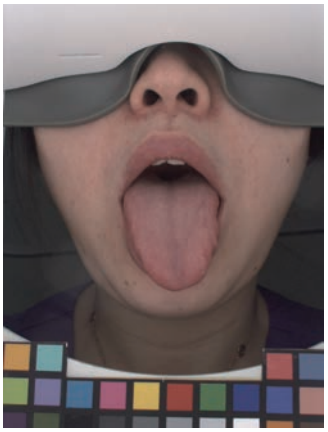

〈그림 5〉 기준 컬러 포함 영상

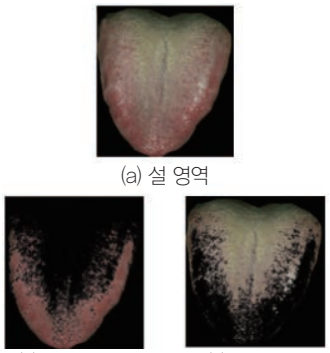

(a) 설 영역

(b) 설질 영역 (c) 설태 영역

〈그림 6〉 설태 설질 분리 검출

근 들어 색상의 변화의 주파수 구분을 통하여 치흔의 강도를 측정하는 방법도 제시되었다[43].

설진 결과로서 설질/설태 분류 및 Color vector space의 통계적 특성 분류, 설의 형태 분류, 형태를 나타내는 벡터를 입력으로 한 분류 등의 결과를 가시적으로 보여준다.

참고로 이러한 설진 결과의 정확도를 증가시키기 위해서는 다수의 피험자를 모집하여 한의사 진단을 받은 후, 혀 영상을 분류 획득하여 통계적으로 처리하여 각 물리량의 기준 값을 추출하는 것이 중요하다.

Ⅴ. 향후 설진기 개발 방향

차후 설진 알고리즘 연구의 방향은 다양한 설질의 분류, 설태의 두께 측정, 좌우 균형 및 혀의 움직임 등을 탐색하는 것이다. 혀 전체 경계면의 좌우 대칭을 비교하여 좌우의 균형 여부를 파악할 수 있다. 또한 동영상을 구하여 장면(frame) 간 동적 벡터(motion vector)를 추정하여 혀의 움직임의 이상 여부를 파악할 수 있다. 이러한 기능이 포함된 설 진단 기기로의 발전이 가까운 미래에 기대되고 있다.

또한 헬스장이나 관공서에서 혈압계와 같이 건강을 체크하거나 각 가정마다 건강을 시시로 체크하고, 소형화 경량화를 위해서 아이폰과 같은 스마트 폰과도 연계하여 건강상태를 진단 전송하고 치료 가이드를 받는 미래가 멀리 않을 것이다. 그러기 위해서는 혀의 변이로 다양한 질병을 발견하여 그 연계성을 밝히는 것이 필요하다.

고령화 시대와 개인의 건강을 점검하고 관리하려는 욕구가 늘어나고 있는 지금 홈케어 및 u-Healthcare에 설진기는 비침습적 개인 맞춤형 진단기기로 그 전망이 매우 밝다고 할 수 있다.

이 연구 분야는 국민보건 향상, 원천기술 개발, 신의료기기 시장 창출 등에 매우 직접적이고 결정적인 기여도를 가지고 있다. 기술의 성숙도가 증가되고 있기 때문에 머지않아 시장이 형성될 것으로 전망되고 있다. 그리고 국제 표준화와 더불어 중국과 일본의 추격이 진행되고 있기 때문에 지속적인 국가적 투자와 기업의 관심이 필요한 때라고 생각한다.

Ⅵ. 감사의 글

본 연구는 부분적으로 한국한의학연구원 생체장 · 설 기반 기혈상태 측정장치 개발 과제 중 기혈 상태 분석을 위한 설 진단기 실용화 및 허로 진단 객관화 기술 개발(K16011)의 지원을 받아 수행되었습니다.

참 고 문 헌

[1] 박경모, 설진의 기초개념, 2004년 강의자료.

[2] 유지윤, 변증시치임상요강, 1998.

[3] 이봉교, 박영배, 김태희, 한방진단학, 성보사, 1996.

[4] L. Zhi et. al., "Classification of hyperspectral medical tongue images for tongue diagnosis", Comput Med Imaging Graph. Vol.31, No.8, pp.672 –678, 2007.

[5] Z. Xi et. al., "Quantitative study on tongue color in primary liver cancer patients by analysis system for comprehensive information of tongue diagnosis", Department of Traditional Chinese Medicine, Changhai Hospital, Second Military Medical University, Vol.1, No.3, pp.180–183, 2003.

[6] "Study on Near Infrared Spectrum in the Application of the BP Neural Network in the Tongue Diagnosis for Hepatitis Patients", Spectroscopy and Spectral Analysis, 2010.

[7] "Differences in Metabolites of Different Tongue Coatings in Patients with Chronic Hepatitis B", eCAM, 2013.

[8] Z. Zhong et. al., "Quantitative study on tongue diagnosis in

stroke patients", Xiyuan Hospital, China Academy of Traditional Chinese Medicine, Vol.21, No.9, pp.670–673, 2001.

[9] C.C. Chiu et. al., "Objective assessment of blood stasis using computerized inspection of sublingual veins", Comput Methods Programs Biomed, Vol.69, No.1, pp.1–12, 2002.

[10] 서관수, 금동웅, "糖尿患者의 27例의 舌診에 關한 臨床 硏究", 대한외관과학회지, Vol.12, No.2, pp.212–221, 1999.

[11] 금동웅, "中風 患者 34例의 舌診에 對한 臨床的 觀察", 동의병리학회지, Vol.12, No.1, pp.28–32, 1998.

[12] 최동준 외, "중풍초기환자의 舌象 분포와 변증의 유용성에 관한 임상고찰", 대한한의학회지, Vol.20, No.2, pp.187–199, 1999.

[13] M.M. Ko et. al., "A Study of Tongue and Pulse Diagnosis in Traditional Korean Medicine for Stroke Patients Based on Quantification Theory Type II", eCAM, Vol.2013, 2013.

[14] L. Gao et. al., "A pilot study on the relationship between tongue manifestation and the degree of neurological impairment in patients with acute cerebral infarction", Chinese Journal of Integrative Medicine, Vol.19, No.2, pp.149–52, 2013.

[15] M.Q. He et. al., "Risk factors and clinical features in ischemic stroke patients with different tongue conditions", Chinese Journal of Integrative Medicine, 2016.

[16] 유선애, 이승연, "허약(虛弱)을 주소(住所)로 내원한 환아(患兒)의 설진(舌診)에 대한 임상적 고찰", 대한한방소아과학회지, Vol.15, No.2, pp.101–109, 2001.

[17] 임종원 외, "설진과 종양의 관계에 대한 연구", 대한한방종양학회지, Vol.9, No.1, pp.89–97, 2003.

[18]] Z.-M. Sun et. al., "Metabolic markers and microecological characteristics of tongue coating in patients with chronic gastritis", BMC CAM, Vol.13, No.227, 2013.

[19] J. Kim et. al., "Tongue diagnosis system for quantitative assessment of tongue coating in patients with functional dyspepsia: a clinical trial", Journal of Ethnopharmacology, Vol.155, No.1, pp.709–13, 2014.

[20] J. Kim et. al., "Availability of Tongue Diagnosis System for Assessing Tongue Coating Thickness in Patients with Functional Dyspepsia", eCAM, Vol.2013, 2013.

[21] D. Zhang et. al., "Computerized Diagnosis from Tongue Appearance Using Quantitative Feature Classification", The American Journal of Chinese Medicine, Vol.33, No.6, pp.859–66, 2005.

[22] C.J. Jung et. al.,"Color Distribution Differences in the Tongue in Sleep Disorder", eCAM, Vol.2014, 2014.

[23] K.H. Kim et. al., "Research of Color Features on the Tongue Surface in Evacuation and Sleep Disorders", Integrative Medicine & Health 2014.

[24] X.-Q. Yue and Q. Liu, "Analysis of studies on pattern recognition of tongue image in traditional Chinese medicine by computer technology", J. Chin. Integr. Med., Vol.2, No.5, pp.326–329, 2004.

[25] B. Pang and D. Zhang, "Computerized tongue diagnosis based on bayesian networks", IEEE Trans. Biomedical Engineering, Vol.51, No.10, pp.1803– 1810, Oct., 2004

[26] H.Z. Zhang, K.Q. Wang, D. Zhang, B. Pang and B. Huang, "Computer aided tongue diagnosis system", Proc. the 2005 IEEE Engineering in Medicine and Biology 27th Annual Conference, Shanghai, China, pp.6754–6757, Sep., 2005.

[27] 정창진 외, "설진 시스템 특허동향 분석", 대한한의진단학회지, Vol.17, No. 2, pp. 77–89, 2013.

[28] L. Sun, Z. Cheng and H. Xie, "Study on objective tongue diagnosis using computerized Image recognition technique", J. Anhui Traditional Chinese Medical College, Vol.5, No.4, pp.5–7, 1989.

[29] C.-C. Chiu, "A novel approach based on computerized image analysis for traditional Chinese medical diagnosis of the tongue", Computer Methods and Programs in Biomedicine, Vol.61, pp.77–89, 2000.

[30] 김제균, 디지털 설진 시스템의 개발, 경희대 학사논문, 2005.

[31] Tongue Diagnostic System (TDS), www. skylarkdevice.com/diagnostic.htm

[32] 김근호 외, "설진 기기의 시스템 구성 및 진단 방법 개발", 한국한의학연구원논문집, Vol.14, No.3, pp.89–95, 2008.

[33] H.Z. Zhang et. al., "Computer Aided Tongue Diagnosis System", EMBC 2005.

[34] Q. Li et. al., "Sublingual vein extraction algorithm based on

hyperspectral tongue imaging technology", Comput Med Imaging Graph. Vol.35, pp.179–185, 2011.

[35] S. Yamamoto et. al., "Regional image analysis of the tongue color spectrum", International Journal of Computer Assisted Radiology and Surgery, Vol.6, No.1, pp.143-152, 2011.

[36] http://www.tellyes.com/page202?produ ct_id=742

[37] http://www.dsmedics.co.kr/product/pr oduct05_01.php

[38] C.J. Jung et. al., "Review on the current trends in tongue diagnosis systems", Integrative Medicine Research, Vol.1, No.1, pp.13–20, 2012.

[39] J. Wu, Y. Zhang and J. Bai, "Tongue area extraction in tongue diagnosis of traditional Chinese medicine", Proc. the 2005 IEEE Engineering in Medicine and Biology 27th Annual Conference, Shanghai, China, pp.4955–4957, Sep., 2005.

[40] B. Pang, K. Wang, D. Zhang and F. Zhang, "On automated tongue image segmentation in Chinese medicine", ICPR, Vol.1, pp.616–619, 2002.

[41] W. Li, C. Zhou and Z. Zhang, "The segmentation of the body of tongue based on the improved snake algorithm in traditional Chinese medicine", Proc. the 5th world congress on intelligent control and automation, pp.15–19, June, 2004.

[42] J. Kim et. al., "Development of differential criteria on tongue coating thickness in tongue diagnosis", Complement Ther Med. Vol.20, No.5, pp.316–22, 2012.

[43] K.H. Kim et. al., "Estimation of Teeth Marks and Feasibility of Classification for Tongue Diagnosis", ICCMR 2015.

김근호

- 1994년 2월 한국과학기술원 전기및전자공학(공학사)
- 1996년 8월 한국과학기술원 정보및통신공학(공학석사)
- 2001년 8월 한국과학기술원 전기및전자공학(공학박사)
- 2001년 9월~2002년 10월 Univ of Minnesota(Post Doctoral Associate)
- 2002년 11월~2007년 5월 삼성종합기술원 전문연구원
- 2007년 5월~현재 한국한의학연구원 책임연구원
- 2008년 3월~현재 과학기술연합대학원대학교 전임교수

〈관심분야〉
Image processing, Diagnosis algorithm, 3D visualization and modeling, Medical device

남동현

- 1999년 2월 경희대학교(한의학사)
- 2002년 2월 경희대학교(한의학석사)
- 2008년 2월 경희대학교(한의학박사)
- 2010년 3월~현재 상지대학교 한의과대학 부교수

〈관심분야〉
Medical divices in Korean medicine, computerized tongue diagnosis system, pulsimeter, pattern identification, digital signal processing, systematic review