한방안이비인후피부과학회지 제29권 제2호(2016년 5월)
J Korean Med Ophthalmol Otolaryngol Dermatol 2016;29(2):149-160 http://www.ood.or.kr
pISSN 1738-6640 eISSN 2234-4020 http://dx.doi.org/10.6114/jkood.2016.29.2.149

Case Report / 증례

과체중 소아의 부비동염에 대한 한방 치료 2례

장정희 · 박준홍
청주 함소아 한의원

Two Cases Report of Oriental Medical Therapy for Sinusitis in the Overweight Children

Jung-Hee Jang · Jun-Hong Park
Cheongju Hamsoa Oriental Clinic

Abstract

Objectives : The purpose of this clinical study is to investigate effectiveness of oriental medical treatment for sinusitis in the two overweight children.

Methods : This study was performed for two 5-years old of age and overweight (BMI〉90th percentile) children with sinusitis who visited the clinic. The symptoms of sinusitis are rhinorrhea, poor sleep due to nasal congestion, cough, sputum. Oriental herb medicines(Kami-Hyunggyeyungyotang and Kami-Cheonggeumganghwatang), moxibustion, nebulizer and aroma nasal spray were treated to two children. The progress of treatment for sinusitis was evaluated through the subjective symptoms and endoscope inspection.

Results & Conclusions : After oriental medical treatment, the subjective symptoms and endoscope inspection were improved in all two children. Our results suggested that oriental medical treatment have effective to alleviate the symptoms of sinusitis in overweight children.

Key words : Sinusitis; Kami-Hyunggyeyungyotang; Kami-Cheonggeumganghwatang

© 2016 the Society of Korean Medicine Ophthalmology & Otolaryngology & Dermatology
This is an Open Access journal distributed under the terms of the Creative Commons Attribution Non-Commercial License (http://creativecommons.org/license/by-nc/3.0/) which permits unrestricted non-commercial use, distribution, and reproduction in any medium, provided the original work is properly cited.

Ⅰ. 서 론

부비동염은 화농성 분비물이 비강에서 흐르고 부비동 내에 농성 분비물이 쌓이는 부비동의 염증반응으로 코막힘, 비취, 황색탁체가 지속적으로 흐르는 증상이 특징적이다[1]. 소아에서 부비동염의 임상증상으로는 지속적인 후비루와 기침을 주로 볼 수 있다. 발생원인은 대부분 바이러스 감염에 의한 상기도 질환의 합병증에서 기인하는데, 소아는 肺常不足하여 호흡기 질환에 취약하므로[2] 부비동염 발생 가능성이 높고 특히 면역력이 약하거나 알레르기 체질의 소아에서 빈발한다[3]. 또한 부비동염과 비만의 상관관계에 관한 연구결과를 통해서[4] 비만이 부비동염의 위험인자로 밝혀진 바 있다. 그러므로 임상에서 과체중 소아에서 부비동염을 자주 접할 수 있다.

부비동염의 진단은 병력청취, 전비경 검사, X-선, CT와 MRI를 통해 진단 할 수 있다[5]. 서양의학적 치료는 항생제를 주로 사용하는데[6] 만성으로 진행된 부비동염은 항생제에 잘 반응하지 않으며 항생제 오남용에 따른 내성균 증가의 문제점이 부각되고 있다[7]. 특히 소아 부비동염은 급성에서 만성으로 진행되면서 장기간에 걸쳐 지속적으로 증상이 나타날 수 있기 때문에, 불필요한 항생제 복용을 줄이기 위한 노력이 더욱 필요하다[8].

한의학적으로 부비동염과 유사한 鼻淵은 비강에 농성 분비물이 흐르는 것으로 "膽移熱於腦 則辛頞鼻淵鼻淵者 濁滯下不止也" 라고『素問·氣厥論』에 처음 수록되었다[9]. 鼻淵의 발생 원인은 六淫外傷, 風寒久而鬱熱, 風熱, 肺熱, 脾胃濕熱, 腎虛등 脾肺腎의 臟腑機能 失調 및 飮食, 勞役, 七情內鬱등[3]이 있고, 약물치료는 黃連通聖散, 防風湯, 蒼耳散, 荊芥連翹湯가 사용된다[10]. 현재까지 鼻淵治療에 대한 임상연구는 加味荊芥連翹湯加減[11]과 加味二陳湯[12]에 관한 보고가 있지만 부비동염에 대한 淸金降火湯의 임상효과를 규명한 증례는 아직 보고된 바 없다.

본 논문에서는 과체중 소아의 부비동염 치료를 위해 加味荊芥連翹湯과 加味淸金降火湯을 복합 처방하여 임상 증상과 내시경 소견에서 유의한 효과를 얻어 이에 보고하는 바이다.

Ⅱ. 대상 및 연구방법

1. 대상

2015년 12월부터 2016년 3월까지 함소아 한의원을 방문한 소아 환자 중에서 부비동염을 주 증상으로 하는 소아를 치료대상으로 하였고, 증례 1은 중이염이 동반되었다. 이들은 만 5세의 BMI(Body mass index, 신체질량지수)가 18이상이고, BMI 백분위 95 percentile 이상의 과체중 비만[2] 남아 1명과 여아 1명이다. 한의원 방문 이전에 부비동염 증상으로 일상생활에 방해가 되었고, 장기간 양방 치료를 했지만 증상의 호전이 없어 한방치료를 위해 내원하였다.

2. 방법

1) 한약치료

한약 처방은 함소아 한의원 탕전실에서 제공된 탕약인 加味荊芥連翹湯과 加味淸金降火湯을 함께 복용하였다. 한약복용은 오전에 加味荊芥連翹湯 1팩(Table 1), 오후에 加味淸金降火湯 1팩(Table 2) 복용을 원칙으로 하되 필요에 따라 복용을 달리했다. 한약을 복용하면서 필요한 경우에 한해 단기간 치효산(Table 3)과 맥문동탕(Table 4)을 추가로 복용했다. 한약 복용 기간은 부비동염으로 인한 증상 소실과 일상생활에 지장이 없어지는 시점으로 하였다.

Corresponding author : Jung-Hee Jang and Jun-Hong Park, Hamsoa oriental clinic, Cheongju, Chungcheongbuk-do 858-2, Republic of Korea. (Tel: +80-43-276-1075, E-mail: jee3838@hanmail.net and barkjoon@yahoo.co.kr)
• Recieved 2016/4/2 • Revised 2016/5/7 • Accepted 2016/5/14

Table 1. The Composition and Dose of Kami-Hyunggyeyungyotang

Herbal name	Scientific name	Dose (g)
楡根皮	*Ulmi Radicis Cortex*	3
蒼耳子	*Xanthii Fructus*	2
桔梗	*Platycodi Radix*	1.5
當歸	*Angelicae gigantis Radix*	1.5
防風	*Ledebouriellae Radix*	1.5
白芍藥	*Paeomiae Radix Alba*	1.5
白芷	*Angelicae dahuricae Radix*	1.5
柴胡	*Bupleuri Radix*	1.5
連翹	*Forsythiae Fructus*	1.5
枳殼	*Aurantii Fructus*	1.5
川芎	*Cnidii Rhizoma*	1.5
梔子	*Gardeniae Fructus*	1.5
荊芥	*Schizonepetae Herba*	1.5
黃芩	*Scutellariae Radix*	1.5
甘草	*Glycyrrhizae Radix*	1
辛夷	*Magnoliae Flos*	1
茜草	*Rubiae Radix*	1

Table 2. The Composition and Dose of Kami-Cheonggeumganghwatang

Herbal name	Scientific name	Dose (g)
石膏	*Fibrosum*	4
生地黃	*Rehmannia glutinosa*	3
水牛角	*Bubalus bubalis*	3
陳皮	*Citri Pericarpium*	3
杏仁	*Armeniacae Arrarum*	3
瓜蔞仁	*Trichosanthis Semen*	2
桔梗	*Platycodi Radix*	2
牡丹皮	*Paeonia suffruticosa*	2
半夏	*Pinelliae Rhizoma*	2
白茅根	*Imperata Rhizoma*	2
白茯苓	*Poria cocos*	2
白芍藥	*Paeomiae Radix Alba*	2
前胡	*Peucedani Radix*	2
地楡	*Sanguisorba officinalis*	2
貝母	*Fritillariae Cirrhosae Bulbus*	2
黃芩	*Scutellariae Radix*	2
枳殼	*Aurantii Fructus*	1.5

Table 3. The Composition and Dose of Chihyosan

Herbal name	Scientific name	Dose (g)
麻黃	*Ephedrae Herba*	2
半夏	*Pinelliae Tuber*	2
瓜蔞仁	*Trichosanthes kirilowii*	1.3
桔梗	*Platycodi Radix*	1.3
桑白皮	*Mori Cortex*	1.3
生薑	*Zingiber officinale Roscoe*	1.3
蘇葉	*Perilae Folium*	1.3
紫菀	*Asteris Radix*	1.3
赤茯苓	*Hoelen*	1.3
枳殼	*Aurantii Fructus*	1.3
陳皮	*Fraxini Cortex*	1.3
貝母	*Fritillaeriae Rhizoma*	1.3
杏仁	*Ansu Semen*	1.3
甘草	*Glycyrrhizae Radix*	0.7

Table 4. The Composition and Dose of Maekmundong-tang

Herbal name	Scientific name	Dose (g)
粳米	*Oryzae Semen*	3.33
麥門冬	*Liriope Tuber*	3.33
半夏	*Pinelliae Tuber*	1.67
大棗	*JujubaeFructus*	1
甘草	*Glycyrrhizae Radix*	0.67
人蔘	*Ginseng Radix*	0.67

2) 뜸치료

동지부터 입춘까지 호흡기 면역력을 보강해서 감기 예방하기 위해 뜸치료를 하였다. 뜸 치료의 주요 혈자리는 肺兪(BL13), 大椎(GV14), 風門(BL12), 百會(GV20), 合谷(LI4), 迎香(LI20)을 기본으로 하였다.

3) 호흡기 치료

① 청비수: 竹鹽 0.02g으로 구성된 비강 내 분무

하는 스프레이로 하루에 2~3회 사용 하였다.

② 청비고: 藿香 0.65g, 梔子0.26g, 紫蘇葉 黃芩 厚朴 0.2g으로 구성된 비강 내 도포하는 연고로 하루에 2~3회 사용 하였다.

③ 네블라이져: 한의원 내원 시, 식염수에 Eucalyptus, Peppermint oil 희석 용액이 혼합된 네블라이져를 흡인했다.

3. 치료효과 평가방법

치료 효과에 대한 평가는 주관적인 임상증상과 객관적인 내시경 소견의 변화를 측정하였고, 한약 복용 기간 동안 일주일에 1~3회 시행되었다. 소아는 의사표현에 한계가 있으므로 임상증상 평가는 자각적인 불편감 보다는 부모님의 관찰을 기준으로 평가했다. 임상증상으로는 콧물, 코막힘과 코골이, 기침과 가래 등을 측정했다. 내시경 소견은 비경관찰을 원칙으로 하되, 부 증상으로 중이염이 있는 소아에 한해서는 이경 소견을 추가로 관찰했다. 내시경(Sometech INC., DCS-104T)을 사용하여 코 안쪽의 비분비물 관찰을 위해 비강 내 하비갑개와 중비갑개를 촬영하였고, 후비루 관찰을 위해 구강 내 구인두를 촬영했다. 사례 1의 경우에는 중이염 호전도 평가를 위해 고막을 촬영했다.

Ⅲ. 증 례

1. 증례 1

1) **환자명** : 임OO

2) **성별/ 연령** : 남아/ 만5세

3) **키/ 몸무게/ BMI(체중 백분위)** : 111.8㎝/25.5㎏/ 20.4(100%)

4) **주소증(c/c)** : 비염, 부비동염, 중이염

5) **발병일** : 2015년 12월부터 부비동염과 중이염 발병

6) **현병력** : 환절기마다 감기에 걸렸고 합병증으로 부비동염과 중이염을 앓아왔으며, 한의원 내원 전까지 양약과 항생제를 복용했다. 항생제 복용 시 발진이 생겨 특정 항생제 2가지를 정해서 복용해왔다. 항생제치료로는 증상이 호전되지 않아서 이비인후과에서 중이염 수술 권유를 받았으나, 수술을 원치 않아 2016년 1월 7일 한방치료를 하고자 본원에 내원하였다.

7) **가족력** : 父 비염(+) 부비동염(+)

8) **과거력** : 부비동염, 중이염

9) **현재복용 중인 약물** : 항생제를 복용했으나 현재는 복용 중단하였다

10) **단체생활** : 2013년부터 단체생활 하고 있다.

11) **전신상태**

① 수면: 코막힘과 코골이 증상으로 인해 수면방해 되고, 굴러다니면서 잔다.

② 식욕: 과식하는 편이다.

③ 대변: 변비가 있어서 변 볼 때 힘들어한다.

④ 소변: 양호하다.

⑤ 땀: 많다.

⑥ 호흡: 코막힘으로 숨소리 거칠다.

12) **치료기간**

2016년 1월 7일부터 2016년 3월 7일

13) **치료방법**

① 한약치료

加味荊芥連翹湯을 1일에 2회(80㏄)씩 복용하였다. 총 처방기간은 15일 이었다. 복용을 마치고 이어서 加味荊芥連翹湯과 加味淸金降火湯을 1일에 각 1회(40㏄)씩 복용하였다. 총 처방기간은 45일 이였다.

② 뜸치료: 1주일에 2회 이상 한의원에 방문하여 뜸 치료를 하였다.

③ 호흡기치료: 1주일에 2회 이상 한의원에 방문하여 네블라이져 치료를 받았다. 청비고와 청비수는 매일 2~3회 사용하였다.

14) 치료경과

① 축농증 증상 변화 경과

加味荊芥連翹湯 단독 복용 기간인 탕약 11일째 전반적으로 증상이 악화되어서 한약처방을 변경했다. 탕약 15일째 加味荊芥連翹湯과 加味淸金降火湯을 함께 복용하면서 증상이 지속적으로 호전되는 것이 확인 됐고, 탕약 복용 39일째 모든 증상이 소실됐다. 소아는 면역력이 약하고 단체생활을 하면서 감기에 이환될 가능성이 높았기 때문에 치료과정 중 한약복용 41일째 초기감기 증상을 보였다. 하지만 항생제 복용 없이 1주일 내에 증상이 호전되었다. 한방치료를 받기 전에는 감기가 오랜 기간 지속되면서 축농증과 중이염이 속발했던 것에 비해 빠른 치유 경과를 보였다. 치료에 따른 임상증상 변화는 다음과 같다(Table 5).

② 내시경 관찰을 통한 부비동염과 중이염 변화 경과

임상증상이 호전되면서 내시경 소견도 호전을 보였다. 치료에 따른 내시경 소견의 변화는 다음과 같다(Fig. 1,2).

2. 증례 2

1) 환자명 : 도OO

2) 성별/ 연령 : 여아/ 만5세

Table 5. The Change of Clinical Symptoms in Case 1

Duration of treatment	Symptoms					
	Nasal discharge	Nasal obstruction	Snoring	Ozena	Cough	Sputum
0 day	+	+	+	-	-	-
4 days	+-	+-	+-	-	-	-
8 days	++	++	++	+	-	-
11 days	++	++	++	+	+	+
15 days	+-	+	+-	+	+	+
18 days	+-	+	+-	-	+	+
20 days	+	+	+	-	++	+-
25 days	+	+-	+-	-	+-	+-
27 days	+-	+-	+-	-	+-	+-
32 days	++	+-	+-	-	-	+-
34 days	-	-	+-		-	+-
36 days	-	-	-	-	-	-
39 days	-	-	-	-	-	-
41 days	+	-	-	-	-	-
43 days	+	+	-	-	+	+
46 days	+	-	-	-	+	+
48 days	+-	-	-	-	-	+-
53 days	+	-	-	-	+	-
55 days	+-	-	-	-	+-	-
57 days	-	-	-	-	+-	-

+Symptomatic, - Asymptomatic
++Aggravation of symptoms, +-Improvement of symptoms

Duration of Treatment	Image of Rhinoscopy	Image Interpretation
15 day	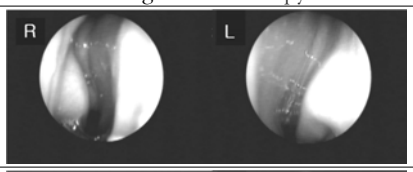	Edema of nasal concha and slight nasal discharge in middle concha.
20 day	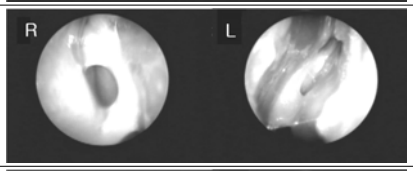	Yellow sticky nasal discharge in middle concha. Aggravation.
39 day	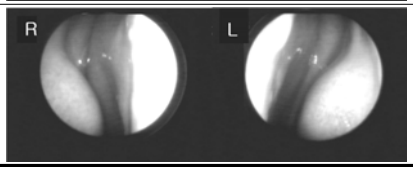	No nasal discharge in middle concha. Remarkable improvement.

Fig. 1. Pictures of nasal concha – case 1. Middle and inferior nasal concha observed by rhinoscopy.

Duration of Treatment	Image of Otoscopy	Image Interpretation
15 day	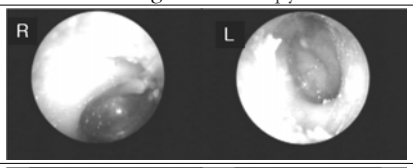	Erythema and suppuration in left ear.
20 day	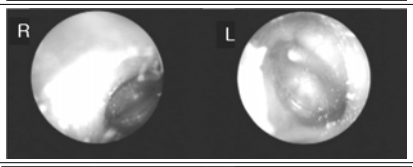	Erythema and suppuration in left ear.
39 day	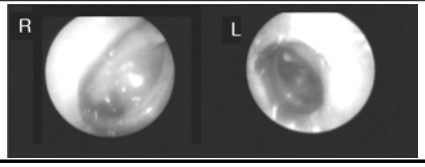	No Erythema and slight suppuration in left ear. Remarkable improvement.

Fig. 2. Pictures of tympanum – case 1. Tympanum observed by otoscopy.

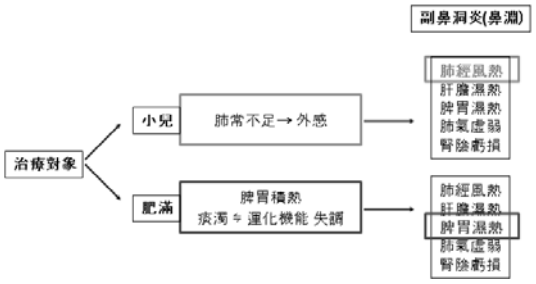

Fig. 3. The correlation between overweight children and sinusitis

3) **키/ 몸무게/ BMI(체중 백분위)** : 115㎝/ 24.5㎏/ 18.53(100%)

4) **주소증(c/c)** : 비염, 부비동염

5) **발병일** : 2015년 10월부터 부비동염 발병

6) **현병력** : 2015년 10월부터 비염과 부비동염으로 이비인후과에서 항생제를 2개월 정도 복용했지만 증상의 호전이 없었다. 현재 부비동염 증상으로

는 진득한 노란콧물과 코막힘으로 구호흡을 하고, 코골이가 있다. 코막힘으로 인해 밤에 수면에 방해가 되고 잠에서 깨기도 하였다.

7) **가족력** : 無

8) **과거력** : 편도염 자주 있었고, 부비동염이 없을 때도 구호흡과 코골이는 있었다.

9) **현재복용 중인 약물** : 항생제를 복용했으나 현재는 항생제 복용 중단하였다.

10) **단체생활** : 2011년부터 단체생활 하고 있다.

11) **전신상태**

① 수면: 코막힘으로 인해 수면 방해되어 깨는 경우도 있으며, 잠꼬대가 있다.
② 식욕: 식사량 많다.
③ 대변: 양호하다.
④ 소변: 양호하다.
⑤ 땀: 보통이다.
⑥ 호흡: 코막힘으로 숨소리 거칠다.

12) **치료기간**

2015년 12월 26일부터 2016년 1월 29일

13) **치료방법**

① 한약치료

加味荊芥連翹湯과 加味淸金降火湯을 1일에 각 1회(40cc)씩 복용하였다. 총 처방기간은 30일이었다.

② 뜸치료: 1주일에 1회 한의원에 방문하여 뜸 치료를 하였다.

③ 호흡기치료: 1주일에 1회 한의원에 방문하여 네블라이져 치료를 받았다. 청비고와 청비수는 매일 2~3회 사용하였다.

14) **치료경과**

① 축농증 증상 변화 경과

치료 초에 항생제 복용을 중단하면서 임상증상이 다시 나타나기 시작했지만, 加味荊芥連翹湯과 加味淸金降火湯을 함께 복용하면서 증상이 지속적으로 호전되었다. 한약 복용 25일째는 콧물, 취비증, 기침, 가래는 없었다. 그러나 코막힘과 코골이 증상은 경미하게 남아있었다. 치료 32일째 편도염으로 인해 일시적으로 항생제 복용을 했지만, 부비동염 증상이 악화되지는 않았다. 치료에 따른 임상 증상 변화는 다음과 같다(Table 6).

Table 6. The Change of Clinical Symptoms in Case 2

Duration of treatment	Symptoms					
	Nasal discharge	Nasal obstruction	Snoring	Ozena	Cough	Sputum
0 day	+	+	+	-	-	-
2 days	+	+	+	-	-	-
10 days	+	+	+	-	+	+
14 days	+	+	+	-	+-	+-
18 days	-	+-	+-	-	-	-
25 days	-	+-	+-	-	-	-
32 days	-	+	+	-	-	-

+Symptomatic, - Asymptomatic
++Aggravation of symptoms, +-Improvement of symptoms

Table 7. The Change of Rhinoscopic Finding in Case 2

Duration of treatment	Image Interpretaion	
	Nasal discharge in middle concha	Postnasal drip
0 day	+	+
2 days	+	+-
10 days	-	+
18 days	-	-
25 days	-	-
32 days	+	+

+Symptomatic, - Asymptomatic
++Aggravation of symptoms, +-Improvement of symptoms

② 내시경 관찰을 통한 부비동염 변화 경과
진료 중에 내시경 관찰을 했지만, 사진을 저장하지 못했기 때문에 내시경 소견 결과는 진료 시 관찰하고 기록해 둔 내용을 근거로 작성하였다(Table 7). 한약 복용 18일과 25일에 임상 증상이 호전되면서 내시경 소견도 개선되었다. 중비갑개 쪽에 노란 비분비물이 소실됐고 후비루가 관찰되지 않았다.

Ⅳ. 고 찰

부비동염은 부비동 내에 농성 분비물이 쌓이는 염증반응으로[1,3] 감기가 평소보다 심하거나 10일 이상 지속될 때 의심된다. 임상 증상은 지속적 농성 비분비물, 발열, 안면의 통증과 압통, 두통 등의 소견이 보이고 목소리가 콧소리로 변한다. 기침은 낮에 자주 하지만 후비루가 있으면 야간에 심하게 한다. 발병 원인은 대부분 바이러스 감염에 의한 상기도 호흡기 질환의 합병증으로 유발된다. 소아는 장부기능이 미숙하여 肺常不足으로 호흡기 질환에 더욱 취약하기 때문에[2] 합병증인 부비동염의 발생 가능성이 높다. 또한 이비인후과 계열 만성염증성질환과 과체중 비만 간의 연관성에 관한 연구결과가 보고되고 있어, 소아가 과체중 비만 체형일 경우에 부비동염 발병 가능성이 가중될 것으로 사료된다. 만성중이염, 만성비부비동염, 만성편도염의 염증성 질환의 환자 474명 중 약 70%가 과체중으로 확인되면서 과체중이 부비동염의 위험인자로 밝혀졌다[4]. 그 외에도 비용종을 동반한 만성 부비동염의 위험인자로 비만이 보고된 바 있고[13], 비만의 경우 대기 오염에 의한 호흡기 질환 발병이 높다는 연구결과[14]도 있다. 이러한 사실을 근거로 과체중 비만 체형이 부비동염 발병과 관련 있고 그 발병을 촉진 시 킬 수 있음을 유추할 수 있다.

부비동염의 진단은 임상 증상만으로도 가능[2]하지만 보다 정확한 검사를 위해 전비경검사, X-선 소견과 CT와 MRI를 통해 진단 할 수 있다[5]. 서양의학적으로 부비동염 치료는 수술요법과 보존적 요법으로 나뉜다. 수술요법은 부비동이 발달과정에 있는 소아에게는 적합하지 않으며, 수술 치료 후에도 재발하는 경향이 있다[3]. 보존적 요법에는 세부적으로 약물요법과 보조요법이 있다. 약물 요법은 항생제 사용이 대부분이고 보조적으로 항히스타민제와 충혈완화제 등이 있다[6]. 그러나 세균 부비동염의 50~60%는 항생제 치료 없이 호전되기도 하고[2], 항생제 오남용으로 인한 내성균 증가의 문제점이 부각되고 있다[7]. 특히 소아 부비동염은 급성에서 만성으로 진행되면서 장기간에 걸쳐 지속적으로 증상이 나타날 수 있기 때문에, 불필요한 항생제 복용을 줄이기 위한 노력이 더욱 필요하다[8].

한의학적으로 부비동염과 유사한 鼻淵은 비강에 농성 분비물이 흐르는 것으로 "膽移熱於腦 則辛頞鼻淵鼻淵者 濁滯下不止也" 라고 『素問·氣厥論』에 처음 수록되었다[9]. 즉 "담에 있던 열이 뇌로 가면 콧마루가 시큰하고 鼻淵증이 생기고, 이는 탁한 콧물이 멎지 않고 흐르는 것이다"고 하였다. 鼻淵의 발생 원인은 六淫外傷, 風寒久而鬱熱, 風熱, 肺熱, 脾胃濕熱, 腎虛등 脾肺腎의 臟腑機能 失調 및 飮食,

勞役, 七情內鬱 등이다[3]. 동의보감에 의하면 鼻淵治療에는 黃連通聖散, 防風湯, 蒼耳散, 荊芥連翹湯을 쓴다고 하였고[10], 최근 임상연구로 加味荊芥連翹湯加減[11]과 加味二陳湯[12]에 관한 보고가 있다. 荊芥連翹湯은『萬病回春』에 처음으로 수록되었고, 風熱이 上發하여 頭上諸症을 다스리는 대표적인 방제로 이비인후질환에 많이 활용되고[11], 疏散風熱, 消腫排膿, 補陰淸熱의 작용이 있어서 蓄膿症, 急慢性鼻炎, 慢性扁桃炎, 耳痛膿出 或鳴 或聾, 알레르기性 鼻炎, 氣管支喘息 등에 사용되는 처방이다[15]. 二陳湯은 脾를 補해서 濕이 생기지 않게 하고 燥濕滲濕해서 痰이 생기지 않으며 利氣降氣해서 痰을 제거[16]하는 처방으로, 부비동염에 대한 임상 연구가 보고된 바 있다. 그러나 二陳湯이 포함된 처방인 淸金降火湯의 효과를 규명한 임상증례는 아직 보고된 바 없다. 淸金降火湯은『古今醫鑑』에 처음으로 수록되어 瀉肺胃火, 淸化熱痰, 消痰止嗽 작용이 있다. "熱嗽를 치료하는데 폐와 위의 火를 내리는데, 화를 내리면 담이 삭고 기침이 멎는다"[10]고 하였고, 최근에 淸金降火湯이 햄스터 기관표면 상피세포에서의 뮤신분비를 유의성 있게 증가시켜서 객담 배출을 용이하게 한다[17]는 실험 결과가 보고된 바 있다. 본 논문에서는 加味荊芥連翹湯과 加味淸金降火湯의 복합 처방이 과체중 소아의 부비동염에 미치는 치료효과에 대해 알아보고자 하였다.

2015년 12월부터 함소아 한의원에 내원한 소아 중에서 부비동염을 주소로 내원한 과체중 소아 2명을 대상으로 했다. 만 5세로 단체생활을 하고 있어서 상기도 호흡기감염에 쉽게 노출되는 환경에 있었고, 비염과 부비동염의 과거력이 있었다. 초진 시 콧물과 코막힘 때문에 밤에 자다가 깰 정도로 수면에 방해가 되고 있었고, 한의원 내원 전에 항생제를 장기간 복용하였으나 증상이 경감되지 않아서 한방 치료를 위해 내원했다. 부비동염 치료를 위해 加味荊芥連翹湯과 加味淸金降火湯을 복합 처방했고, 뜸 치료와 호흡기 치료를 겸했다. 부비동염 치료를 위해 加味荊芥連翹湯과 加味淸金降火湯을 복합 처방했고, 뜸치료와 호흡기 치료를 겸했다. 加味荊芥連翹湯은 荊芥連翹湯에 利水消腫하는 楡根皮, 通鼻竅하는 蒼耳子와 辛夷, 凉血하는 茜草를 加味하여[16] 염증을 치료하는 효과를 높이고자 하였다. 加味淸金降火湯은 淸金降火湯에 凉血하는 生地黃, 水牛角, 牡丹皮, 白茅根, 地楡을[17] 加味하여 血分의 熱邪를 제거하는 淸熱작용을 통해 부비동염의 치료 효과를 향상시키고자 하였다. 한방 치료를 하면서 콧물, 코막힘, 코골이 등의 부비동염 증상이 눈에 띄게 경감되었고 이로 인해 수면방해가 소실되면서 숙면을 취할 수 있었다. 또한 전비경 검사에서 중비갑개쪽에 노란 콧물이 줄어드는 것이 육안적으로 확인되었다. 증례 1은 부비동염이 호전됨에 따라 중이염도 치유되었다. 한의원 내원 전에 이비인후과에서 중이염 수술을 권유받았지만, 수술 없이 한의학적인 치료를 진행했다. 이경 검사에서 한약 복용 전에 중이에 꽉 차있던 화농이 거의 소실되는 것이 관찰 되었고, 정상 고막으로 돌아왔다. 소아가 호흡기 질환에 취약한 조건이여서 치료 과정 중에 새롭게 호흡기 질환에 노출되었지만, 항생제를 복용하지 않고 1주일 내에 증상이 호전되었다. 증례 2는 한의원에 내원하기 2개월 전에 부비동염 판정을 받고 지속적으로 항생제를 복용했지만 증상에 차도가 없었다. 한의학적 치료를 받은 후에 임상증상이 눈에 띄게 호전되었다. 치료 25일 이후에 편도염으로 인해 일시적으로 항생제를 복용을 했지만, 부비동염 증상이 악화되지는 않았다. 이로써 加味荊芥連翹湯과 加味淸金降火湯 복합 처방투여가 과체중 소아의 부비동염에 대한 유의한 치료효과가 있음을 확인했다.

이상 2가지 증례를 종합해보면, 장기간 양방 치료로 호전이 없었던 과체중의 만성 부비동염 소아에게 한약, 뜸, 호흡기 치료를 병행 했을 때 괄목할 만한 개선 효과를 보였다. 이는 부비동염에 대한 효능이 알려져 있는 加味荊芥連翹湯에 加味淸金降火湯을 함께 복용했기 때문에 치료효과가 극대화 됐을 것으로

판단되어 본 증례에서 加味淸金降火湯의 효능에 대해 고찰해보고자 한다. 과체중의 경우에 정상체형에 비해서 객담 생성이 많은 것이 확인된 바 있고[18], 만성 부비동염의 경우 기침과 비분비물이 30일 이상 지속되므로[2] 본 증례의 과체중 소아 만성 부비동염 치료를 위해 객담 조절이 중요하다. 그러므로 痰을 삭히고 객담 배출을 용이하게 하는 것으로 알려진 淸金降火湯의 효과가 과체중 소아 만성 부비동염 치료에 유리하게 작용한 것으로 사료된다.

이렇듯 본 증례에서 치료효과가 극대화된 것은 부비동염이라는 질환만 고려하지 않고 과체중의 경우 객담 생성이 많아진다는 素症까지 감안해서 치료했기 때문이다. 그래서 素症이 어떻게 부비동염 발병을 촉진시켰는지 확인하고 이를 치료에 활용하기 위해서 素症과 부비동염 발병간의 상관관계를 파악하고자 한의학적 변증방법을 이용하여 가설하고 설명했다(Fig. 3). 만성부비동염인 鼻淵의 한의학적 발생원인은 實證(肺經風熱, 肝膽濕熱, 脾胃濕熱)과 虛症(肺氣虛弱, 腎陰虧損)으로 나뉜다[9]. 본 연구에서 부비동염 발생 원인은 肺經風熱과 脾胃濕熱으로 국한했고, 이와 상관성이 있는 素症을 찾아보았다. 첫째로, 소아의 素症은 肺常不足으로 인한 잦은 外感 風寒熱로 가정했다. 소아는 장부의 발육이 완전하지 않고 臟腑嬌嫩한데 특히 肺常不足으로 肺系疾患이 많다. 게다가 최근 단체생활을 시작하는 연령이 낮아지면서 감염의 노출 기회가 빨라졌고, 비강 구조상 개구부가 성인에 비해 넓어[19] 부비동염이 발생하기 유리한 조건이다. 이와 상관성이 있는 축농증 발병원인은 風寒이 鼻竅에 침범하여 肺經에 火熱이 鬱滯된 肺經風熱이다. 둘째로, 과체중 비만의 素症은 脾胃積熱로 가정했다. 비만의 발생 기전은 脾胃의 運化機能의 失調로 水濕이나 痰濁이 형성되는데 이것이 역으로 脾胃의 運化機能에 장애를 주어 서로 상호작용을 하면서 濕痰이 쌓이게 되고[2], 발생 원인은 實證(濕, 痰, 瘀, 脾胃積熱, 積聚)과 虛證(氣虛, 脾虛, 陽虛)으로 나뉠 수 있다[20]. 본 연구에서는 과체중 비만의 素症을 脾胃積熱로 변증했다. 이것은 축농증 발병원인인 膏粱厚味한 음식물을 과다 섭취한 脾胃濕熱과 상관성이 있다고 판단했다. 이렇듯 과체중 소아가 가지고 있는 素症과 부비동염의 발병원인 중에서 風熱과 濕痰이 서로 상관성이 있었고, 이러한 두 가지 원인을 모두 고려한 加味荊芥連翹湯과 加味淸金降火湯 복합 처방이 치료 효과를 높였을 것으로 생각된다. 즉 素症과 부비동염의 발병원인간의 상관성을 찾고 이를 모두 반영한 치료를 함으로써 부비동염의 치료와 예방 효과를 높일 수 있다고 사료된다. 그러므로 치료가 끝난 후에 과체중 비만 소아의 부비동염을 예방하기 위해서는 식습관 개선 및 활동량 증가를 통한 체중조절과 면역력 증진 등의 素症 관리가 필요 할 것이다.

본 연구의 한계점으로는 치료 대상이 2명의 소아로 제한적이고, 연구기간이 탕약을 복용하는 기간으로 국한되어서 치료가 끝난 후에 재발률을 확인 할 수 없는 아쉬움이 있다. 그리고 치료효과의 평가에 있어서 소아는 의사표현에 어려움이 있어서 자각적인 평가를 하지 못했고 대신에 부모의 관찰에 의존했기 때문에 증상 경감을 수치화 하지 못했다. 또한 기계를 이용한 객관적인 평가는 X-ray영상 없이 비경검사 만으로 호전도를 판단했다. 향후 추적조사를 통한 재발률 측정과 다양한 평가 방법을 활용해서 보다 많은 소아를 대상으로 연구가 이루어지길 기대한다.

V. 결 론

과체중 소아 2명의 부비동염 치료를 위해서 加味荊芥連翹湯과 加味淸金降火湯 복합 처방, 뜸치료, 호흡기치료를 진행한 결과 임상증상과 내시경 소견이 호전되었다. 향후 만성 호흡기 질환에 있어서 淸金降火湯의 치료효과에 관해 추가적인 연구가 필요할 것으로 보인다.

References

1. Seo Jc, Lee JD. Clinical Study on Chronic Paranasal Sinitis by Nasal Acupuncture. J Korean Acupuncture & Moxobustion society. 2000;17(3):99-105.
2. Textbook by Pediatric professors of Korean Medicine College. Korean Child and Adolescent Medicine. Seoul:Uiseongdang. 2010:37-8, 383-6, 991-5
3. Lee HJ, Park EJ, Yang MR. Clinical study for recurrence rate of the pediatric chronic sinusitis after herbal medicine therapy. J Korean Oriental Med. 2000; 14(1):117-25.
4. Kim TH, Kang HM, Oh IH, Yeo SG. Relationship Between Otorhinolaryngologic Diseases and Obesity. Clin Exp Otorhinolaryngol. 2015;8(3):194-7.
5. Roh SS. Full-color Ophthalmology & Otolaryngology. Daejeon:Pienpi. 2013:591-603.
6. Scheid DC, Hamm RM. Acute bacterial rhinosinusitis in adults: partⅡ. Treatment. Am Fam Physician. 2004;70(9):1697-704.
7. Nascimento-Carvalho CM. Outpatient antibiotic therapy as a predisposing factor for bacterial resistance: a rational approach to airway infections. J Pediatr (Rio J). 2006;82(5 Suppl):S146-52.
8. Hamilos DL. Pediatric chronic rhinosinusitis. Am J Rhinol Allergy. 2015 Nov;29(6):414-20.
9. Jangmahapju. Huangdineijing. Seoul:Komunsa. 1974:101, 257.
10. Heo Jun. Donguibogam. Seoul:Corporate culture history. 1999:590-1, 1236.
11. Hong JH, Kim KH, An JH, Jung HA. A case of Sinusitis Patient Improved by Kami-Hyunggyeyungyotang. J Korean Med Ophthalmol Otolaryngol Dermatol. 2015;28 (2):66-74.
12. Nam HJ, Kim YB. A Case of Headache Induced by Paranasal Sinusitis in Child. J Oriental Med Ophthalmol Otolaryngol Dermatol. 2003;16(1):159-67.
13. Ahn JC, Kim JW, Lee CH, Rhee CS. Prevalence and Risk Factors of Chronic Rhinosinusitus, Allergic Rhinitis, and Nasal Septal Deviation: Results of the Korean National Health and Nutrition Survey 2008-2012. JAMA Otolaryngol Head Neck Surg. 2016;142(2):162-7.
14. Dong GH, Qian Z, Liu MM, Wang D, Ren WH, Fu Q, et al. Obesity enhanced respiratory health effects of ambient air pollution in Chinese children: the Seven Northeastern Cities study. Int J Obes (Lond). 2013;37(1):94-100.
15. Yoo TS. Study of the effects of Hyunggaeyeungyotang on the Anti-allergic effect in rats and mice. J Korean Oriental Pediatrics. 1990;4(1):20-6.
16. Hwang DY, Shin MG. Bangyakhappyeon. Seoul:Younglimsa. 2010:227-8, 390-1, 404-5, 438, 442-3, 484, 498-9, 518, 530-1, 617.
17. Lee JE, Park YC. Effect of CheongGeum-GangHwa-Tang, GwaRuJiSil-Tang on mucin secretion from airway goblet cells. Korean J Orient Int Med. 2004;25(2):238-44.
18. Weinmayr G, Forastiere F, Büchele G, Jaensch A, Strachan DP, Nagel G. Overweight/obesity and respiratory and allergic disease in children: international

study of asthma and allergies in childhood (ISAAC) phase two. PLoS One. 2014;9(12):1-20.

19. Jin KS, Yang MR, Park EJ, Im TH. Clinical Stuyd for Mucociliary clearance of Pediatric Chronic Sinusitis after KamiHyung-gyeyungyotang Therapy. J Korean Oriental Pediatrics. 2003;17(1):1-16.
20. Lee SB, Keum DH, Lee MJ. Oriental and western medical study on the cause and treatment of obesity. The Journal of Dong Guk Oriental Medicine. 1996;5(1):33-52.