한방안이비인후피부과학회지 제29권 제2호(2016년 5월)
J Korean Med Ophthalmol Otolaryngol Dermatol 2016;29(2):112-122
pISSN 1738-6640 eISSN 2234-4020
http://www.ood.or.kr
http://dx.doi.org/10.6114/jkood.2016.29.2.112

Case Report / 증례

전신소양감을 동반한 심상성 천포창 치험 1례

이성은 · 윤화정 · 고우신
동의대학교 한의과대학 안이비인후피부과학교실

A Case of Pemphigus vulgaris with Generalized Pruritus

Sung-Eun Lee · Hwa-Jung Yoon · Woo-Shin Ko
Dept. of Oriental Medical Opthalmology & Otolaryngology & Dermatology, Don-eui university

Abstract

Objectives : The purpose of this report is to know the effect of Korean medical treatments on pemphigus vulgaris with generalized pruritus.

Methods : We treated a 44-years-old woman patient with pemphigus vulgaris on the whole body with Korean medicine. After Korean medical treatment for 17 weeks, we measured the extinction of blisters and decrease of pruritus. We recorded pictures of changes on symptoms.

Results & Conclusions : The symptoms of pemphigus vulgaris were significantly improved. The blisters and itching were decreased and skin damages were almost recovered. Thus Korean medical treatments are effective on pemphigus vulgaris.

Key words : Pemphigus vulgaris; Generalized Pruritus; Korean medical treatment

© 2016 the Society of Korean Medicine Ophthalmology & Otolaryngology & Dermatology
This is an Open Access journal distributed under the terms of the Creative Commons Attribution Non-Commercial License (http://creativecommons.org/license/by-nc/3.0/) which permits unrestricted non-commercial use, distribution, and reproduction in any medium, provided the original work is properly cited.

Ⅰ. 서 론

천포창(pemphigus)은 교소체 cadherin인 desmoglein에 대한 자가항체가 생겨 표피의 각질형성세포들 간의 접착이 소실되어 수포가 발생되는 자가면역성 수포성질환이다[1]. 대부분의 환자가 혈청 내에 각질세포에 존재하는 항원에 대한 자가항체를 가지고 있으며, 표피세포를 붙들어주는 desmosome이 파괴되면서 표피가 분리되는 증상이 나타난다. 표피 내 수포가 형성되는 위치, 임상소견 및 자가항원에 따라서 크게 심상성 천포창(pemphigus vulgaris)과 낙엽상 천포창(pemphigus foliaceous)으로 나눌 수 있다[2].

한의학적으로 천포창(天疱瘡)은 수포가 전신에 파급되어 시일이 지나 瘡으로 변하는 질환으로 心火脾濕이 內蘊하고 外感風熱毒邪가 皮膚에 침습하여 발생한다. 병변은 정상피부 혹은 홍반 위에 수포가 떼지어 출현하며, 포피는 극히 얇고 흐물하고 파열된 것도 있다. 포액이 초기에는 맑았다가 점차 혼탁해지며 혈액을 함유하기도 하고, 疱를 형성할 때 심한 동통이 발생할 수 있다. 疱가 궤파되면 맑은 삼출물이 배출되고, 針刺하는 것 같은 통증이 동반되며, 미란면을 나타내어 치료 후에도 색소 침착이 발생할 수 있다[3].

Lee의 보고[4]에 의하면 천포창이 한국에서는 가장 흔한 자가면역성 수포성 질환으로, 인구 10만명 당 1년에 0.1-0.5명 정도로 발생한다고 하였다. 현대 의학에서는 스테로이드제, 면역억제제 등이 천포창의 치료에 사용되고 있으며, 다양한 치험례가 학계에 보고되고 있다. 그러나 현재까지 천포창과 관련된 한의학 연구와 한방적 접근은 아직까지 미비한 실정이다. 따라서 저자는 동의대학교 부속한방병원 한방안이비인후피부과에 내원하여 한방적 처치를 통해 유의한 증상 호전도를 얻은 심상성 천포창 환자 치험 1례를 보고하고자 한다.

Corresponding author : Woo-Shin Ko, The Society of Korean Medicine Opthalmology & Otolaryngology & Dermatology, Dong eui University, San 45-1, Yangjeong-2dong, busanjin-gu, Busan, 614-710, Korea
(Tel : +82-51-850-8658, E-mail : wsko@deu.ac.kr)
• Recieved 2016/4/14 • Revised 2016/5/10 • Accepted 2016/5/17

Ⅱ. 증 례

1. 대상

1) 환자 : 천○○, 44세, 여자

2) 주소증
① 전신에 걸쳐 심한 소양감 있음.
② 양측 아래팔부위에 지름 2㎝ 크기의 대수포 3-4개씩 보이며, 다수의 소수포 보임.
③ 양측 상, 하지부 및 腹部와 背部에 홍반, 소수포, 搔爬로 인한 가피 있음.

3) 발병일
① 2000년경, 2003년경 출산 후 전신소양감 발생
② 2015년 10월경 전신소양감 심화

4) 과거력
① 2010년경 고신대병원 ER visit. 항생제알러지로 실신하여 inj-tx.
② 2011년경 L/C H. ER visit. 항생제알러지로 실신하여 inj-tx.

5) 가족력
없음

6) 望聞問切
睡眠 : 전신소양감 및 수포로 인한 불편감으로 1시간 정도 입면
食慾 : 不好 (밥 2-3숟가락 겨우 먹음)
消化 : 好
小便 : 주간 8-9회 야간 3-4회 快
大便 : 1일 1회 보통변 100cc 快

舌診 : 淡紅舌 微黃苔
脈診 : 沈滑

7) 현병력

상기 환자는 금연, 금주하는 마른 체구의 44세 여자 환자로 2000년경 첫 출산 후 전신소양감 발생하여 L/C 피부과 의원에서 내복약 치료 후 호전되었으며, 2003년경 두 번째 출산 후 상기증상 재발하여 같은 치료 병행해오던 중 2015년 10월경 전신소양감 심화되어 L/C 피부과 의원에서 부신피질호르몬제, 항히스타민제 복용과 스테로이드 연고 치료를 하였다. 증상 호전 없어 2015.11.20, 2015.12.2 본원 한방안이비인후피부과에 내원하여 외래로 통원치료 하며 한약 복용하던 중, 양측 아래팔부위에 대수포 발생하여 더욱 적극적인 한방처치 원해 입원하였다.

8) 치료기간

① 2015.11.20 – 2015.12.02 : 본원 외래치료(총 2회)
② 2015.12.04 – 2015.12.12 : 본원 입원치료(총 9일)
③ 2015.12.15 - 2016.04.05 : 본원 외래치료(총 13회)

2. 치료 방법

1) 약물치료

환자의 증상을 경과관찰하며 상황에 따라 처방을 변경하였다.

① 외래치료기간
2015.11.20 : 十味敗毒散加味(Table 1)를 1첩 2팩 100㎤, Tid용법으로 복용하였다.
2015.12.02 : 越婢加朮湯加味(Table 2)를 2첩 3팩 100㎤, Tid용법으로 복용하였다.

② 2016.12.04.-2016.12.07
龍膽瀉肝湯加味A(Table 3)를 2첩 3팩 100㎤, Tid용법으로, 白虎湯加味(Table 4)를 1첩 2팩, 70㎤, Bid용법(3:30㎪, 9:30㎪)으로 복용하였다.

③ 2016.12.08.-2016.12.10
龍膽瀉肝湯加味B(Table 5)를 2첩 3팩, 100㎤, Tid용법으로 복용하였고, 白虎湯加味(Table 4)는 그대로 복용하였다.

④ 2016.12.11.-2016.12.12
龍膽瀉肝湯加味B(Table 5) 그대로 복용하였고, 白虎湯加味(Table 4)를 消風散加味(Table 6)으로 변경하여 1첩 2팩, 70㎤, Bid 용법으로 복용하였다.

⑤ 2016.12.21.-2016.01.20
龍膽瀉肝湯加味B(Table 5) 그대로 복용하였고, 消風散加味(Table 6)를 溫淸飮加味(Table 7)로 변경하여 1첩 2팩, 70㎤, Bid 용법으로 복용하였다.

⑥ 2016.02.02.-2016.04.05
Bid용법으로 복용하던 약 중단하였고, 龍膽瀉肝湯加味B(Table 5)만 복용하였다.

Table 1. Composition of *Sibmipaedok-San*

Herb	Pharmaceutical name	Amount (g)
柴胡	*Bupleuri Radix*	6
金銀花	*Lonicerae Flos*	6
乾地黃	*Rehmanniae Radix*	5
獨活	*Angelicae Pubescentis Radix*	4
白茯苓	*Poria cocos*	4
防風	*Saposhnikoviae Radix*	4
川芎	*Cnidii Rhizoma*	4
桔梗	*Platycodi Radix*	4
樺皮	*Betulae Platyphyllae Cortex*	3
茵蔯	*Artemisiae Capillaris Herba*	3
梔子	*Gardeniae Fructus*	3
大黃	*Rhei Rhizoma*	3
甘草	*Glycyrrhizae Radix*	2
荊芥	*Schizonepetae Spica*	2
生薑	*Zingiberis Rhizoma*	2
Total Amount		55

Table 2. Composition of *Wolbigachul-tang*

Herb	Pharmaceutical name	Amount (g)
石膏	*Gypsum*	18
金銀花	*Lonicerae Flos*	10
麻黃	*Ephedrae Herba*	6
茵蔯	*Artemisiae Capillaris Herba*	5
白朮	*Atractylodis Rhizoma Alba*	4
蒼朮	*Atractylodis Rhizoma*	4
荊芥	*Schizonepetae Spica*	4
獨活	*Angelicae Pubescentis Radix*	4
木通	*Akebiae Caulis*	3
蟬退	*Cicadidae Periostracum*	3
防風	*Saposhnikoviae Radix*	3
甘草	*Glycyrrhizae Radix*	2
	Total Amount	66

Table 3. Composition of *Yongdamsagan-tangA*

Herb	Pharmaceutical name	Amount (g)
金銀花	*Lonicerae Flos*	10
龍膽草	*Gentianae Scabrae Radix*	10
柴胡	*Bupleuri Radix*	8
車前子	*Plantaginis Semen*	4
梔子	*Gardeniae Fructus*	4
當歸	*Angelicae Gigantis Radix*	4
黃芩	*Scutellariae Radix*	4
赤茯苓	*Poria cocos*	4
木通	*Akebiae Caulis*	4
生地黃	*Rehmanniae Radix*	4
澤瀉	*Alismatis Rhizoma*	4
燈心	*Junci Medulla*	2
甘草	*Glycyrrhizae Radix*	2
瞿麥	*Dianthi Herba*	2
香附子	*Cyperi Rhizoma*	2
木香	*Helenii Radix*	2
連翹	*Forsythiae Fructus*	2
萹蓄	*Polygoni Avicularis Herba*	2
	Total Amount	74

Table 4. Composition of *Baekho-tang*

Herb	Pharmaceutical name	Amount (g)
石膏	*Gypsum*	20
粳米	*Oryzae Semen*	12
知母	*Anemarrhenae Rhizoma*	8
麥門冬	*Liriopis Tuber*	6
地膚子	*Kochiae Fructus*	5
人蔘	*Ginseng Radix*	4
甘草	*Glycyrrhizae Radix*	4
	Total Amount	59

Table 5. Composition of *Yongdamsagan-tangB*

Herb	Pharmaceutical name	Amount (g)
金銀花	*Lonicerae Flos*	10
龍膽草	*Gentianae Scabrae Radix*	10
柴胡	*Bupleuri Radix*	8
車前子	*Plantaginis Semen*	4
梔子	*Gardeniae Fructus*	4
當歸	*Angelicae Gigantis Radix*	4
黃芩	*Scutellariae Radix*	4
赤茯苓	*Poria cocos*	4
木通	*Akebiae Caulis*	4
生地黃	*Rehmanniae Radix*	4
澤瀉	*Alismatis Rhizoma*	4
茵蔯	*Artemisiae Capillaris Herba*	4
燈心	*Junci Medulla*	2
甘草	*Glycyrrhizae Radix*	2
瞿麥	*Dianthi Herba*	2
香附子	*Cyperi Rhizoma*	2
木香	*Helenii Radix*	2
連翹	*Forsythiae Fructus*	2
萹蓄	*Polygoni Avicularis Herba*	2
	Total Amount	78

Table 6. Composition of *Sopung-San*

Herb	Pharmaceutical name	Amount (g)
石膏	*Gypsum*	6
生地黃	*Rehmanniae Radix*	6
當歸	*Angelicae Gigantis Radix*	6
牛蒡子	*Arctii Fructus Semen*	4
蒼朮	*Atractylodis Rhizoma*	4
防風	*Saposhnikoviae Radix*	4
木通	*Akebiae Caulis*	4
知母	*Anemarrhenae Rhizoma*	3
黑胡麻	*Sesami Semen Nigrum*	3
苦蔘	*Sophorae Radix*	2
荊芥	*Schizonepetae Spica*	2
蟬退	*Cicadidae Periostracum*	2
甘草	*Glycyrrhizae Radix*	2
Total Amount		48

Table 7. Composition of *Oncheong-Eum*

Herb	Pharmaceutical name	Amount (g)
金銀花	*Lonicerae Flos*	10
乾地黃	*Rehmanniae Radix*	5
白芍藥	*Paeoniae Radix Alba*	5
川芎	*Cnidii Rhizoma*	5
當歸	*Angelicae Gigantis Radix*	5
黃柏	*Phellodendri Chinensis Cortex*	3
黃連	*Coptis japonica Makino*	3
梔子	*Gardeniae Fructus*	3
Total Amount		36

2) 침구 치료

일회용 스테인리스 豪針(동방침구제작소, 0.20×30㎜)을 사용하여, 양측의 合谷(LI4), 足三里(ST36), 曲池(LI11), 外關(TE5)의 穴位를 취하여 20분간 留針하였으며, 2회/일 시술하였다. 침은 直刺로 자침하였다.

3) 약침 치료

황련해독탕약침 0.1㎖를 이용하여 양측 肝兪(BL18), 肺兪(BL13)에 1회/일 시술하였다.

4) 양방적 치료

입원 당시 시행한 Lab상 RBC 3.67×10^{6}g/㎗, Hemoglobin 11.4g/㎗, Hematocrit 34.0%, U.BLD ++50, U S.G〉=1.030, U.WBC 5-10, S.Epi moderate 확인되었다. UA상 혈뇨 소견 보였으나 1개월 전에 시행한 검사에서도 혈뇨 있어 정밀검사 시행했으나 N-S 한 기왕력 있어, 환자 스스로 추가 진료를 거부하였다. 환자 스스로 복용 중이었던 약인 prednisolone 2.5㎎, Bepotastine besilate 20㎎, Olopatadine hydrochloride 10㎎, Hydroxyzine HCl 20㎎을 지속 복용하였으며, Mometasone Furoate을 소양감 심할 때 도포하였다.

5) 2차감염 예방

전신으로 수포가 점차 진행되어 궤파될 시 2차감염의 우려가 있어 전신 Simple Dressing을 2회/일 시행하였다. Simple Dressing은 Klenzo를 이용하여 환부를 소독한 뒤, needle로 수포를 터트리고 마른 cotton ball로 닦아내었고, 그 후에 Betadine → Klenzo로 소독한 뒤 cotton ball로 닦아내어 Infrared를 환부에 10분동안 照射하였다.

6) 기타 치료

Carbon No.3002(Kokento Carbons)를 이용하여 환부에 10분동안 광선요법을 1회/일 시행하였다.

7) 피부의 관찰

일반 형광등 조도 아래에서 iPhone6(Apple) 800만 화소 카메라를 이용하여 촬영하였다.

3. 치료 경과

2016.12.04 환자는 야간 VAS9-10, 주간 VAS5 강도의 전신에 걸친 소양감을 호소하였으며, 외관상 후두부 발제 이하 전신에 홍반, 수포, 가피가 있었다. 양측 아래팔 부위에는 지름 2cm 크기의 대수포 여러개 보였으며 양측 상, 하지부에 총 30개 가량의 소수포 관찰되었다. 소양감으로 인해 환부를 긁으면 수포가 터져 진물이 나오기도 하였으며, 이로 인해 잠을 거의 자지 못하였고 식사도 불량한 상태였다(Fig. 1).

龍膽瀉肝湯加味A, 白虎湯加味 복용 후 2016.12.07에는 소양감이 야간 VAS8-9, 주간 VAS3-4단계 정도 완화되었고, 수면시간도 4시간으로 연장되었다. 양측 아래팔 부위의 대수포는 맑은 포액을 2회/일 궤파시켜야 했었던 것이 1회/일 빈도로 감소하였고, 소수포가 올라오는 곳에 조이는 듯한 동통이 VAS4-5 강도로 발생한다고 하였다. 양측 대퇴 내측, 겨드랑이 후면에 총 30개 가량의 소수포 관찰되어 궤파시킨 후 Simple Dressing 시행하였으며, 농포가 있는 부위를 위주로 경피적외선요법 및 탄소광선요법 시행하였다(Fig. 2-5).

내복약을 龍膽瀉肝湯加味B로 바꾸어 복용한 후 2016.12.09 야간 소양감이 VAS6으로 완화되었으며, 양측 아래팔 부위의 대수포에는 장액성 내용물이 더 이상 차오르지 않았다. 양측 손목, 겨드랑이 후면, 대퇴 내측에 총 10-15개의 소수포만 발생하였고, 다른 부위에서는 대수포가 나타나지 않았다. 야간에 소양감이 발생하면 환자는 무의식적으로 환부를 긁게 되어 다음날 아침에는 침대 시트 위에 다량의 가피, 인설을 관찰할 수 있었으나, 龍膽瀉肝湯加味B 복용한 후에는 시트 위에 떨어지는 가피의 양이 감소하였다(Fig. 6-8).

주간 발생하는 소양감에는 큰 호전이 없어 白虎湯加味를 消風散加味로 변경하였고, 龍膽瀉肝湯加味B은 그대로 유지하였다. 2016.12.12 양측 아래팔부위의 대수포는 結痂가 생겨 새로운 피부가 차오르고 있었으며, 전신에 새로이 발생하는 소수포의 개수는 10개 이내로 감소하였고, 농포는 관찰되지 않았다. 내복약 변경하여 복용하던 중 환자 개인사정으로 퇴원하여 외래로 통원치료 하기로 하였다.

퇴원 후 龍膽瀉肝湯加味B과 消風散加味 복용하던 중, 얼굴에 조그만 홍반이 발생하였고, 소수포 7-8개 가량 발생하였다. 2015.12.21-2016.1.20 消風散加味를 溫淸飮加味로 바꾸어 복용하였고, 얼굴의 홍반은 점차 색이 옅어져 암적색이 되었으며 새로이 발생하는 소수포의 수도 감소하였다. 소양감이 완화되어 溫淸飮加味 복용 중단하였고, 2016.02.02-2016.04.05 龍膽瀉肝湯加味B만 복용하였다(Fig. 9, 10).

Ⅲ. 고찰 및 결론

천포창(pemphigus)은 피부와 점막에 물집병변이 발생하는 질환으로서 조직학적으로 가시세포분리(acantholysis)의 소견이 특징적으로 관찰되는 자가면역 수포성 피부질환(autoimmune bullous dermatosis)이다[5-7]. 각질형성세포 사이의 결합체(desmosome) 내의 세포유착분자인 데스모글레인(desmoglein)에 대한 IgG 자가면역 항체가 발생하여, 가시세포분리에 의한 표피 내 수포를 형성하는 만성적인 질환으로[8], 치료하지 않을 경우 치명적이다.

천포창의 자가항체는 각질형성세포의 세포막 성분 중 데스모글레인(desmoglein-1/3)에 결합하여 가시세포분리를 일으키는데, 그 전 과정에 걸쳐 유발기전은 아직 명확히 밝혀지지 않았으나 세 가지 가설이 존재한다[9,10]. 천포창 자가항체에 의한 가시세포분리의 기전은 자가항체가 데스모글레인(desmoglein)에 결합하여 그 입체구조를 변형시킴으로써 데스모글레인의 기능이 소실되어 각질형성세포의 분리가 일어나 가시세포분리(acantholysis)가 일어난다는 가설[11]과 자가항체가 데스모글레인에 결합함으로써 각질형성세포에서 plasminogen activator가 유리된다는 가설[12] 그리고

Fig. 1. 2015.12.04

Fig. 2. 2015.12.05

Fig. 3. 2015.12.06

Fig. 4. 2015.12.07

Fig. 5. 2015.12.08

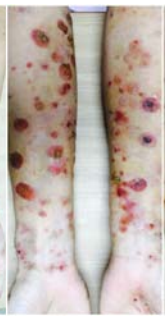

Fig. 6. 2015.12.09

Fig. 7. 2015.12.10

Fig. 8. 2015.12.11

Fig. 9. 2016.02.02

Fig. 10. 2016.02.02

각질형성세포에서 세포 내 신호전달이 일어나 phospholipase C pathway가 활성화되어 가시세포분리가 일어난다는 가설[13] 등이 있다.

최근 천포창 병변에서 세포자멸사 기전이 가시세포분리의 발생에 관여한다는 의견들이 제기되고 있다[14-16]. 노 등의 연구[17]에서는 세포자멸사는 가시세포분리 유발에 관계가 있는 것으로 생각되며, 그 발생기전은 외인성 경로 및 내인성 경로가 모두 활성화되어 발생한다고 보고하였다.

심상성 천포창(pemphigus vulgaris)의 조직학적 소견[18]은 기저층 상부 표피내 수포 형성과 함께 수포내에 극해리세포가 나타나며, 기저 세포는 인접 세포와는 분리되어 있지만 수포의 바닥을 형성하면서 진피와 온전하게 부착되어 있다. 직접면역형광 검사 소견은 상피세포간 공간에 세포간물질에 대한 자가항체가 존재하며, 주로 IgG이고 IgA, IgM, C3 등은 소수에서 침착될 수 있다[19].

현대의학에서 심상성 천포창의 치료로는 전신적인 부신피질 호르몬제의 투여와 면역억제제로서 Methotrexate, Cyclophosphamide, Azathioprine 등이 있으며, 기타 gold therapy, dapsone, 혈장반출법(plasmapheresis), 부신피질 호르몬제의 병변내주입 등이 있으며, 이 외에도 국소적인 대증요법이 있다. 부신피질 호르몬제의 투여로 인한 합병증이 질병 자체에 의한 사망률보다 더 문제가 되고 있어, 부신피질 호르몬제의 단독 투여보다는 보조 제제의 병행투여와 보조 제제의 단독투여 등이 선호되고 있다[20,21]. 국내 연구에서는 대부분의 환자에서 적은 용량의 스테로이드(0.3-1.0mg/kg/day)로도 조절이 가능하다고 하였으며, 면역억제제의 조기 사용을 권장하고 있다[22,23]. 또한 천포창 치료에 있어서 스테로이드제뿐 아니라 면역억제제의 사용으로 인한 합병증과 사망이 발생하므로 면역억제제 사용 역시 신중해야 한다고 보고하고 있다[24,25].

한의학적으로 천포창(天疱瘡)은 수포가 전신에 파급되어 시일이 지나 瘡으로 변하는 질환으로 心火脾濕이 內蘊하고 外感風熱毒邪가 皮膚에 침습하여 발생한다고 알려져있다. 熱毒內盛, 濕熱交阻, 陰傷胃敗로 변증할 수 있다. 熱毒內盛型은 병변이 급속히 발생하며 수포가 떼 지어 나타나는 특징이 있으며, 凉血淸熱, 利濕解毒하는 犀角地黃湯으로 치료한다. 濕熱交阻型은 홍반수포가 산재되어 있고, 미란유즙이 비교적 많은 형태이며 淸火健脾, 利濕解毒하는 除濕胃笭湯을 복용한다. 陰傷胃敗型은 천포창 후기에 다수의 結痂가 형성되었을 때로 益氣養陰, 和胃解毒하는 益胃湯을 복용한다[3].

본 증례는 금연, 금주하는 마른 체구의 44세 여자 환자로 내원 당시 전신에 걸친 극심한 소양감을 호소하였으며, 후두부 발제 이하 전신에 홍반, 수포, 가피가 생성되었고, 양측 아래팔 부위에는 지름 2㎝ 크기의 대수포 여러개 보였으며 양측 상, 하지부에 총 30개 가량의 소수포 관찰되었다. 소양감으로 인해 환부를 긁으면 수포가 터져 진물이 나오기도 하였으며, 이로 인해 잠을 거의 자지 못하며 식사도 불량한 상태였다. 환자는 2000년경, 2003년경 출산 후 전신소양감 발생하여 L/C 피부과 의원에서 치료 후 호전과 악화를 반복하던 중 2015년 10월경 전신소양감 심화되어 L/C 피부과 의원에서 부신피질호르몬제, 항히스타민제 복용과 스테로이드 연고 치료를 하였으나 호전 없었다.

양측 아래팔부위에 대수포 발생하였고 소양감 더욱 악화되어 입원치료 시작하였다. 대수포가 궤파되면 맑은 포액이 흘러나왔고, 병변 부위에 발적, 소양감 동반되었다. 外科 질환의 消托補 3大 內治法 중 毒이 盛하고 正氣가 아직 虛하지 않은 腫瘍에서 成膿을 촉진하여 毒을 내보내는 透托法을 적용시켜야 한다고 판단하였다. 《東醫寶監•內景篇》에서 "小便淋澁, 莖中作痛, 屬肝經濕熱, 用龍膽瀉肝湯."라고 언급하였듯이[26] 淸熱利濕하여 수포와 소양증을 개선시킬 수 있는 龍膽瀉肝湯加味A를 투여하였다. 《東醫寶監•外形篇》에서 "發疹者, 因胃熱助手少陰火, 入于手太陰肺也. 紅點如斑, 生於皮毛之間, 白虎湯, 瀉心湯, 調胃承

氣湯, 選用之."라 명시된 것에 기반하여[26] 야간 소양감 완화를 위해 淸熱生津, 利濕止癢하는 白虎湯加味를 추가 복용하였다.

입원기간 동안 祛風解表, 淸熱利濕, 調和營血하는 合谷(LI4), 足三里(ST36), 曲池(LI11), 外關(TE5)에 자침하였고, 淸熱 및 消炎 효능이 있는 황련해독탕약침을 肺兪(BL13), 肝兪(BL18)에 각각 주입하여 면역력 증강과 함께 淸熱利濕을 관장하는 肝 기능을 강화시켰다. 또한 2차감염 예방을 위해 1일 Bid로 전신 Simple Dressing 시행하였고, 疱에서 膿이 나오는 것을 완화시키기 위해 Carbon 광선치료 시행하였다.

소양감이 완화되어 수면시간이 연장되었고, 수면의 질도 개선되었다. 양측 아래팔 부위의 대수포에 포액이 차오르는 빈도가 감소하였으나 양측 대퇴 내측, 겨드랑이 후면에 총 30개 가량의 소수포가 새로이 생성되었으며, 대수포 및 양측 손목의 소수포 3-4 곳에서 농포 발생하였다. 이에 淸熱利濕하는 효능이 탁월한 茵蔯蒿 4g을 加한 龍膽瀉肝湯加味B로 탕약 변경하여 투약하였다.

야간 소양감이 완화되었으며, 양측 아래팔 부위의 대수포에는 장액성 내용물이 더 이상 차오르지 않았고, 새로운 대수포 발생하지 않았으며, 소수포의 발생 빈도와 양 또한 감소하였다. 주간 소양감에는 큰 호전이 없어 《東醫寶監•外形篇》의 "肺主皮毛, 故因風熱而頭皮燥痒, 生白屑. 消風散主之."라 한 것을 참고하여[26] 疏風養血, 淸熱除濕하여 피부의 發疹, 搔癢感을 치료하는 消風散加味으로 변경하였고, 龍膽瀉肝湯加味B는 그대로 유지하여 투약하였다.

양측 아래팔의 대수포는 結痂가 생겨 새로운 피부가 차오르고 있었으며, 전신에 새로이 발생하는 소수포의 개수는 10개 이내로 감소하였고, 농포는 관찰되지 않았다. 퇴원 후 얼굴에 조그만 홍반이 발생하였고, 소수포 7-8개 가량 발생하였다. 《東醫寶監•內景篇》에 제시된 黃連解毒湯과 四物湯을 合한 溫淸飮을 기본으로 하여[26] 淸熱瀉火하는 동시에 溫補養血시켜주는 溫淸飮加味로 교체하였고, 龍膽瀉肝湯加味B은 그대로 유지하였다.

얼굴의 홍반은 점차 색이 옅어져 암적색이 되었으며, 새로이 발생하는 소수포의 개수 또한 감소하여 溫淸飮加味 중단하였고, 龍膽瀉肝湯加味B만 복용하였다. 이후 지속적으로 병변 부위 및 소양감 감소하였고, 양측 상하지의 수포가 있던 병변은 落屑되어 옅은 색소가 침착되었다. 炎症性 皮疹은 紅斑, 丘疹, 水疱, 膿疱, 結痂, 落屑의 순서로 치유되는 경과를 나타내며, 본 증례에서도 이와 같은 경과 확인되어 피부 병변이 치유되었다고 판단하였다.

본 증례는 스테로이드제 내복 및 외용 치료를 하였으나 소양감 호전 없었고, 후에 대수포 동반되어 양방 처치만으로는 큰 호전이 없었던 심상성 천포창 환자에게 한방 치료로 호전을 보였다는 점에서 의의가 있다. 그러나 환자의 치료에 진단을 위한 조직병리학적 검사를 시행하는 것이 도움이 되지 않을 것이라 판단하였고, 병변을 조직검사 또는 면역형광검사 시행 없이 육안적으로 관찰한 뒤 진단한 것에 한계가 있다.

천포창에 대한 임상적 연구는 발생률이 낮아 환자 수가 많지 않고, 성별, 연령분포, 질병의 심각도에 따른 대조군을 찾기 힘들며, 대조군을 치료하지 않고 관찰하는 것은 윤리적으로 불가능하기 때문에 어려움이 많다. 또한 치료 효과나 예후를 보기 위해 연구자의 조작을 통한 연구를 시행할 수 없어 대부분 후향적 연구로 시행되고 있다[2]. 천포창에 대한 한의학적 연구는 미비하여, 본 증례가 추후 임상에서 천포창 환자 치료에 유의한 자료가 될 것으로 생각되며, 지속적인 임상례 보고와 한의학적 연구가 필요할 것으로 사료된다.

References

1. Stanldy JR, Freedberg IM, Eizen AZ, Wolff K, Austen KF, Goldsmith LA, et al. Fitzpatrick's dermatology in general medicine.

6th ed. New York:McGraw-Hill. 2003:558-67.
2. Kim BD, Kim SC. Clinical study of Korean patients with pemphigus. Kor J Dermatol. 2005;43(8):1077-84.
3. Seo HS, Yoon HJ. Text of Traditional Korean Dermatolog&Surgery. J Korean Med Ophthalmol Otolaryngol Dermatol. 2007: 400-3.
4. Lee CW. Autoimmune diseases of the skin. 1st ed. Seoul:Academia. 2002:9-42.
5. Katz SL. Blistering skin disease. N Engl J Med. 1985;313:1657-8.
6. McCuin JB, Hanlon T, Mutasim DF. Autoimmune bullous disease: diagnosis and management. Dermatol Nurs. 2006;18:20-5.
7. GammonWR, Fine JD, Forbes M, Briggaman RA. Immuno-flourescence on split skin for the detection and differentiation of basement membrane zone autoantibodis. J Am Acad Dermatol. 1992;27:79-87.
8. Udey MC, Stanley JR. Pemphigus-disease of antidesmosomal autoimmunity. JAMA. 1999;282:572-6.
9. Amagai M. Autoimmunity against desmosomal cadherins in pemphigus. J Dermatol Sei. 1999;20:92-102.
10. Amagai M, Klaus-Kovtun V, Stanley JR. Autoantibodis against a novel epithelial cadherin in pemphigus vulgaris, a disease of cell adhesion. Cell. 1991;67:869-77.
11. Stanley JR. Update; structure and function of pemphigus vulgaris antigen. J Dermatol. 1997;24:741-3.
12. Lo ML, Pannone G, Staibano S, Mignogna MD, Rubini C, Farronato G, et al. Strict correlation between uPAR and plakoglobin expression in pemphigus vulgaris. J Cutan Pahol. 2002;29:540-8.
13. Esaki C, Seishima M, Yamada T, Osada K, Kitajima Y. Pharmacologic evidence for involvement of phospholipase C in pemphigus IgG-induced inositol 1,4,5-triphophate generation, intracellular calcium increase, and plasminogen activator secretion in DJM-2 cells, a squamous cell carcinoma line. J Invest Dermatol. 1995;105:329-33.
14. Puviani M, Marconi A, Cozzani E, Pincelli C. Fas ligand in pemhigus sera induces keratinocyte apoptosis through the activation of caspase-8. J invest Dermatol. 2003; 120:164-7.
15. Wang X, Bregegere F, Frusic-Zlotkin M, Feinmesser M, Michel B, Milner Y. Possible apoptotic mechanism in epidermal cell acantholysis induced by pemphigus vulgaris autoimmunoglobulins. Apoptosis. 2004;9: 131-43.
16. Frusic-Zlotkin M, Pergamentz R, Michel B, David M, Minouni D, Bregegere F, et al. The interaction of pemphigus autoimmunoglobulins with epidermal cells: activation of the fas apoptotic pathway and the use of caspase activity for pathogenicity tests of pemphigus patients. Ann NY Acad Sei. 2005;1050:371-9.
17. Roh BH, Whang KU, Cho MK, Park UL, Lee JS, Lee CW. A Study of apoptosis in pemphigus vulgaris. Korean J Dermatol. 2007;45(7):650-8.
18. Hashimoto K, Shafran KM, Webber PS, Singer KH. Anti-cell surface pemphigus autoantibody stimulates plasminogen activator

activity of human epidermal cell; A mechanism for the loss of epidermal cohesion and blister formation. J Exp. 1983;157:259.

19. Lee SS, Oh HS, Lee MH, Kim NI, Haw CR. A case of pemphigus vulgaris associated with eye involvement. The journal of Kyung Hee University medical center. 1987;3(4):558-63.
20. Bystryn JC. Adjuvant therapy of pemphigus. Arch Dermatol. 1984;120:941.
21. Lever WF, Schaunburg LG. Treatment of pemphigu vularis. Arch Dermatol. 1984; 120:44.
22. Park BS, Chung JH. Treatment of pemphigus. Korean J Dermatol. 1997;35:465-74.
23. Seo PG, Choi WW, Chung JH. Pemphigus in Korea: clinical manifestations and treatment protocol. J Dermatol. 2003;30:782-8.
24. Huilgol SC, Black MM. Management of the immunobullous disorders Ⅱ, Pemphigus. Clin Exp Dermatol. 1995;20:283-93.
25. Carson PJ, Hameed A, Ahmed AR. Influence of treatment on the clinical course of pemphigus vulgaris. J Am Acad Dermatol. 1996;34:645-52.
26. Heo J. DongEuiBoGam. Seoul:Dongeuibogam-chulpansa. 2010:831,727,464,314.