pISSN : 1976-0620, eISSN : 2384-0633
https://doi.org/10.7742/jksr.2016.10.8.611 "J. Korean Soc. Radiol., Vol. 10, No. 8, December 2016"

Radiotherapy for Benign Diseases

Sang Gyu Choi

Department of Radiation Oncology, Dankook University College of Medicine, Cheonan, Korea.

Received: November 23, 2016. Revised: December 15, 2016. Accepted: December 31, 2016

ABSTRACT

Radiotherapy, as a major 3 standard treatment for cancer, traditionally it has been useful treatment that aim of curative or palliative setting. In addition to some proliferative or inflammatory benign disease are also included in field of radiotherapy. Unlike cancer, in the case of benign disease, it shows good treatment result from usage of some medication, conservative management or surgery. But if fail of these treatment or impossible, low dose radiotherapy is use adjuvant or replacement treatment so that there are no harmful side effect result in safety and easy management for reduce pain or recurrence. Recently, the technical advances in radiotherapy that have been achieved make preservation of normal tissue and the clinical application of high precision radiotherapy focus to selective lesions is possible, and it makes useful treatment in senile patients especially

Keywords: Benign disease, Low dose, radiotherapy

Ⅰ. INTRODUCTION

전리방사선을 이용하여 악성 종양을 치료하는 방사선치료는 거의 대부분 악성 종양을 치료 대상으로 하여 암의 표준요법으로 시행되고 있으며 일부 염증성 질환이나 증식성 질환을 포함하는 양성 질환도 그 대상이 되고 있다. 암의 경우 완치목적의 방사선치료는 통상적으로 발생부위나 조직학적 형태에 따라 조사선량이나 기간이 다소 차이가 있으나 일반적으로 5-8주에 걸쳐 45 Gy – 80 Gy의 고선량을 조사하게 되는데 반해 양성질환의 경우 대부분의 치료의 목적이 재발의 방지나 증상의 완화를 목적으로 하게 되며 악성화없이 염증성변화나 천천히 성장하는 증식성의 특성만을 가지므로 저선량의 방사선이 조직에 미치는 영향만으로도 충분이 만족할만한 치료 결과를 얻을 수 있다. 양성질환에 대한방사선치료의 이론적 기전은 아직 충분히 이해되고 있지는 않지만 다양한 싸이토카인과 백혈구, 혈관 내피세포, 그리고 apoptosis(세포자연사멸)등이 관여하는 것으로 생각되고 있으며 임상적으로 고관절 수술 후 발생할 수 있는 이소성 골화증이나 켈로이드 익상편같은 증식성 질환에 대한 항증식작용과, 특히 저선량에서 나타나는 혈관 내피세포의 항염증작용을 이용한 골관절 질환등의 치료에서 유용한 치료 성적을 보이고 있다.[1,2]

특히 비침습적이고 외래로 치료가 가능하며 치료시간이나 치료기간이 짧고 아주 적은 선량으로 부작용도 거의 나타나지 않는 방사선치료는 약물 요법이나 수술을 대체하거나 이들 치료 후 국소재발을 예방하는데 보다 유용한 대안이 될 수 있다.

2000년대 이후 등장한 세기조절방사선치료 (Intensity modulated radiotherapy ; IMRT) 는 컴퓨터나 PET/CT, MRI 와 같은 진단기기의 발달과 더불어 병변에만 최적의 방사선을 조사함으로써 주변의 정상조직을 최대한 충분히 보호할 수 있는 정밀 방사선치료기법으로 다양한 부위에서 발생하는 양성 증식성 질환이나 염증성 질환을 제어하는데 효과적이라고 할 수 있다. 이에 본 연구에서는 양성질환들에서의 방사선치료의 유용성에 대해 문헌 고찰과 함께 논하고자한다.

*Corresponding Author: Sang Gyu Choi E-mail: amiran@hanmail.net Tel: +82-41-550-6930
Address: University College of Medicine, 359 Manghyang-ro, Dongnam-gu, Cheonan-si, Chnungcheongnamdo, 330-715, Republic of Korea

Ⅱ. METHOD

문헌 고찰을 위한 문헌 검색 DB는 구글 학술검색과 Pubmed 검색을 사용하였으며, 검색어는 저선량 방사선치료, 양성 질환을 포함한 무작위 연구, 전향적, 후향적 연구를 조합하여 사용하였고 각 양성질환에 대한 항목을 추가 검색어로 사용하였다. 양성질환에 대한 저선량 방사선치료의 연구들이 많지 않아 상대적으로 임상에서 비교적 흔하게 접하거나 이미 방사선치료를 시행하고 있는 염증성, 증식성 질환들을 대상으로 요약 정리하였다

Ⅲ. RESULTS AND DISCUSSION

1. Eye

1.1 Pterygium (익상편)

익상편은 결막과 각막사이의 경계부위에서 발생하는 섬유혈관조직의 증식성 질환으로 안구의 내측에서 시작하여 각막으로 진행하거나 각막을 덮는 진행을 보여 안구 자극, 눈물의 과다분비, 눈의 이물감, 그리고 안구의 운동제한까지도 초래한다. 익상편의 치료 적응증은 병변이 점차 진행하여 동공을 덮어서 시야 장애를 유발하는 경우와 미용적인 측면을 고려해야 하는 경우 수술적 절제가 필요하다. 수술 단독요법의 국소제어율은 50% - 70%를 보이며 재발하는 경우 일반적으로 보조요법이 권장되는데 전통적으로 스토론튬90 서 방출하는 베타선을 이용한 저선량의 방사선치료가 일반적으로 시행되고 있다. 각각 다른 선량의 방사선치료를 수술 후 시행한 군과 수술 단독군을 비교한 무작위 전향적 연구들에서 수술 후 방사선치료를 시행한 군의 국소 제어율인 90.8% - 93.2%로 수술 단독치료 군의 33.3% - 78%에 비해 의미있게 높았다는 결과를 보고하였다.[3,4] 방사선치료는 대부분의 연구에서 수술 시행 24시간에서 48시간 내에 1회 선량 10-25 Gy 또는 다분할 선량 25 Gy 정도의 방사선량을 시행하는 것을 권고하고 있으며 25 Gy 이상에서는 선량-반응의 직접적인 상관관계가 없다.[4] 방사선치료로 인한 부작용으로 경증의 결막염, 통증, 눈물분비량 증강, 그리고 광과민증 등이 나타날 수 있으나 임상적으로 문제가 되는 경우는 거의 없다.

1.2 Grave's disease (그레이브스 병)

그레이브스 병은 여성에게서 상대적으로 흔한 갑상선의 자가면역질환으로 안구를 움직이는 근육과 안구 후방의 결체조직에 림프구가 침윤하여 부종을 일으키고 이로 인한 복시나 안구돌출 등 다양한 안구증상이 나타난다.[5]

초기 1-2년 동안 진행과 완화를 반복하다가 만성기에서는 변화없이 섬유화가 진행된다. 그레이브스병은 대부분 저절로 호전이 되나 중등도 이상의 경우 적극적인 치료를 고려해야한다.[6]

흡연이 주요 위험인자로 되어있어서 금연과 스테로이드 투여가 우선적인 치료로 권장되며 스테로이드치료의 경우 반응율을 33%-66%로 나타나고 대개 치료시작 2주내에 반응을 보이는 것으로 알려져 있다.[7,8]

스테로이드 치료에 반응이 없거나 사용하기 어려운 경우는 수술을 고려하거나 방사선치료를 시행한다. 수술은 병이 빠르게 진행하거나 안구돌출이 심한 경우 우선적으로 고려할 수 있으며 방사선치료의 경우 여러 전향적 무작위 연구에 의하면 적정선량은 일일 2 Gy를 10회에 걸쳐 시행하는 것을 표준선량으로 권고하고 그 이상의 선량에서의 선량-반응의 직접적인 상관관계가 없음을 보고하고 있으며 반응율은 60% 내외이다.[9-11]

1.3 Orbital pseudotumor (안와 가성종양)

Orbital pseudotumor 는 국소적 혹은 전신적인 뚜렷한 원인없이 안와의 각종 구조물에 발행하는 염증성 질환으로 특발성 안와 염증 (Idiopathic orbital inflammation) 이라고도 한다.[12] 대개는 일측성으로 발생하며 진행하면서 양측성으로 나타나기도 하는데 안구돌출, 통증, 안검부종 등의 증상이 나타날 수 있다.[13,14] 우선적인 치료는 스테로이드를 투여하는데 여러 연구에 의하면 반응은 비교적 신속하게 나타나며 반응율은 61% - 78% 정도를 보이는 것으로 보고하였고 재발한 경우에 다시 투여하면 절반 정도에서 다시 반응을 보이는 것으로 나타났다.[15-17]

방사선치료는 스테로이드 요법이 금기이거나, 반응을 보이지 않은 경우, 재발한 경우에 시행할 수 있으며 선량은 일일 2 Gy를 10회에 걸쳐 시행하는 것을 표준선량으로 권고하고 있는데 반응율은 55% - 90%로 높게 나타난다. 일부 환자들의 경우 림프종이 동반되는

경우가 있어 진료시 세밀한 관찰이 요구된다.[18,19]

2. Skin

2.1 Keloid (켈로이드)

켈로이드는 비교적 흔하게 보는 질환으로 손상에 대한 비정상적인 회복을 주 특징으로하는 진피층의 이상적인 섬유증식증을 말한다. 대개는 귀의 피어싱으로 인한 경우가 많으나 그 외의 어깨나 등 에서도 가벼운 외상 후에 발생이 가능하다. 병리적인 기전은 섬유아세포의 과증식이나 콜라겐의 과대생성이 기여한다고 여겨지며 싸이토카인의 수치가 증가하는 것으로 알려져 있다.[20]

우선적인 치료는 병변내 스테로이드 주사요법으로 섬유아세포의 콜라겐 생성을 억제하는 기전으로 Triam cinolone 이 대표적이다.[21]

다른 치료들이 켈로이드의 높이를 줄이는 치료인데 반해 수술은 켈로이드 반흔의 넓이를 줄이는 유일한 치료로 시행되나 수술 단독요법의 경우 재발율이 70% 까지 보고되고 있어 대개 단독치료는 권장되지 않으며 다른 치료와 병용하여 치료하는 것이 추천된다.[22]

현재 가장 선호되는 치료는 수술 24시간 이내에 방사선치료를 시행하는 방법으로 선량은 1-2주에 걸쳐 총 10 Gy – 15 Gy를 2-5회에 나누어서 조사하는 방법으로 연구에 의하면 재발율은 5년에 17% 정도로 나타나 비교적 좋은 성적을 보이고 있으며 대부분의 재발이 1년 이내에 발생하므로 적어도 2년까지는 충분한 추적관찰이 필요하다.[23,24](Fig 1,2)

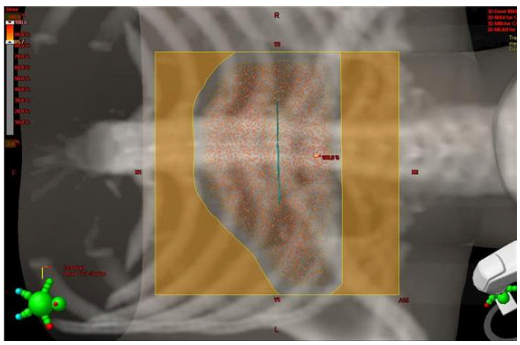

Fig. 1. An example of beam's eye view of planning computed tomography images showing keloid scar on anterior chest wall (midsternal area) and surrounded radiotherapy treatment volume including some margin displayed as rectangular shape with blocked area.

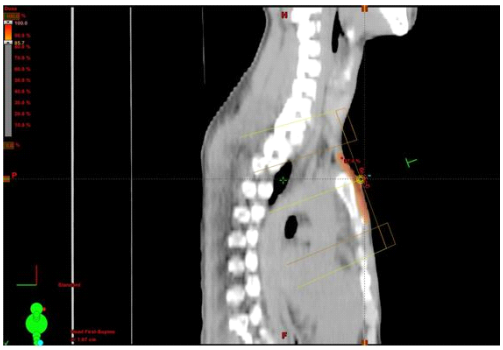

Fig. 2. An example of sagittal view of same patient. It shows angle of radiation field and coverage of radiation dose cloud (orange color) on keloid scar lesion.

2.2 Keratoacanthoma (각질가시세포종)

Keratoacanthoma는 급속히 자라는 양성 종양으로 국소적으로 침윤하는 특징을 보인다.[25] 우선적인 치료는 수술적인 치료로 완전 제거하는 것이 표준요법이나 수술 후 재발했거나 수술로 충분한 성형적인 목표를 달성하지 못한 경우 방사선치료를 추가하는 것이 권장되는데 일반적으로 총 35 Gy를 15회에 걸쳐 조사하거나 육안적으로 병변이 남아있는 경우 28회에 걸쳐 56 Gy를 조사할 수 있다.[26]

3. Bone and musculoskeletal

3.1 HO (Heterotrophic ossification; 이소성 골화증)

주로 고관절의 인공관절 치환술이나 완관절의 수술 후 발생하는 질환으로 골주변 연부조직내에 성숙골의 비정상적인 형성을 말한다. 대개 50-80대에서 발생하며 많은 환자에게서 대부분 증상이 없으나 일부 환자의 경우 새로운 뼈의 발생으로 인한 국소적인 부종, 통증, 반발통, 운동제한 등의 다양한 증상이 나타난다.[27] 예방적인 목적으로 우선 NSAID를 처방할 수 있는데 메타분석에서 대조군에 비해 수술 후 NSAID의 투여로 HO 발생율이 61% 대 27%를 보였다고 보고하였다.[28] Ibuprofen을 투여한 군과 대조군을 비교한 무작위 연구에서는 HO 발생율이 감소했으나 통증이나 관절의 기능적인 향상은 차이가 없었다.[29]

방사선치료 역시 HO의 발생을 줄이려는 목적으로 시행되고 있으며 수술 후 72시간 이내에 7 Gy 선량을

시행하는 것이 표준적인 방법인데 수술 전 7 Gy를 1회 시행 후 4시간 후에 수술을 시행한 군과 수술시행 72 시간 이내에 17.5 Gy를 5회에 걸쳐 시행한 두군을 비교하였을 때 수술 후 방사선치료를 시행한 군의 성적이 좋았다는 연구와 수술전 7 Gy 를 1회 시행한 군과 수술 후 7 Gy를 1회 투여한 군을 비교하였을 때 HO 발생율의 차이가 없다는 연구들이 있는데 임상적으로 수술을 먼저 시행하고 방사선치료를 추가하는 경우가 일반적이다.[30,31](Fig 3).

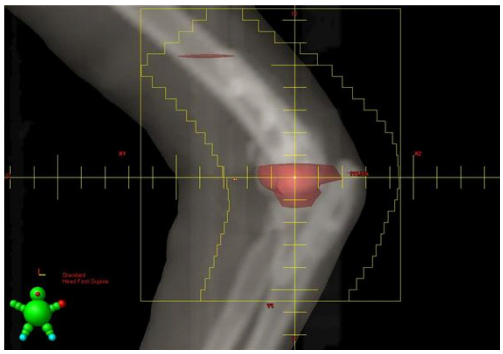

Fig. 3. An example of beam's eye view of planning computed tomography images showing heterotrophic ossification on left elbow joint and surrounded radiotherapy treatment volume including some margin displayed as rectangular shape with blocked area.

3.2 Vertebral hemangioma (척추 혈관종)

척추 혈관종은 척추에서 발생하는 양성 혈관종양으로 전체 뼈에서 발생하는 혈관종의 60% - 70%를 차지한다. 흉추에서 호발하며 대개는 무증상이나 1% 정도에서는 증상이 나타나며 심한 경우 척수를 압박할 수도 있는 질환이다.[32] 척수를 압박할 정도의 급박한 상태에서는 수술이 먼저 고려되며 동맥 색전술도 추천되는데 방사선치료는 통증 완화, 신경학적 증상의 개선, 그리고 국소적인 진행을 예방하려는 목적으로 시행할 수 있다. 여러 후향적 연구에서 총 34 Gy 이상의 방사선량이 통증개선과 국소 조절에 효과적이었다고 보고하였으며 101명의 환자를 대상으로 한 연구에서 총 8 Gy – 30 Gy를 일회선량 2 Gy – 15 Gy로 나누어서 방사선치료를 시행하여 평균 통증 완화율이 60.5%를 보였다고 보고하였다. 84명의 환자를 대상으로 2 Gy 씩 모두 34 Gy의 방사선치료를 시행한 결과 90.5%의 반응율을 보여 방사선치료가 효과적인 치료임을 보여주고 있으며 여러 연구를 종합하였을 때 적어도 36 Gy – 40 Gy를 시행하는 것이 표준 방사선량으로 권장되고 있다.[33,34]

3.3 Planta fasciitis (족저 근막염)

족저 근막은 종골에서 발가락 관절을 가로지르는 섬유조직의 밴드로 이곳에서 발생한 염증을 말하는데 전체인구의 10% 정도에서 발생할 정도로 비교적 흔한 질병으로 여자에게서 상대적으로 흔하게 나타난다. 대개는 12개월내에 증상이 소실되지만 일부 환자들의 경우 족저부의 통증과 이로 인한 보행불편 등 다양한 증상이 나타날 수 있다. 우선적으로 족저근막에 스테로이드를 투여를 시행할 수가 있으며 보존적 요법에 실패한 경우 수술도 고려할 수가 있다.[35]

방사선치료는 6개월이상 지속된 족저 근막염이나 보존적 치료에 실패한 경우 시도할 수 있는데 여러 연구들은 종합해보면 1회에 0.5 Gy – 1 Gy 씩, 모두 3 – 6 Gy를 조사하는 것이 일반적인데 통증 소실율은 81%까지 보고되고 있다.[36]

4.CNS (Central nervous system)

4.1 Meningioma (뇌수막종)

뇌수막종은 전체 뇌종양 발생의 3위를 차지하는 종양으로 대개 무증상으로 여성에게 2-3배 높게 발생한다. WHO 등급으로 구분하였을 때 양성인 Grade I 이 90%로 대부분을 차지하며 일반적으로 경계가 명확하고 천천히 자라며 중배엽성 지주막세포에서 기원하는 것으로 여겨진다.[37]

무증상이며 천천히 자라는 경우 주기적인 관찰 (watch and wait)도 가능한데 대개 진단 당시 석회화 소견이 있거나 고령의 경우 고려할 수 있다. 증상이 있는 경우이며 수술적인 접근이 가능한 곳에 발생한 경우 수술적 완전절제가 표준치료이나 완전 절제를 한 경우라도 10%내외에서 재발 경향을 보이며 불완전 절제를 시행한 경우 약 40%의 재발율을 보인다.[38]

불완전 절제의 경우 방사선치료를 추가하게 되는데 수술 절제연에 적절한 여유를 두고 IMRT나 3DRT 등의 방사선치료를 시행하는 것이 일반적이다. 현재 표준적으로 시행되는 방사선량은 일일 1.8 Gy – 2.0 Gy씩 모두 50-55 Gy를 조사하는 것이 일반적이다.[39]

4.2 AVM (Arteriorvenous malformation ; 동정맥기형)

AVM은 비정상 혈관에서 기원하는 선천적 기형으로 대부분 10대에서 30대에 걸쳐 나타나나 고령에서도 발생가능하며 두통, 발작, 뇌출혈로 인한 신경학적 증상 등을 보이는데 특히 뇌출혈의 경우 1년에 2-4% 정도의 발생가능성을 보이는 것으로 알려져 있다.[40,41]

수술적 치료는 크기가 작고 수술적 접근이 가능한 경우 우선 고려할 수 있으며 성공적인 경우 뇌출혈의 가능성이 거의 없어지기 때문에 가장 이상적인 치료이다. 크기가 크거나 수술적 접근이 어려운 경우 방사선치료를 시행할 수 있는데 일반적인 방사선치료와 SRS (Stereotactic radiosurgery)의 두가지 치료방법으로 치료를 시행할 수 있다. SRS는 대개 병변의 직경이 5cm이하의 상대적으로 작을 크기일 때 그 적응증이 되며 이보다 큰 경우거나 SRS가 불가능한 위치에 병변이 있는 경우 일반 방사선치료를 시행하며 적정한 선량은 16-20 Gy 로 치료에 대한 반응율은 70-90% 정도를 보이는 것으로 보고되고 있다.[42,43]

IV. CONCLUSION

고선량의 방사선치료는 암의 주요 치료방법 중 하나로 근치적 혹은 증세완화 목적으로 사용되고 있으며 최근 컴퓨터나 치료계획 프로그램의 눈부신 발달로 좋은 치료 성적을 거두고 있으며 이와 더불어 저선량의 방사선을 이용하여 일부 양성 질환의 경우 수술이나 약물치료의 의존도를 낮추면서 위험한 부작용없이 비교적 만족할 만한 성적을 거둔 연구들이 보고되고 있다. 질병의 치료에 있어 삶의 질을 개선하는 것이 중요한 목표를 대두되면서 저선량 방사선을 이용한 치료가 점점 더 확대되고 있는데 향후 좀 더 잘 고안된 전향적 무작위 연구가 많은 도움이 될 것으로 생각된다.

References.

[1] A M Luis, “Radiotherapy for non-malignant diseases,” Reports of practical oncology and radiotherapy, Vol. 1, No. 8, pp. S14-S15, 2013.

[2] EJ Hall, A Giaccia. *Radiobiology for the Radiologist.* Philadelphia: Lippincott Williams and Wilkins, 2011.

[3] GA Viani , LI De Fendi , EC Fonseca ,EJ Stefano . “Low or high fractionation dose beta-radiotherapy for pterygium? A randomized clinical trial,” International Journal of Radiation Oncology Biology and Physics, Vol. 82, No.2, pp. 181-185, 2012.

[4] IM Jürgenliemk-Schulz, LJ Hartman, JM Roesink, RJ Tersteeg, van Der Tweel I, HB Kal, MP Mourits, H K Wyrdeman. “Prevention of pterygium recurrence by postoperative single-dose beta- irradiation: a prospective randomized clinical double-blind trial,” International Journal of Radiation Oncology Biology and Physics, Vol. 59, No. 4, pp. 1138-1147, 2004.

[5] GB Bartley, V Fatourechi, EF Kadrmas, SJ Jacobsen, DM Ilstrup, JA Garrity, CA Gorman. “The incidence of Graves’ ophthalmopathy in Olmsted County, Minnesota,” American Jounal of Ophthalmology, Vol. 120, No. 4, pp. 511-517. 1995.

[6] P Perros ,C Neoh ,J Dickinson. “Thyroid eye disease,” British Medical Journal, Vol. 338: b560, 2009.

[7] MLTanda, L Bartalena. “Efficacy and safety of orbital radiotherapy for Graves’ orbitopathy,” Journal of Clinical Endocrinology & Metabolism, Vol. 97, No. 11, pp. 3857-3865, 2012.

[8] RH Hart ,P Perros. “Glucocorticoids in the medical management of Graves ophthalmopathy,” Minerva Endocrinology, Vol. 28, No. 3, pp. 223-231, 2003.

[9] L Bartalena, C Marcocci, ML Tanda, R Rocchi, B Mazzi, G Barbesino, A Pinchera. “Orbital radiotherapy for Graves’ ophthalmopathy,” Thyroid, Vol.12, No. 3, pp. 245-250, 2002.

[10] H Nakahara, S Noguchi, N Murakami, M Morita, M Tamaru, T Ohnishi, H Hoshi, S Jinnouchi, S Nagamachi, and S Futami, “Graves ophthalmopathy: MR evaluation of 10-Gy versus 24-Gy irradiation combined with systemic corticosteroids,” Radiology, Vol. 196, No. 3, pp 857-862, 1995.

[11] GJ Kahaly, HP Rösler ,S Pitz ,G Hommel. “Low- versus high-dose radiotherapy for Graves’ ophthalmopathy: a randomized, single blind trial,” Journal of Journal Clinical Endocrinology & Metabolism, Vol. 85, No. 1, pp 102-108, 2000.

[12] J Rootman. “Why ‘orbital pseudotumour’ is no longer a useful concept,” British Journal of Ophthalmology, Vol. 82, No. 4, pp. 339-340, 1998.

[13] C Matthiesen, C Bogardus Jr, JS Thompson, B Farris, L Hildebrand, B Wilkes, E Syzek, O Algan, S Ahmad, T Herman, "The efficacy of radiotherapy in the treatment of orbital pseudotumor," International Journal of Radiattion Oncology Biology and Physics, Vol. 79, No. 5, pp. 1496-1502, 2011.

[14] MC Smitt, SS Donaldson, "Radiation therapy for benign disease of the orbit," Seminars in Radiation Oncology, Vol. 9, No. 2, pp. 179-189, 1999.

[15] N Chirapapaisan, W Chuenkongkaew ,K Pornpanich, S Vangveeravong, "Orbital pseudotumor: clinical features and outcomes," Asian Pacific Journal of Allergy and Immunology, Vol. 25, No. 4, pp. 215-218, 2007.

[16] WM Mendenhall, AM Lessner, "Orbital pseudotumor," American Journal of Clinical Oncology, Vol. 33, No. 3, pp. 304-306, 2010.

[17] I Mombaerts,RO Schlingemann ,RGoldschmeding, L Koornneef, "Are systemic corticosteroids useful in the management of orbital pseudotumors?",Ophthalmology, Vol. 103, No. 3, pp. 521-528, 1996.

[18] DH Char, T Miller, "Orbital pseudotumor.Fine-needle aspiration biopsy and response to therapy," Ophthalmology, Vol. 100, No. 11, pp. 1702-1710, 1993.

[19] BB Mittal, M Deutsch, J Kennerdell, B Johnson, "Paraocular lymphoid tumors," Radiology, Vol. 159, No. 3, pp. 793-796, 1986.

[20] JJ Shaffer, SC Taylor, F Cook-Bolden, "Keloidal scars: A review with a critical look at therapeutic options," Journal of the American Academy of Dermatology, Vol. 46, No. 2 (Suppl Understanding), pp. S63-S97, 2002.

[21] BJ McCoy, IK Cohen, "Effects of various sera on growth kinetics and collagen synthesis by keloid and normal dermal fibroblasts," Plastic and Reconstructive Surgery, Vol. 67, No. 4, pp. 505-510, 1981.

[22] WT Lawrence, "In search of the optimal treatment of keloids: report of a series and a review of the literature," Annals of Plastic Surgery, Vol.27, No. 2, pp. 164-178, 1991.

[23] R Ragoowansi, PG Cornes, JP Glees, BW Powell, AL Moss, "Ear-lobe keloids: treatment by a protocol of surgical excision and immediate postoperative adjuvant radiotherapy," British Journal of Plastic Surgery, Vol. 54, No. 6, pp. 504-508, 2001.

[24] JJ Kovalic, CA Perez, "Radiation therapy following keloidectomy: A 20-year experience," International Journal of Radiation Oncology Biology and Physics, Vol. 17, No. 1, pp. 77-80, 1989.

[25] DM Warner, F Flowers, FA Ramos-Caro, "Solitary keratoacanthoma (squamous cell carcinoma) :Surgical management," International Journal of Dermatology, Vol. 34, No. 1, pp. 17-9.1995.

[26] B Donahue, JS Cooper, S Rush, "Treatment of aggressive keratoacanthomas by radiotherapy." Journal of the American Academy of Dermatology, Vol. 23, No. (3 Pt 1), pp. 489-93, 1990.

[27] FF Naraghi, TA DeCoster, MS Moneim, RA Miller, D Rivero, "Heterotopic ossification," Orthopedics, Vol. 19, No. 1, pp. 145-151, 1996.

[28] BC Neal, A Rodgers, T Clark, H Gray, IR Reid, L Dunn, SW Macmahon, "A systematic survey of 13 randomized trials of non-steroidal anti-inflammatory drugs for the prevention of heterotopic bone formation after major hip surgery," Acta Orthopaedica Scandinavica, Vol. 72, No. 2, pp. 122-128, 2000.

[29] M Fransen, C Anderson, J Douglas, S MacMahon, B Neal, R Norton, M Woodward, ID Cameron, R Crawford, SK Lo, G Tregonning, M Windolf, "Safety and efficacy of routine postoperative ibuprofen for pain and disability related to ectopic bone formation after hip replacement surgery (HIPAID): randomised controlled trial," British Medical Journal, Vol. 333(7567): 519, 2006.

[30] MH Seegenschmiedt, L Keilholz, P Martus, A Goldmann, R Wölfel, F Henning, R Sauer, "Prevention of heterotopic ossification about the hip: Final results of two randomized trials in 410 patients using either preoperative or postoperative radiation therapy," International Journal of Radiation Oncology Biology and Physics, Vol. 39, No. 1, pp. 161-171, 1997.

[31] SJ Gregoritch, M Chadha, VD Pelligrini, P Rubin, DA Kantorowitz, "Randomized trial comparing preoperative versus postoperative irradiation for prevention of heterotopic ossification following prosthetic total hip replacement: Preliminary results," International Journal of Radiation Oncology Biology and Physics, Vol. 31, No. 1, pp. 55-62. 1994.

[32] JL Doppman, EH. Oldfield, JD Heiss, "Symptomatic Vertebral Hemangiomas: Treatment by Means of Dir ect Intralesional Injection of Ethanol," Radiology, Vo l. 214, No. 1, pp. 341-348, 2000.

[33] R Heyd, MH Seegenschmiedt, D Rades, C Winkler, HT Eich, F Bruns. German Cooperative Group on R adiotherapy for Benign Diseases, "Radiotherapy for s ymptomatic vertebral hemangiomas: results of a multi center study and literature review," International Jour nal of Radiation Oncology Biology and Physics ,Vol. 77, No. 1, pp. 217-25, 2010.

[34] D Rades , A Bajrovic, W Alberti, V Rudat, "Is ther e a dose-effect relationship for the treatment of sym ptomatic vertebral hemangioma?," International Journa l of Radiation Oncology Biology and Physics ,Vol. 55, No. 2, pp. 178-81, 2003.

[35] C Marafkó, "Endoscopic partial plantar fasciotomy as a treatment alternative in plantar fasciitis," Acta chir urgiae orthopaedicae et traumatologiae Cechoslovaca, Vol. 74, No. 6, pp. 406-409, 2007.

[36] OJ Ott, C Jeremias, US Gaipl, B Frey, M Schmidt, R Fietkau, "Radiotherapy forcalcaneodynia. Results of a single centerprospective randomized dose optimizati ontrial," Strahlentherapie und Onkologie Vol. 189, N o. 3, pp. 329-34, 2013.

[37] LM De Angelis, "Brain tumors," New England Journ al of Med, Vol. 44, No. 2, pp. 114-123, 2001.

[38] D Simpson, "The recurrence of intracranial meningio mas after surgical treatment," Journal of Neurology, Neurosurgery &Psychiatry, Vol. 20, No. 1, pp. 22-3 9, 1957.

[39] Goldsmith BJ, Wara WM, Wilson CB, Larson DA, "Postoperative irradiation for subtotally resected meningiomas. A retrospective analysis of 140 patient s treated from 1967 to 1990," Journal of Neurosurge ry, 1994; Vol. 80, No. 2, pp. 195-201, 1994.

[40] R Al-Shahi, JJ Bhattacharya, DG Currie, V Papanast assiou, V Ritchie, RC. Roberts, RJ Sellar, CP Warlo w, "Prospective, population-based detection of intracr anial vascular malformations in adults: the Scottish I ntracranial Vascular Malformation Study (SIVMS)," S troke, Vol. 34, No. 5, pp. 1163-1169, 2003.

[41] B Pollock. Arteriovenous malformation. In: Chin L, Regine W (eds). *Principles and Practice of Stereotac tic Radiosurgery.* New York: Springer Science and B usiness Media, 2008.

[42] B Karlsson, C Lindquist, L Steiner, "Prediction of o bliteration after gamma knife surgery for cerebral art eriovenous malformations," Neurosurgery, Vol. 40, N o. 3, pp. 425-430; discussion 430-431, 1997.

[43] JC Flickinger, BE Pollock, D Kondziolka, LD Lun sford, "A dose response analysis of arteriorvenous m ailformation obliteration after radiosurgery," Internatio nal Journal of Radiation Oncology Biology and Phys ics, Vol. 36, No. 4, pp. 873-879, 1996.

양성질환의 방사선치료

최상규

단국대병원 방사선종양학과

요 약

암의 3대 표준요법중의 하나인 방사선치료는 전통적으로 악성 종양인 암의 근치적 혹은 고식적 치료외에도 일부 증식성이거나 염증성을 보이는 양성 질환에서도 그동안 꾸준하게 시행되어왔다. 양성질환의 경우 악성 종양과는 달리 약물요법이나 보존요법 또는 수술로 만족할 만한 치료성적을 낼 수 있으나 이런 치료들이 실패하거나 불가능한 경우 저선량의 방사선치료를 추가하거나 병용하여 시행하는 경우 인체에 큰 문제없이 안전하고 용이하게 통증완화나 재발율을 의미있게 낮출 수 있다. 최근 방사선치료기법의 발달로 정상조직을 최대한 보존하면서 원하는 부위로의 집중적 치료가 가능해지면서 특히 노인에게서 유용한 대안이 될 수 있을 것으로 생각된다.

중심단어: 양성 질환, 저선량, 방사선치료