

2

성견의 발치와 협측골 외측에 적용한 교원질 차단막과 재조합 골형성단백질의 치조제 보존 효과

¹경희대학교 치과대학 치주과학교실, ²연세대학교 치과대학 치주과학교실, 치주조직재생연구소
임 현 창¹), 김 민 수²), 양 혜 주²), 이 중 석²), 최 성 호²), 정 의 원²)

ABSTRACT

Application of rhBMP-2 loaded collagen membrane on the buccal plate for ridge preservation: a pilot study in dogs

¹Department of Periodontology, School of Dentistry, Kyung Hee University, Seoul, Korea

²Research Institute for Periodontal Regeneration, Department of Periodontology, College of Dentistry, Yonsei University

Hyun-Chang Lim¹), Min-Soo Kim²), Cheryl Yang²), Jung-Seok Lee²), Seong-Ho Choi²), Ui-Won Jung²)

Objective: The aim of this study was to determine the effect of multi-layer of a collagen membrane alone or loaded rhBMP-2 on the buccal plate for ridge preservation after tooth extraction.

Material and methods: Following bilateral extraction of the maxillary 1st and 3rd premolars in five dogs, rhBMP-2 loaded collagen membrane was applied to the buccal plates at the 1st premolar and collagen membrane only was applied to the buccal plates at the 3rd premolar unilaterally. The collagen membranes applied in the experimental groups were piled into four layers. The corresponding sites of the contralateral side healed naturally. After 3months of healing, the animals were sacrificed. Radiographic and histologic analyses were performed.

Results: There was no significant difference in the healing of extraction socket at both 1st and 3rd premolars. In micro-computed tomography, the widths of the residual ridge of the experimental groups were similar with the controls. Histologically, the experimental groups did not exhibit different pattern compared to the controls regardless of the addition of rhBMP-2.

Conclusion: Layering of the collagen membrane with or without rhBMP-2 on the buccal plate failed to show the effectiveness in dimensional preservation of the extraction socket.

Key words : collagen membrane, rhBMP-2, ridge preservation, ridge resorption

Corresponding Author

Ui-Won Jung, Department of Periodontology, College of Dentistry, Yonsei University, 50-1, Yonsei-ro, Seodaemoon-gu, Seoul 120-752, South Korea

Tel: +82-2-2228-3185, Fax: +82-2-392-0398, E-mail: drjew@yuhs.ac

본 연구는 보건복지부 보건의료연구개발사업의 지원에 의하여 이루어진 것임. (A120822)

I. 서론

지금까지 자연적인 치유과정인 발치와의 흡수를 막기 위하여 많은 연구가 진행되어 왔다¹⁻⁶⁾. 과거 여러 학자들은 발치 후 즉시 임플란트의 식립, 그리고 기능적인 부하를 통해 치조골의 흡수를 막을 수 있을 것이라고 보고한 바 있으나, 현재는 즉시 임플란트 자체로는 협측골의 흡수를 막을 수 없다는 것에 학계의 합의가 도출된 상태이다⁷⁾. 또한 협측골에 최대한 외상을 주지 않도록 발치하고, 동시에 발치와 내에 다양한 골 이식재를 이식함으로써, 협측골의 소실을 최소화하려는 노력으로 치조제 보존술이 소개되기도 하였지만, 현재까지 상충되는 결과들이 보고되고 있다^{1, 3, 8, 9)}.

안정적인 골재생에 있어 필수적인 요소 중 하나는 혈병의 안정 (Blood clot stabilization concept) 이다¹⁰⁾. Boticelli 등 (2004)에 의하면 결손부의 크기보다는 결손부 안에 혈병이 안정되게 유지되어야 예측성 있는 골재생이 가능하다고 하였다¹¹⁾. 발치와의 흡수는 골벽이 얇을수록 더 두드러진다고 알려져 있으며¹²⁾, 협측골은 그 두께가 얇을 뿐 아니라 대부분이 다발골(bundle bone)로 구성되어 있어 흡수에 매우 취약하다²⁾. 이러한 협측골의 흡수를 막고, 발치와 본래의 “contained morphology”를 유지할 수 있다면 혈병의 안정으로 치조제 보존에 좀 더 유리한 환경을 만들 수 있을 것이다.

Park 등 (2011)은 즉시 임플란트를 이용한 치조제 보존에 대해 흥미로운 연구 결과를 발표하였다¹³⁾. 이들은 성견 모델에서 발치 후 즉시 임플란트를 식립하면서 오직 협측골에만 한정하여 PTFE 차단막을 고정하였고, 임플란트는 비매몰법(non-submerged type)으로 식립하였다. 12주의 치유 기간 후 협측골의 높이와 두께는 아무 처치를 하지 않은 대조군에 비해 통계적으로 유의성 있게 보존되었다. 기존의 연구들은 협측골 뿐만 아니라 발치와의 입구까지 완전히 감싸도록 차단막을 설치했거나 발치와 내에 다양한 골

이식재를 충전했지만, Park 등 (2011)의 연구 결과는 협측골에만 한정된 재생술식으로도 치조제 보존을 이룰 수 있음을 시사한다. 또한, 기존의 연구들의 결과에서 보는 바와 같이, 발치와의 이식재 충전은 발치와내의 자연적 치유를 방해하기 때문에, 이런 측면에서 발치와 협측골의 외측 보강은 발치와내의 자연적 치유를 방해하지 않는 장점으로 작용할 수 있다⁴⁾.

하지만, pin이나 tack으로 고정된 비흡수성 차단막의 제거를 위해서는 2차 수술 시 비교적 넓은 판막의 형성이 이루어져야 하며, 무엇보다 비흡수성 차단막은 노출의 위험성을 배제할 수 없다⁵⁾. 따라서 비흡수성 차단막의 단점을 보완하기 위하여 흡수성 차단막을 위와 같은 방법으로 사용하는 것을 고려해볼 수 있지만, 흡수성 차단막의 기계적 물성과 때로 예측하기 힘든 흡수 속도가 제한 요인이 된다⁶⁾. 따라서 흡수성 차단막의 물성을 보완해 줄 수 있는 방법과 골개조에 의한 협측골의 흡수를 막거나, 골형성을 일으킬 수 있는 방법이 흡수성 차단막의 사용과 병행될 필요가 있을 것이다.

Buser와 von Arx (2006)는 수평골 증대술에서 이식재의 기계적 안정성을 위해 흡수성 교원질 차단막을 이중층으로 사용하는 것을 제시한 바 있으며¹⁷⁾, 뒤이은 연구들에서 이중층의 교원질 차단막이 좀 더 오랜 기간 동안 남아 있으며 골재생이 흡수에 비해 더 뛰어난 것이 보고된 바 있다^{18, 19)}. 따라서 여러 겹의 교원질 차단막을 발치와의 협측에 위치시켰을 때 통법에 따른 흡수의 적용에 비해 좀 더 오랜 기간 그 기능을 유지할 수 있을 것으로 기대할 수 있다.

또한 골형성을 촉진할 수 있는 성장인자를 협측골에 적용한다면, 협측골 내면의 자연적인 골흡수를 상쇄시키면서 외면으로의 골형성도 일으킬 수 있을 것으로 보인다. 기존 연구에서 교원질 성분의 차단막은 성장인자를 담지하여 이용된 바 있으며 치조제 외측면의 골증강에 효과적임이 보고된 바 있다²⁰⁾. 따라서 발치와의 협측골 외면에서도 같은 효과를 기대할 수 있을

것이며, 여러 겹의 교원질 차단막은 흡법에 비해 더 많은 용량의 성장인자를 담지할 수 있을 것이다.

이번 연구는 위와 같은 가정의 탐색적 연구로, 비글견의 상악에 발치와 동시에 여러 겹의 흡수성 교원질 차단막을 발치와의 협측골에 적용하여 치조제의 보존 효과를 분석하고자 하였으며, 성장인자를 적용한 여러 겹의 흡수성 차단막의 효과도 평가하고자 하였다.

II. 재료 및 방법

1. 실험동물

본 연구에서는 체중 10~12kg의 비글견 5마리를 사용하였다. 모든 동물실험 과정은 연세의료원 동물 실험윤리위원회 지침을 준수하여 시행되었다 (Approval no. 2010-0155).

2. 연구 설계

실험동물의 상악 양측 제1소구치와 제3소구치를 발치하였고 이 두 치아 부위에 독립적인 실험설계가 이루어졌다. 제3소구치 부위는 교원질 차단막 (EZ cure membrane, Biomatlante, Vigneux de Bretagne, France)의 효과를 검증하기 위한 실험, 제1소구치 부위는 rhBMP-2를 담지시킨 교원질 차단막의 효과를 평가하기 위한 실험이 계획되었다. 네 겹의 교원질 차단막이 각각의 실험군의 협측골에 국한되어 적용되었으며, 각 실험의 대조군은 아무런 처치를 하지 않은 자연 치유군으로 설정하였다. 실험과 연관이 없는 독립된 연구자가 발치 전 어느 악궁이 실험군이 될 지를 첫 실험 동물의 제1소구치와 제3소구치에서 각각 배정하였으며, 이후의 실험 동물들에서의 실험군은 이전 실험 동물과 반대 악궁에 설정하여, 실험군이 어느 한쪽 악궁에 편중되지 않도록 하였다. 제3 소구치 부위는 근심측, 원심측 2개의 치근이 존재하여 두 치근 부위를 별도로 분석하기로 계획하였다.

3. 외과적 처치

각 군의 비글견에 atropine (0.05 mg/kg; Kwangmyung Pharmaceutical Ind. Co. Ltd., Seoul, Korea) 피하주사와 xylazine (Rompun, Bayer Korea Co., Seoul, Korea)과 Zoletil (Virbac SA, Carros, France) 정맥주사 후 흡입마취 (Gerolan, Choongwae Pharmaceutical Co., Seoul, Korea)하여 전신마취 시켰다. 수술 부위를 2% Lidocaine (2% lidocaine, 1:100,000 epinephrine, Kangmyung Pharm., Seoul, Korea)으로 침윤 마취하였다. 상악 양측 제1, 3소구치 (1P1, 3P3) 주변 열구 절개와 각 치아 근원심에 수직절개를 하여 판막을 거상한 후 제1, 3소구치 (1P1, 3P3)를 발치 하였다. 발치 직후 치조정 하방 1mm 부위에서 발치와 협측골의 폭, 발치와 치조제의 협-설측 폭, 그리고 발치된 치근의 협-설측 폭을 metal gauge로 측정하였다. 제1, 3 소구치의 협측에 계획된 실험군 재료를 이식하였다. 제 3소구치 부위의 실험군에는 폭 10mm, 높이 5mm로 제한된 교원질 차폐막이 네 겹으로 이식되었으며, 제1 소구치 부위의 실험군에는 농도 0.5mg/ml의 rhBMP 0.1ml가 담지된 폭 7mm, 높이 5mm의 교원질 차폐막이 이식되었다. 차단막에 특별한 고정 방법은 사용하지 않았다 (Fig. 1). 이완 절개를 통하여 판막을 치관 방향으로 변위시켜 4-0 Vicryl (Polyglactin 910, braided absorbable suture, Ethicon, Johnson & Johnson Int., Edinburgh, UK)로 일차 봉합하였다. 술 후 3일간 항생제 (Cefazoline sodium 20 mg/kg, i.m.; Yuhan Co.)를 주입하였으며, 유동식을 제공하고 0.2% chlorhexidine solution (Hexamedins, Bukwang Pharmaceutical Co., Seoul, Korea) 의 국소도포를 통해 감염관리를 하였으며, 약 10일 후 발사하였다. 수술 후 3개월이 경과한 뒤 pentobarbital sodium (90-120 mg/kg, i.v.) 과량투여를 통해 각 군의 실험동물들

희생하여 실험 부위를 적출하였다.

4. 방사선학적 검사

실험동물 희생 후 얻어진 시편은 10% 포르말린 용액에 10일 동안 보관하였다. 조직 시편 제작 전 micro-CT (Skyscan 1173, SkyScan, Kontich, Belgium) 를 이용하여 방사선학적 검사를 시행하였다. Micro-CT로 촬영된 영상을 3차원적으로 재구성하여 (On-Demand3D, CyberMed, Seoul, Korea) 제2 소구치의 근원심 백악법랑경계를 이은 선을 기준으로 2, 3, 4, 5mm 하방의 수평선을 기준으로 치조직의 폭이 측정되었다 (Fig. 2).

5. 희생 및 조직시편 제작

Micro-CT 촬영 후 5% 포르민산을 이용해 탈회된 표본을 단계적 에탄올 적용을 통해 탈수 시킨 후 파라핀 블록에 포매 시켰다. 준비된 파라핀 블록을 5 μ m 두께로 절단하여 가장 중심부에 가까운 두 개의 절편을 획득한 후 각각 hematoxylin-eosin 염색법으로 염색 하였다.

6. 조직학적 분석

얻어진 시편을 이용하여 조직학적 분석을 시행하였다. 분석 과정에서는 광학현미경 (Olympus Research System Microscope BX51,

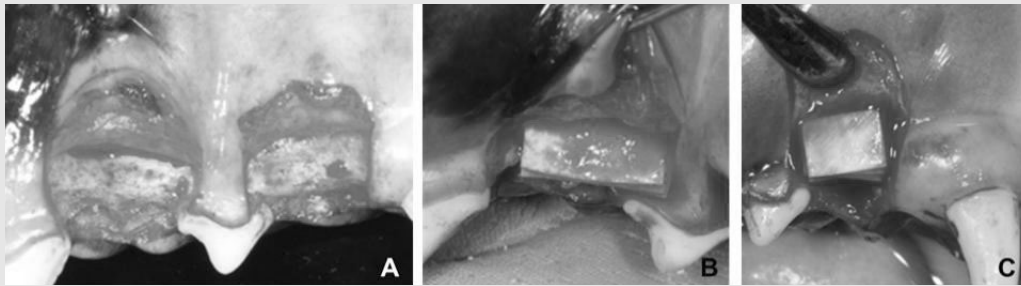


Figure 1. Clinical photographs of animal surgery. (A) Maxillary 1st and 3rd premolars were atraumatically extracted and buccal walls were exposed. (B) 4 layers of collagen membrane were applied to the buccal wall of 3rd premolar. (C) 4 layers of collagen membrane loaded rhBMP-2 were applied the buccal wall of 1st premolar.

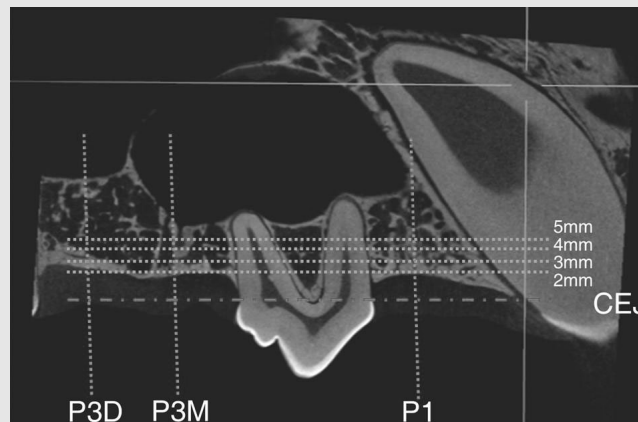


Figure 2. Radiographic analysis. CEJ of the 2nd premolar was selected as a reference. Bucco-lingual width of the alveolar ridge at 1st premolar and each root (mesial and distal) of 3rd premolar was measured below 2mm, 3mm, 4mm, and 5mm from the reference.

Olympus, Tokyo, Japan) 과 컴퓨터 프로그램 (Adobe Photoshop CS4, Adobe Systems, San Jose, CA, USA)을 사용하였으며 각각 얻어진 조직학적 시편에서 발치와의 치유 양상을 분석하였다.

7. 통계적 분석

실험 과정 중 측정된 협측, 구개측 치조골의 두께, 치근의 두께, micro-CT에서 얻어진 각 높이 별 치조골의 두께가 paired T-test를 통해 분석이 되었다. 통계적 유의성은 $P < 0.05$ 에서 검정되었다 (SPSS 15.0, SPSS, Chicago, IL, USA).

III. 결과

1. 임상적 관찰 결과

모든 실험 동물은 차단막의 노출, 유의할 만한 부종, 감염 등의 특이할 만한 이상 소견 없이 치유되었다. 실험과정 중 측정된 제1소구치, 제3소구치의 근심 치근 부위, 원심 치근 부위의 협설측 치조골의 두께와 치근의 너비는 통계적으로 유의할 만한 차이를 나타내지 않았다 (Table 1).

2. 방사선학적 분석

(Figs. 3, 4 and 5, Table 2)

시상면에서 제1 소구치 부위와 제3 소구치 부위의

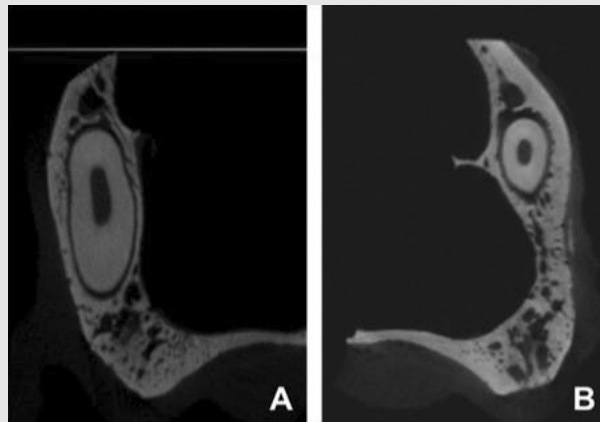


Figure 3. Sagittal views of the 1st premolar area. (A) Control group, (B) Collagen membrane loaded rhBMP-2 group.

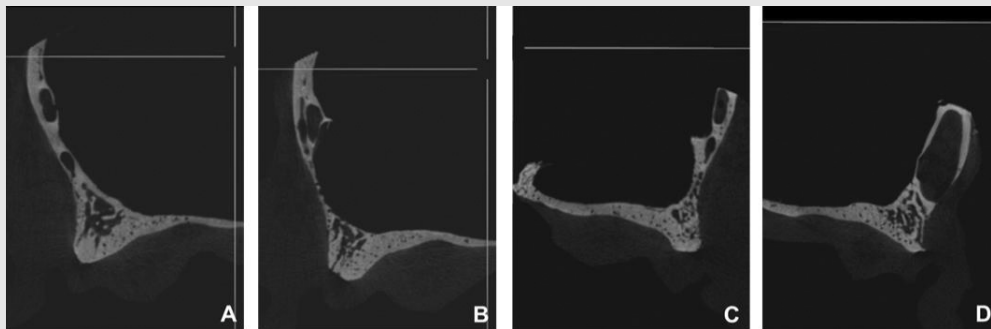


Figure 4. Sagittal views of the 3rd premolar area. (A, B) Collagen membrane group, (C, D) Control group, (A,D) distal root area, (B,C) mesial root area.

전반적인 치조골 외형은 다른 양상으로 관찰되었다. 제1소구치는 치조골에서 상악골로 진행되는 전체적인 외형이 볼록한 양상이었으나 제3소구치에서는 개체마다 조금씩 차이가 있었다. 특히 제3 소구치의 원심치근 부위에서 차이가 컸는데 이는 이 부위에서 주행하는 신경 가지의 기시부에 따라 일부에서는 오목하게 일부에서는 신경관을 둘러싼 피질골을 포함하여 볼록하게 관찰되었다. 시편에 따라 뚜렷함의 정도는 차이가 있었지만 모든 시편에서 대략적인 발치와의 외형을 파악할 수 있었다. 제1소구치 (교원질 차폐막 + rhBMP-2) 및 제3소구치에 형성된 실험군들 (교원

질 차폐막)과 대조군 사이에 치유양상의 방사선학적 차이는 발견할 수 없었다. 두 군 모두 발치와 내부에 골소주의 형성이 뚜렷하게 관찰되었으며 시편에 따라 차이가 있었지만 대체로 치조정 부위에서 피질골 형성이 관찰되었다. 전반적인 외형에 있어서, 두 군 모두 발치와 협측 치관측 방향으로의 치조골의 형태는 두께가 완만하게 좁아지다가 치조정 부위에서 급격히 좁아지는 양상이었으며 구개측에 비해 얇은 피질골층이 관찰되었다. 구개측에는 상대적으로 두꺼운 피질골층이 관찰되었다.

재구성된 영상에서 측정한 제1소구치 부위 (교원질

Table 1. Dimensional measurements at the baseline (Mean±SD, mm).

	Control group (n=5)			Experimental group (n=5)		
	Width of buccal bone	Bucco-palatal dimension of teeth	Width of palatal bone	Width of buccal bone	Bucco-palatal dimension of teeth	Width of palatal bone
P1	0.45±0.13	2.88±0.25	1.17±0.37	0.48±0.23	2.82±0.26	1.20±0.35
				CM + rhBMP-2		
P3 Mesial root	0.26±0.15	3.00±0.30	1.03±0.54	0.24±1.79	3.12±0.28	0.81±0.20
P3 distal root	0.36±0.24	3.24±0.45	1.14±0.26	0.40±0.18	3.09±0.35	0.94±0.35
				CM		

Multiple layers of collagen membrane (CM) loaded rhBMP-2 were used for the experimental group on the buccal side of maxillary 1st premolar. CM was used for the experimental group on the buccal side of maxillary 3rd premolar. There was no statistical significance between the groups (P>0.05). P1, maxillary 1st premolar; P3, maxillary 3rd premolar.

Table 2. The width of the residual ridge measured in the micro-CT (Mean±SD, mm).

	Control group (n=5)				Experimental group (n=5)			
	2mm	3mm	4mm	5mm	2mm	3mm	4mm	5mm
P1	2.21±1.53	4.81±1.48	5.90±2.19	6.44±3.26	2.88±1.69	5.45±1.71	6.31±1.06	7.45±1.04
					CM + rhBMP-2			
P3 Mesial root	4.03±1.56	5.78±1.95	7.40±2.77	6.86±4.74	4.33±2.32	4.14±1.43	5.71±1.94	6.59±2.26
P3 distal root	5.96±3.23	6.74±2.82	6.68±1.56	7.23±3.10	5.85±1.40	6.75±0.50	7.53±1.93	8.53±3.28
					CM			

The reference level was the CEJ of the maxillary 2nd premolar. 2, 3, 4 and 5mm indicate 2, 3, 4, 5mm below the reference. There was no statistical significance between the experimental groups and the control groups (P>0.05).

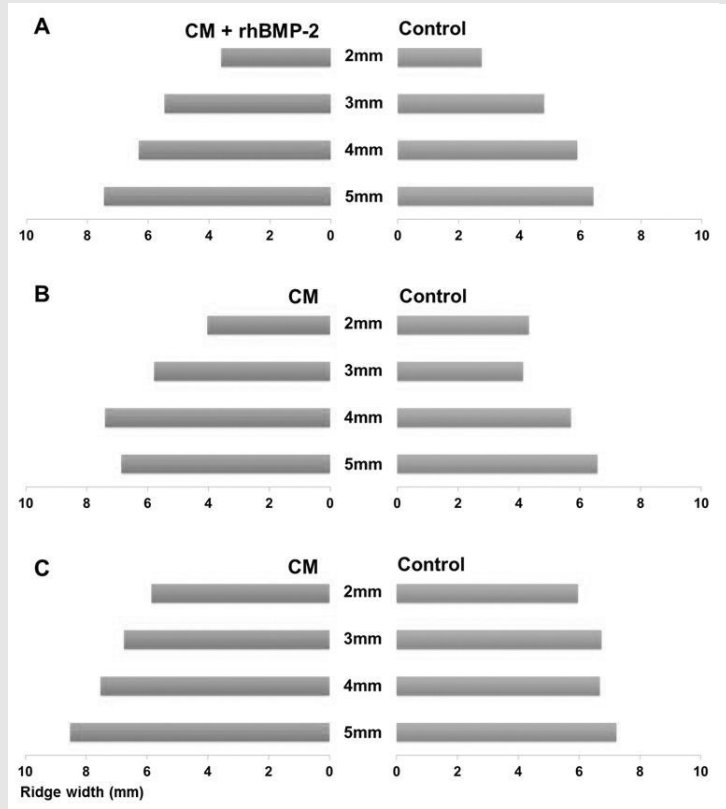


Figure 5. Radiographic measurement of alveolar ridge. (A) 1st premolar area, (B) the mesial root area of 3rd premolar, (C) the distal root area of 3rd premolar. CM, collagen membrane.

차폐막 + rhBMP-2)의 치조골 폭은 실험군과 대조군 모두에서 2mm에서 3mm 사이에서 증가의 폭이 가장 컸으며 3mm 상방에서는 완만하게 증가하는 경향으로 보였다. 제3소구치(교원질 차폐막)의 근심 치근 부위에서 대조군은 2mm에서 4mm까지는 증가 양상을 보이다가 5mm에서 감소하는 경향을 보였으며 실험군은 3mm에서 가장 작은 치조골 폭을 나타내었다. 제3소구치의 원심 치근 부위에서 실험군과 대조군은 2mm에서 5mm까지 치조골 폭이 증가하였지만, 대조군은 더 완만한 증가 양상을 보였다. 각 실험 부위의 실험군과 대조군에서 치조골 폭은 통계적으로 유의성 있는 차이를 보이지 않았다.

3. 조직학적 분석 (Figs. 6 and 7)

두 군 모두 발치와 내부에서 활발한 신생 골소주의 생성이 관찰되었으며, 발치와의 입구는 피질골화가 진행되어 발치와의 협측과 구개측의 피질골이 잘 혼화되어 있었다. 방사선학적 영상과 달리 조직학적으로는 발치와 본래 외형을 구분하기 어려웠다. 구개측 피질골에 비해 협측 피질골은 상대적으로 얇았고 일부 시편에서 협측골의 치조정 부위의 흡수를 관찰할 수 있었으나 실험군과 대조군의 차이가 명확하지는 않았다. rhBMP-2가 담지된 교원질 차폐막이 적용된 군에서 협측골 외면을 향한 골형성은 관찰되지 않았으며 대조군과 유사한 곡면의 협측골 외면이 관찰되었다.

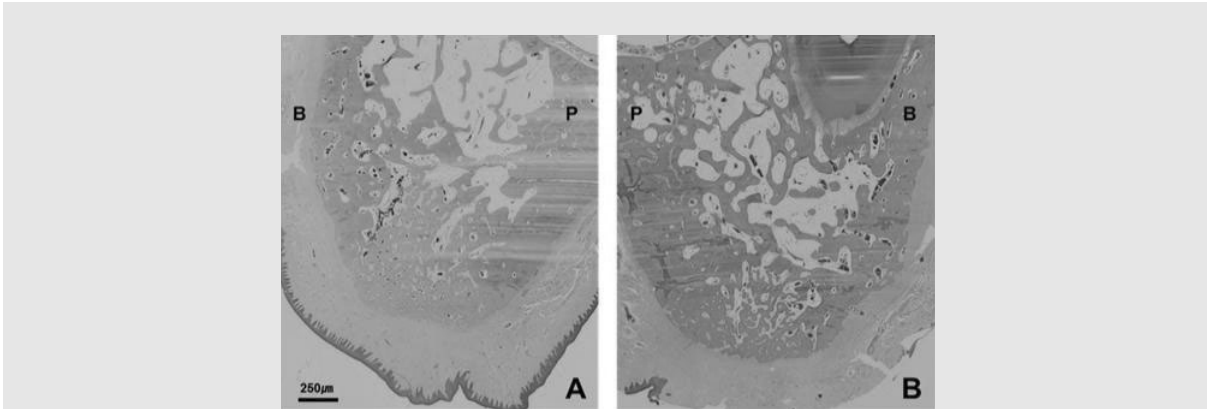


Figure 6. Histologic observation of the 1st premolar area. (A) Control group, (B) Collagen membrane loaded rhBMP-2 group. B, buccal; P, palatal. original magnification x 40, H/E staining.

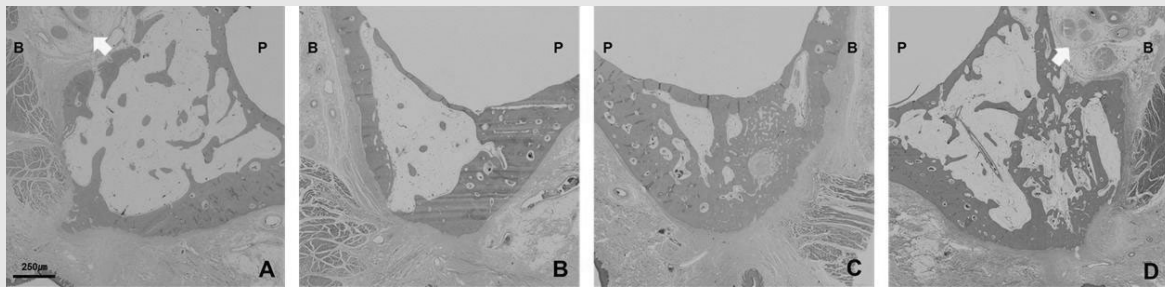


Figure 7. Histologic observation of the 3rd premolar area. (A, B) Collagen membrane group, (C, D) Control group, (A, D) distal root area, (B, C) mesial root area, B; buccal, P; palatal, Arrow; neurovascular bundle, original magnification x 40, H/E staining.

교원질 차폐막만이 적용된 군에서도 대조군과 다른 치유 양상을 관찰할 수 없었다. 협측골에 적용한 차단막은 모든 시편에서 관찰할 수 없었으며, 조직학적으로 실험군과 대조군의 협측 연조직의 차이를 발견할 수 없었다. 실험군과 대조군 모두에서 염증 세포는 관찰할 수 없었다.

IV. 고찰

발치 후 치조골의 흡수는 자연스러운 치유과정이지만, 협측 치조정 1/3부위에서 두드러지는 흡수는 기능적, 심미적인 이유로 많은 증례에서 회복되거나 예

방되어야 할 필요성이 있다²⁾. 현재까지 다양한 생체 재료를 발치와 동시에 적용하여 치조골의 흡수를 최소화하고자 하였지만, 아직까지 명확한 치료 지침은 제시되고 있지 않은 실정이다⁷⁾.

많은 연구들에서 발치와 내에 이식재를 충전하는 방법에 대한 결과를 발표하여 왔다^{1, 3, 8, 9, 21)}. 임상적으로 보았을 때 이 방법은 효과적으로 보이는 것 같지만, 동물 실험에서 나타난 조직학적 결과들은 다소 실망스러운 결과들을 보고하고 있다. 자가골 이식은 발치와 치유에 어떤 영향도 주지 않는 것으로 보이며³⁾, 합성골은 항상 다양한 정도의 염증을 수반하는 것으로 관찰되었다⁹⁾. 탈단백우골을 이식하였을 때는 비슷한 모델에서 상이한 결과가 보고되기도 하였다⁸⁾. 또한 발치

와에 이러한 물질들을 이식하였을 때 발치와 내의 신생골이 성숙하는데 시간이 소요되기 때문에 임플란트를 식립하기까지 보다 긴 치유기간이 소요되는 것으로 보인다²²⁾.

따라서 발치와의 협측골 외벽에 생체 재료를 적용하여 치조골의 외형을 유지할 수 있다면 발치와 내부의 자연적 치유에 영향을 주지 않으면서 빠른 치유를 기대할 수 있을 것이다¹⁴⁾. 이러한 맥락에서 Park 등 (2011)은 발치와의 협측골 외면에 국한된 비흡수성 차폐막을 설치하기도 하였으며¹³⁾, Caiazzo 등 (2010)은 협측골과 치은 사이에 수술적 낭(surgical pouch)을 형성하여 흡수가 느린 골 이식재를 적용하기도 하였다¹⁴⁾.

본 연구에서는 협측골 위에 흡수성 차폐막을 사용하였으며, 예측성이 떨어지는 흡수속도를 보완하기 위하여 4겹으로 흡수성 차폐막을 적용하였다. 또한 흡수성 차폐막에 rhBMP-2를 담지시켜 치조골 보존 효과를 증강하고자 하였다. 하지만, 본 실험에서 rhBMP-2를 담지시킨 흡수성차폐막 군, 흡수성 차폐막만을 적용한 군 모두에서 대조군보다 뛰어난 치조골 보존 효과를 관찰할 수 없었다. 실험군과 대조군에 관계없이 방사선학적, 조직학적 치유 소견의 결과는 비슷하였다. 또한 4겹의 차폐막을 사용하였음에도 어느 조직학적 시편에서도 차폐막을 관찰할 수 없었다.

rhBMP-2의 전달체의 기계적 성질은 특히 외력이 가해지는 결손부 모델에서 중요한 요소이다. Lu 등 (2013)은 “Supra-alveolar Peri-implant Defect Model”에 흡수성 교원질 스폰지와 제 1형 교원질과 HA/ β -TCP가 15:85의 비율로 섞인 (Type I collagen HA/ β -TCP (15:85%) bioceramic bulking agent를 rhBMP-2 전달체로 하여 적용하였다²³⁾. 치유기간 후 임상적으로 흡수성 교원질 스폰지를 쓴 군에서는 임플란트의 덮개 나사가 비추어 보이거나 축지 가능한 경우가 5마리 중 3마리의 실험 동물에서 관찰되었지만, 다른 전달체 군

에서는 이런 경우를 관찰할 수 없었다. 또한, 흡수성 교원질 스폰지를 rhBMP-2의 전달체로 한 토끼의 상악동 실험에서도 대조군에 비해 신생골의 높이에 차이가 없었음이 보고된 바 있다²⁴⁾. 이런 결과들에 비추어 볼 때, 전달체의 기계적 성질이 외력에 저항하기에 충분치 않다면 공간유지가 되지 않아 골재생의 양이 제한되는 것으로 생각된다. 이번 실험에서는 창상의 일차 봉합을 위해 이완 절개를 통하여 판막이 장력 없이 치관 측으로 변위 되었지만, 하방의 교원질은 치유기간 동안 상방의 치조점막의 압력에 지속적으로 노출되어 있었다. 이러한 압력은 치유기간 동안 계속적으로 미세동요를 하방에 전달함으로써 신생 골조직의 성숙을 방해했을 것으로 보인다²⁵⁾.

Chang 등 (2013)은 성견의 상악 협측골 외면에서 골이식재를 적용하고 본 연구와 같은 농도의 rhBMP-2가 담지된 교원질 차폐막으로 덮은 부위와 rhBMP-2를 담지시킨 골이식재를 교원질 차폐막으로 덮은 부위의 골재생 결과를 비교하였다²⁰⁾. 또한 모든 차폐막은 수술 부위에서의 이동을 방지하기 위해 pin으로 고정하였다. 8주의 치유 기간 후 두 부위 모두에서 상당한 양의 신생골이 관찰되었으며, 특히 rhBMP-2를 담지시킨 차폐막을 적용한 군에서 차폐막 근처에서 신생골 형성이 촉진되어 교원질 차폐막도 성장인자의 유용한 전달체가 될 수 있을 것이라 하였다. 하지만, 본 연구에서는 차폐막 하방에 골이 생성될 공간을 지지해 줄만한 이식재가 사용되어지지 않았으며 차폐막의 고정을 위한 다른 수단이 사용되지 않았다. 이는 유효성이 증명된 농도의 rhBMP-2라도 골유도재생술의 원칙이 적절하게 적용이 되어야 예측성 있는 골재생 효과를 가져올 수 있음을 의미하는 것으로 사료된다²⁶⁾.

본 실험에서 사용된 차폐막은 돼지의 피부에서 유래된 교원질을 교차결합하여 제작되었다. 교차 결합된 차폐막은 완전히 흡수되는데까지 걸리는 시간이 늘어나며 조직 적합도와 혈관화가 늦춰지는 것으로 알려져

있으며, 일부 차폐막은 이물질 반응 (foreign body reaction)을 일으키는 것으로 보고된 바 있다²⁷⁾. 그러나, 본 실험의 교원질 차폐막은 치유 기간 후 조직 시편에서 관찰할 수 없었고 염증 세포의 침윤도 관찰할 수 없었다. 토끼의 대퇴부에 형성된 임계 결손부에 합성골 이식재와 본 연구와 동일한 차폐막을 적용한 실험에서 차폐막이 골막과 같은 조직의 형성을 일으키는 것으로 보인다고 한 바 있으며²⁸⁾, 본 연구에서도 차폐막이 골의 외측에서 골막 조직의 형성에 일부 기여하였을 것으로 보인다. 하지만, 골외측면에 고정없이 적용된 차폐막에 조절되지 않은 치조 점막의 압력이 가해지는 상황은 흡수성 차폐막의 흡수 속도에 영향을 주었을 수 있으며, 이는 추후 연구에서 더 짧은 치유 기간을 설정하여 분석이 필요하다. 또한 교차 결합이 rhBMP-2의 흡수와 방출에 어떤 영향을 주는지 더 연구가 필요할 것으로 생각된다.

발치와 보존의 대한 효과는 본 실험과 달리 주로 개의 하악골 모델에 실험되어 왔다^{3~5)}. 개의 구개부는 인간에 비해 더 낮으며 이는 발치와 구개측 골의 두께가 사람보다 더 치관측에서 두꺼워짐을 의미한다. 따라서 치조골 폭의 계측에 있어서 구개궁의 수직적 위치

가 영향을 주었을 것으로 판단된다. 또한 협착의 관골의 위치로 인해 제 3소구치 부위는 치조정 상방에서 급격하게 두꺼워지는 경향을 보인 시편이 있었으며, 이 부위에서 출현하는 신경으로 인해 오목한 신경 주행로가 있거나 신경을 둘러싼 피질골이 불룩하게 존재하여 치아의 백악법랑경계를 기준으로 골흡수를 평가하기에 어려움이 있었다. 추후 실험에서는 이러한 점들을 고려한 좀 더 표준화된 모델의 개발이 필요할 것으로 사료된다.

V. 결론

본 연구는 네 겹의 흡수성 교원질 차폐막을 단독으로 혹은 rhBMP-2를 담지하여 비글견의 상악 발치와 협착골에 적용하였다. 하지만, 자연 발치와에 비해 유의성 있는 골재생효과는 관찰할 수 없었다. 추후 연구에서는 표준화된 모델에서 발치와 외면에 흡수성 교원질 차폐막의 제한점을 보완해 줄 있는 재료의 동반 적용이 필요할 것으로 사료된다.

참 고 문 헌

1. Araujo MG, Linder E, Lindhe J. Bio-Oss collagen in the buccal gap at immediate implants: a 6-month study in the dog. *Clin Oral Implants Res* 2011;22:1-8.
2. Araujo MG, Lindhe J. Dimensional ridge alterations following tooth extraction. An experimental study in the dog. *J Clin Periodontol* 2005;32:212-218.
3. Araujo MG, Lindhe J. Socket grafting with the use of autologous bone: an experimental study in the dog. *Clin Oral Implants Res* 2011;22:9-13.
4. Araujo MG, Sukekava F, Wennstrom JL, Lindhe J. Ridge alterations following implant placement in fresh extraction sockets: an experimental study in the dog. *J Clin Periodontol* 2005;32:645-652.
5. Araujo MG, Sukekava F, Wennstrom JL, Lindhe J. Tissue modeling following implant placement in fresh extraction sockets. *Clin Oral Implants Res* 2006;17:615-624.
6. Araujo MG, Wennstrom JL, Lindhe J. Modeling of the buccal and lingual bone walls of fresh extraction sites following implant installation. *Clin Oral Implants Res* 2006;17:606-614.
7. Chen ST, Buser D. Clinical and esthetic outcomes of implants placed in postextraction sites. *Int J Oral Maxillofac Implants* 2009;24 Suppl:186-217.
8. Favero G, Botticelli D, Favero G, Garcia B, Mainetti T, Lang NP. Alveolar bony crest preservation at implants installed immediately after tooth extraction: an experimental study in the dog. *Clin Oral Implants Res* 2013;24:7-12.
9. Hong JY, Lee JS, Pang EK, Jung UW, Choi SH, Kim CK. Impact of different synthetic bone fillers on healing of extraction sockets: an experimental study in dogs. *Clin Oral Implants Res* 2014;25:e30-37.
10. Simion M, Dahlin C, Rocchietta I, Stavropoulos A, Sanchez R, Karring T. Vertical ridge augmentation with guided bone regeneration in association with dental implants: an experimental study in dogs. *Clin Oral Implants Res* 2007;18:86-94.
11. Botticelli D, Berglundh T, Lindhe J. Resolution of bone defects of varying dimension and configuration in the marginal portion of the peri-implant bone. An experimental study in the dog. *J Clin Periodontol* 2004;31:309-317.
12. Ferrus J, Cecchinato D, Pjetursson EB, Lang NP, Sanz M, Lindhe J. Factors influencing ridge alterations following immediate implant placement into extraction sockets. *Clin Oral Implants Res* 2010;21:22-29.
13. Park SY, Kye SB, Yang SM, Shin SY. The effect of non-resorbable membrane on buccal bone healing at an immediate implant site: an experimental study in dogs. *Clin Oral Implants Res* 2011;22:289-294.
14. Caiazzo A, Brugnami F, Mehra P. Buccal plate augmentation: a new alternative to socket preservation. *J Oral Maxillofac Surg* 2010;68:2503-2506.
15. Jovanovic SA, Spiekermann H, Richter EJ. Bone regeneration around titanium dental implants in dehiscence defect sites: a clinical study. *Int J Oral Maxillofac Implants* 1992;7:233-245.
16. Rakhmatia YD, Ayukawa Y, Furuhashi A, Koyano K. Current barrier membranes: titanium mesh and other membranes for guided bone regeneration in dental applications. *J Prosthodont Res* 2013;57:3-14.
17. von Arx T, Buser D. Horizontal ridge augmentation using autogenous block grafts and the guided bone regeneration technique with collagen membranes: a clinical study with 42 patients. *Clin Oral Implants Res* 2006;17:359-366.
18. Kim SH, Kim DY, Kim KH, Ku Y, Rhyu IC, Lee YM. The efficacy of a double-layer collagen membrane technique for overlaying block grafts in a rabbit calvarium model. *Clin Oral Implants Res* 2009;20:1124-1132.
19. Kozlovsky A, Aboodi G, Moses O, Tal H, Artzi Z, Weinreb M, et al. Bio-degradation of a resorbable collagen membrane (Bio-Gide) applied in a double-layer technique in rats. *Clin Oral Implants Res* 2009;20:1116-1123.
20. Chang YY, Lee JS, Kim MS, Choi SH, Chai JK, Jung UW. Comparison of collagen membrane and bone substitute as a carrier for rhBMP-2 in lateral onlay graft. *Clin Oral Implants Res* 2013.

참 고 문 헌

21. Fickl S, Zühr O, Wachtel H, Stappert CF, Stein JM, Hurzeler MB. Dimensional changes of the alveolar ridge contour after different socket preservation techniques. *J Clin Periodontol* 2008;35:906-913.
22. Araujo M, Linder E, Lindhe J. Effect of a xenograft on early bone formation in extraction sockets: an experimental study in dog. *Clin Oral Implants Res* 2009;20:1-6.
23. Lu SX, Fiorini T, Lee J, Prasad HS, Buxton AN, Bisch FC, et al. Evaluation of a compression resistant matrix for recombinant human bone morphogenetic protein-2. *J Clin Periodontol* 2013;40:688-697.
24. Choi Y, Yun JH, Kim CS, Choi SH, Chai JK, Jung UW. Sinus augmentation using absorbable collagen sponge loaded with *Escherichia coli*-expressed recombinant human bone morphogenetic protein 2 in a standardized rabbit sinus model: a radiographic and histologic analysis. *Clin Oral Implants Res* 2012;23:682-689.
25. Simion M, Trisi P, Piattelli A. Vertical ridge augmentation using a membrane technique associated with osseointegrated implants. *Int J Periodontics Restorative Dent* 1994;14:496-511.
26. Wang HL, Boyapati L. "PASS" principles for predictable bone regeneration. *Implant Dent* 2006;15:8-17.
27. Rothamel D, Schwarz F, Sager M, Herten M, Sculean A, Becker J. Biodegradation of differently cross-linked collagen membranes: an experimental study in the rat. *Clin Oral Implants Res* 2005;16:369-378.
28. Jegoux F, Goyenvallée E, Cognet R, Malard O, Moreau F, Daculsi G, et al. Reconstruction of irradiated bone segmental defects with a biomaterial associating MBCP+(R), microstructured collagen membrane and total bone marrow grafting: an experimental study in rabbits. *J Biomed Mater Res A* 2009;91:1160-1169.