

투고일 : 2015. 4. 15

심사일 : 2015. 4. 14

게재확정일 : 2015. 4. 18

# 임플란트 및 골이식술과 관련된 세균감염

경북대학교 치의학전문대학원 구강악안면외과학

팬 준 영

## ABSTRACT

### Bacterial infections after implant surgery and alveolar bone graft

Department of Oral and Maxillofacial Surgery, Kyungpook National University School of Dentistry  
Jun-Young Paeng, D.D.S., Ph.D.

Bacterial infection after implant installation or bone graft is a serious complication. Bone grafts represent a temporary foreign body lacking vascularisation and are therefore of increased susceptibility to infection, which may be introduced either intraoperatively or postoperatively. Bone graft-associated infections are due to biofilm formation on the surface of the bone graft and often require removal of the infected bone graft with substantial graft failure. In this review, the implant and graft related infection, the role of biofilm and the management will be discussed.

Key words : Biofilm, Bacterial infection, Dental Implant, Bone graft material, Sinus graft

Corresponding Author

Jun-Young Paeng, DDS., Ph.D.

Department of Oral and Maxillofacial Surgery, Kyungpook National University School of Dentistry,  
2175, Dalgubeoldae-ro, Jung-gu, Daegu, 700-705, Republic of Korea

Tel: +82-53-600-7561, E-mail: jypaeng@knu.ac.kr

## I. 서론

임플란트나 골이식술 후에 발생할 수 있는 합병증 중 수술의 성공과 실패를 결정할 수 있는 가장 중요한 합병증으로는 수술 후의 감염이라고 할 수 있다. 이러한 생체내 이식재료들의 감염은 다른 연조직의 세균 감염과는 차이를 보인다. 치성 감염이나 연조직의 감염은 절개 및 배농만으로 감염이 조절되는 경우가 많

지만, 생체내 이식재의 감염도 이식재를 제거하지 않으면 치료가 되지 않는 양상을 볼 수 있다. 생체내 이식의 감염증은 정형외과영역에서도 많은 연구가 있어 왔다. 감염증의 발생과 이에 대한 처치를 위해서는 생체내 이식물질의 감염증에 대한 특성을 이해할 필요가 있다.

인체에 식립된 임플란트(골이식재 및 치과임플란트 포함)과 관련된 감염의 병인은 1987년 Gristina에

의해 “race for the surface”라는 개념으로 설명이 되어 왔다<sup>1)</sup>. 미생물의 흡착 및 바이오필름의 성장이 조직의 결합과 경쟁한다는 개념으로 임플란트의 표면을 조직세포가 먼저 덮게 되면 미생물의 colonization의 가능성이 적어지게 된다. 반면에 이러한 경쟁에서 박테리아가 우세하게 되면 임플란트가 바이오필름에 의해 덮히게 되어 호스트의 면역반응과 항생제의 접근이 어려워지게 된다. 바이오필름내의 박테리아는 물리적으로 서로 연결되고 단백질, DNA, 다당류 등 다양한 extracellular polymeric substances(EPS)를 포함하는 세포외기질(extracellular matrix)을 만들어 내게 된다. 이렇게 바이오필름이 형성된 감염증은 그냥 조직내 살고 있는 감염증(planktonic form)보다 치료하기가 더 힘들다<sup>2)</sup>. 한번 감염된 골이식제나 임플란트를 물리적으로 제거해 주지 않으면 항생제만으로 감염증이 낫지 않는 것은 이 바이오필름 때문인 것이다. 또한 장치와 관련된 바이오필름은 세포나 세포균이 떨어져 혈액내로 퍼지게 되는 감염의 포커스가 되는 역할을 한다. 더욱 문제가 되는 것은 감염원을 확인하게 위해서는 이 바이오필름을 제거해서 검사해야하는데 이를 위해서는 새로운 기술(sonification 등)이 필요하게 된다.

임플란트에 감염원이 inoculation되는 것은 수술시에 직접 일어나거나 혹은 뒤에 혈액을 통한(bacteremia) 감염원의 seeding에 의해 일어날 수 있으며, 다른 경로로는 주변의 감염 포커스로부터의 확산을 들 수 있다. 인공관절이나 인공판막등의 인체내 다른 임플란트와는 달리 치과용 임플란트의 경우 혈액내의 박테리아에 의한 감염이 발생하는 것은 매우 드문 것으로 생각된다.

본 종설에서는 임플란트 식립, 치조골의 이식술, 상악동거상술과 관련된 감염증의 양상에 대해 고찰하고 바이오필름의 역할과 세균감염에 대한 적절한 처치에 대해 살펴볼 예정이다.

## 1. 임플란트 수술에서의 항생제의 사용

항생제의 예방적 사용이 임플란트 식립 후 초기 실패와 술 후 감염을 줄일 수 있는가에 대해서는 아직도 논란이 되고 있는 부분이다. 우리나라에서는 항생제의 사용에 관대한 편이지만, 치과 시술과 관련된 항생제 남용에 대해서 사회적인 우려가 있기도 하다. 많은 연구자들이 전신적인 항생제의 사용은 임플란트의 실패율을 줄이지 못한다고 보고하고 있다<sup>3, 4, 5)</sup>. 반면에 연구자에 따라서는 이러한 예방적 사용으로 임플란트의 실패가 감소한다고 보고하였다<sup>6, 7)</sup>.

수술전에 항생제를 사용한 경우와 사용하지 않은 경우의 무작위 비교 연구를 대상으로한 메타분석에서 수술전 항생제의 예방적 사용으로 임플란트의 실패가 감소한 것으로 보고하고 있다. 흥미로운 것은 수술 후의 감염의 발생을 감소시키지 못했다는 것이다<sup>8)</sup>. 아직 이러한 결과의 원인에 대한 분석이 이루어지지 않는 상태이며, 사용되는 항생제의 종류와 용량, 사용기간 등에 대한 추가적인 연구가 더 필요할 것으로 생각된다. 이 분석에 사용된 연구들의 공통점은 모두 수술 1시간전에 Amoxicillin 2g을 사용(한 연구에서는 1g의 용량을 사용)하였다는 것이다. 임상적으로 수술 후에 사용되는 항생제의 역할이 제한적인 것으로 되어 있어, 수술전에 항생제가 투여되어야 하며, 수술 중에 항생제의 혈중 농도가 유지되어야 예방적 항생제로서의 역할을 하는 것으로 알려져 있다.

## 2. 박테리아 감염과 임플란트 주위염

peri-implantitis와 박테리아 감염과의 연구는 매우 활발한 편이다. 그중에서 Staphylococcus aureus의 역할에 대한 연구가 많이 진행되었다. S. aureus는 titanium에 친화성을 나타내는 것을 알려져 있다<sup>9)</sup>. 또한 Staphylococcus계열의 박테리아는 바이오필름을 잘 형성한다고 보고되었다<sup>10)</sup>. S. aureus의 경우에는 금속에, S.epidermidis의 경우

에는 고분자에 잘 부착하는 것으로 알려져 있다<sup>11)</sup>. 임플란트 주위염에 대한 고찰은 이 논문의 범위를 벗어나 생략하도록 한다.

### 3. 감염된 치아의 발거 후 즉시 임플란트 식립은 안전한가?

일반적으로 치아의 발치 후 발치와의 치유가 일어난 다음 임플란트를 식립하게 되는 경우가 대부분이다. 하지만 발치와는 발치 직후부터 골흡수가 일어나 원래의 폭경과 높이를 유지하지 못하게 된다. 이는 전치부의 경우에 심미적으로 좋지 않은 영향을 미치게 되기 때문에 즉시 식립이 권장되기도 한다. 발치 즉시 임플란트의 식립은 1989년 Lazzara<sup>12)</sup>에 의해 사람에서 처음으로 보고 되었으며 이미 임상적으로 근거를 가지는 치료 술식으로 자리 잡았다. 전체적인 치료기간의 단축과 외과적인 수술 횟수를 감소시키는 장점이 있어 선호되는 술식이기도 하다. 하지만, 발치 후 즉시 임플란트 식립에서 치아에 이미 치근단 주위의 염증을 가지고 있는 경우 임플란트 즉시 식립의 예후에 관하여 많은 논란이 있어 왔다. 발치하는 치아는 종종 감염을 동반하게 되는 경우가 많으며, 세균 감염이 치유과정을 방해할 위험이 있는 경우 적응증이 되지 않는 것으로 생각되어 왔다. 특히 치근단 혹은 치주의 감염원을 가지고 있는 경우 즉시 식립은 피하는 것이 추천되어져 왔다. 치근단 병소를 가지고 있거나 만성치주염이 있을 경우 임플란트 실패의 위험이 증가하는 것으로 생각되어 왔다.

체계적인 문헌고찰을 통하여 살펴보면 치근단 혹은 치주의 병소를 가진 치아의 발치후에 임플란트를 식립할 경우 적절한 임상적 조치, 즉 발치와를 깨끗이하고, 발치와내를 잘 소파해서 chlorhexidine 0.12%로 세정하는 것을 잘 시행한다면, 높은 성공율을 얻을 수 있다고 보고하고 있다<sup>13)</sup>. 그러나 병소를 가지고 있는 치아의 발거 즉시 임플란트 식립이 안전한 치료로 인정받기 위해서는 장기간의 추적조사가 필요하다. 또

한 수술 후의 감염으로 인한 임플란트의 실패를 예방하기 위해 발치와를 항생제가 섞인 용액으로 세정하는 것<sup>14, 15, 16, 17)</sup>이나 전신적인 항생제의 사용이 유리한지는 아직 밝혀지지 않았다.

치근단 병소가 있는 경우에 발치즉시 임플란트 식립을 할 경우에 추가적으로 고려해야할 부분은 치근단염증으로 인해 발생한 골 결손으로 인해 치조골의 형태가 임플란트 식립에 불리하다는 것이다. 이는 초기 고정을 얻는 것에도 영향을 미치게 된다. 발치와에서 초기고정을 얻기 위해서는 수직적으로 3~5mm의 잔존골이 필요한 것으로 알려져 있다<sup>18, 19)</sup>. 또한 치근단 병소가 임플란트의 직경보다 클 경우 다시 수직적으로 더 깊이 식립하거나<sup>20)</sup> 굵은 임플란트를 사용해야 된다. Lindeboom의 연구에 의하면 즉시 식립한 임플란트가 발치후 3개월 이상 지난 후 식립한 지연식립보다 굵은 임플란트가 더 많이 사용된 것으로 보고하였다<sup>21)</sup>. “Retrograde peri-implantitis”라는 용어가 골융합이 된 임플란트의 근침주변에 방사선투과상을 보이는 경우에 사용되었다. 즉 임플란트 주위염이나 변연골의 소실 없이 마치 치아의 치근단염 처럼 임플란트 근침에서 골소실이 발생하는 것으로 이는 남아있던 반흔이나 육아 조직에 의해 촉발되는 것으로 여겨진다<sup>22)</sup>.

### 4. 골이식술 관련 감염

임플란트시술과 관련한 다양한 골이식술이 시행되고 있다. 자가골, 이종골, 합성골로 대표되는 골이식재 혹은 골대체재는 여러형태의 치조골 결손부에 대한 이식과 치조골의 높이와 폭을 증가시키기 위한 골증강술에 사용되고 있다. 하지만 골이식과 관련하여 성공과 실패를 가르는 초기 합병증으로는 이식재의 감염이 가장 큰 문제이며, 이식재의 세균감염이 발생하게 되면 골이식의 실패로 이어지게 된다.

이식골은 그 자체로는 생체내 안정성을 보이고 골재생을 유도하는 물질이지만, 신생골로 대체되기 전까지

는 생물학적으로 살아있지 않은 넓은 의미의 임플란트와 같은 상태에 놓이게 된다. 골이식과 관련된 감염은 골이식재의 표면에 생긴 세균의 바이오필름 때문으로, 이 바이오필름으로 덮힌 후 감염을 일으키게 되면, 항생제로는 쉽게 치유되지고 감염된 이식골의 제거가 필요할 경우가 많다. 치조골이식이나 상악동 거상술에 사용된 이식골의 감염과 관련된 주된 원인균에 관한 연구가 많지는 않으나 정형외과에서 연구된 바로는 70~90% 이상이 staphylococcus와 관련있는 것으로 알려져 있다<sup>23)</sup>. Peri-implantitis의 초기 바이오필름의 형성과 관련된 staphylococcus의 역할에 대한 연구가 있는 것처럼, 치조골 이식재의 감염도 staphylococcus의 비중이 높을 것으로 생각된다.

치과임플란트를 위한 치조골이식이나 상악동 거상술에는 다양한 골이식재가 사용되어져 왔다. 골이식재로 사용되는 재료들은 주로 생체골과 유사한 다공성의 구조를 가지도록 제조되어졌고, 주로 0.2~1 mm의 크기를 가지는 입자형 골이식재로 이용된다. 다양한 골이식재의 구조로 인해 감염에 대한 반응이 다양한데, 다공성의 구조를 가진 재료가 단단한 표면보다 더 감염율이 높으며<sup>24)</sup>, 거친표면의 재료가 더 감염에 취약한 것으로 알려져 있다<sup>25)</sup>. 소수성(hydrophobicity) 또한  $\beta$ -TCP, HA에서 초기 박테리아의 부착과 바이오필름 형성에 중요한 요소로 알려져 있다<sup>26)</sup>. 이식재의 표면전하도 박테리아의 부착에 영향을 미칠 수 있다. 즉 박테리아는 음전하를 가지고 있기 때문에 양전하를 띤 표면에 더 잘 부착될 수 있다<sup>27)</sup>. 실험실에서의 연구에서는  $\beta$ -TCP가 다른 dicalcium phosphate나 calcium-deficient HA에 비해 바이오필름의 형성이 적었다고 보고되고 있지만, 생체내에서의 상황은 호스트의 다양한 반응에 의해 달라질 수 있다<sup>28)</sup>.

치과임플란트와 관련된 치조골이식술에 주로 사용되는 합성골은 주로 Hydroxyapatite(HA), tricalcium phosphate 혹은 이 둘의 제재가 사용된다. 합성골은 동종골이나 이종골에 비해 쉽게 공급

될 수 있고, 멸균이 쉬우며, 질병의 감염이 적고, 오랫동안 보관할 수 있다는 장점을 가지고 있다. 또한 BMP-2등 여러 생물학적인 제재나 약물을 전달하기에 적합하다. 감염의 측면에서도 감염을 줄이거나 감염된 상태에 약물을 전달하는 역할을 할 수도 있다.

GBR이나 자가골이식, 차폐막등이 감염되었다고 판단될 경우, 노출되거나 감염된 이식재는 제거되어야 하는 경우가 많다. 이미 바이오필름이 형성되어 이물질로서 지속적인 감염원이 되고 있다면, 항생제나 단순한 세척만으로는 감염을 조절하기는 어렵다고 판단된다. 이식재의 노출이 있을 경우 노출된 이식재 주변의 연조직이 염증반응을 보이지 않고, 이식재도 깨끗하게 보인다면 노출된 부위만 먼저 제거해 보고 다시 봉합을 하는 것을 시도해 볼 수 있다. 하지만, 주변 연조직에 염증을 일으키는 상태로 놓을 형성하여 이식재에 대한 이물반응이 심한 상태라면 이식재를 제거하는 것을 고려해야한다.

## 5. 상악동 거상술 후의 감염

상악동염은 상악구치부의 임플란트 관련 수술후에 자주 발생하는 감염증의 하나이다. 상악동 거상술 및 골이식술을 통하여 상악동 점막을 올리고 이식하는 골이식은 매우 안정적인 술식으로 상악구치부의 임플란트 술식에 널리 사용된다. 임플란트의 식립은 초기 고정이 안정적이거나에 따라 골이식과 함께 식립되기도 하고, 골이식이 안정된 이후에 이차로 식립되기도 한다. 상악동거상술의 합병증은 수술 중에는 상악동점막의 천공과 출혈을 들 수 있으며, 수술 후에는 부종, 이식재의 감염, 상악동염등이 발생할 수 있다.

상악동점막의 천공은 Vazquez에 의하면 약 25.7%가 발생하였는데 수술 후의 합병증과는 크게 관련이 없는 것으로 보고하였다<sup>29)</sup>. 하지만 Nolan의 보고에서 359개의 상악동 수술에서 상악동점막의 천공시 술후 상악동염, 감염, 이식재의 실패가 통계적으로 유의하게 높았던 것으로 보고하고 있다<sup>30)</sup>.

건강한 환자일 경우, 수술 중에 생기는 작은 상악동막의 천공(약 2mm 이내)은 수술 후 상악동염의 발생으로 이어지지 않는 것으로 생각된다. 하지만 크게 천공된 상악동막은 골편이 상악동 안으로 퍼지게 되어 상악동염을 일으킬 가능성이 높아지게 된다. 수술 후 상악동염의 또 다른 원인으로는 수술 후 상악동점막의 부종으로 상악동개구부(ostium)의 폐쇄가 일어난 경우 상악동의 부피감소로 인한 공기 흐름의 차단, 상악동점막의 손상으로 점막의 활동성의 저하, 임플란트의 상악동내 노출 등을 들 수 있다.

상악동 거상술은 크게 lateral approach와 transalveolar approach로 나눌 수 있다. 술자에 따른 선호도의 차이가 있고, 적응증을 달리하고 있기 때문에 직접적으로 두 술식을 비교하기는 어렵다.

Lateral approach를 통한 술식에서 이식술 후의 감염은 1% 미만에서 발생하는 것으로 보고되었으나, Tonetti등의 메타분석에서 약 2.9%에서 발생하는 것으로 알려져 있으며, 이로 인한 실패로 임플란트를 식립하지 못하는 경우는 1.9%로 보고되었다. Transalveolar approach의 경우 가장 흔히 발생하는 합병증인 상악동점막의 천공은 약 3.8%에서 일어나며 술 후 이식골의 감염은 약 0.8%로 보고되었다<sup>31)</sup>. 둘 다 높은 비율로 발생하는 것은 아니지만, 주된 실패의 원인으로 상악동 점막의 천공과 감염을 들 수

있다. 상악동 거상술에 사용되는 이식재료의 종류에 따른 임플란트의 합병증 성공률에는 차이가 없는 것으로 보고되었다. 수술전에 상악동의 건강상태를 파악하는 것이 매우 중요하며, 상악동 거상술을 시행하거나 임플란트가 상악동을 침범할 가능성이 높을 경우 CBCT를 포함한 컴퓨터단층촬영을 통하여 상악동 상태의 파악이 필수적일 수 있다.

상악동 거상술 후의 처치는 증상과 상악동염의 상태를 정확하게 평가하는 것이 중요하다(Table 1). 초기인 ostium의 개통(patency)이 유지되는지, 상악동내에 감염원으로 작용하는 이식재가 있는 지, 있다면 이식한 위치에 잘 고정되어 있는지 아니면 상악동내부에 유리되어 떠다니는 지, 구강내로 농의 축진이 되는지 등에 따라 처치될 수 있다. ostium의 개통을 유지하는 것은 상악동을 건강한 상태로 유지하는데 매우 중요한 부분이라고 할 수 있다. 상악동염이 발생하고 나서 초기의 경우 ostium의 개통이 일시적으로 막혔다 하더라도 감염원을 제거하고 상악동의 염증상태가 감소할 경우 다시 회복되는 것을 볼 수 있다. 따라서 ostium의 폐쇄가 일어났는지, 폐쇄되어 기능을 하고 있지 않다고 판단될 경우 임플란트 식립 부위의 감염처치로 회복이 가능한 가역적인 상태인지를 판단하는 것이 중요한 것이다. 일단 상악동염이 상악동 거상술 후의 부종과 이에 따른 ostium의 일시

Table 1. 상악동거상술 후에 발생한 상악동염의 처치시 평가

상악동의 증상 * 통증 * 얼굴의부종 * 코에서 냄새가 나는지 * 코막힘 * 농이 코를 통해 목뒤로 넘어가는지
구강내 소견 * 구강전정의 부종 : 농의 형성여부 * fistula의 형성
영상소견(CT, Panorama, Water's view) * 상악동내의 방사선불투과상의 범위 : 부분적 혹은 전체적, Ostium부위까지 폐쇄여부 * 이식재의 이식부위 위치 고정여부

적 폐쇄로 인한 것이라고 판단되면, 항울혈제 (decongestant)와 항생제 등의 약물 투여를 통해 처치될 수 있을 것이다. 하지만, 2~3주이상 증상이 지속되고 개선되지 않을 경우 외과적인 처치에 대한 고려가 필요하다. 특히 농을 동반한 세균감염이 발생되었다면, 배농이라는 처치가 따라야 한다. 구강내로 전정부의 부종이 관찰되고 하부에 농이 있는 것으로 촉진된다면 구강내를 통한 배농도 가능하다. 이때, 배농을 통하여 감염이 감소하고 농이 줄어들면 항생제의 투여만으로 가능하겠지만, 지속적인 농의 형성이 관찰되어, 이식재가 감염원으로 작용하고 있다고 판단되면, 감염된 이식재를 제거하는 술식이 따라야 한다. 보통은 이식재가 이식한 부위에 고정되어 있는 것이 아니라 그 위치를 벗어나 상악동내에 떠있는 것처럼 보이는 경우가 많고, 이럴 경우 상악동을 외과적

으로 뚫고 들어가 이식재를 제거하는 과정이 필요하다. 즉 이식부위에 세균에 의한 농이 형성되었다면 외과적 배농과 함께, 이식재의 제거를 고려해야 한다 (Figure 1).

### 6. 상악동내로 돌출된 임플란트의 감염

상악동내로 임플란트가 밀려 들어가는 것은 상악동내로 임플란트가 노출되는 가장 심각한 형태라고 할 수 있다. 이러한 경우 외과적으로 임플란트를 제거하는 과정이 필요하다.

상악동으로 임플란트의 끝이 들어간 경우를 흔히 접하게 된다. 이러한 상악동의 아래로 들어간 임플란트 침부의 예후에 관해서는 논란이 있어 왔다. 이러한 천공을 예방하기 위해 치조정 부위를 통한 골이식등의

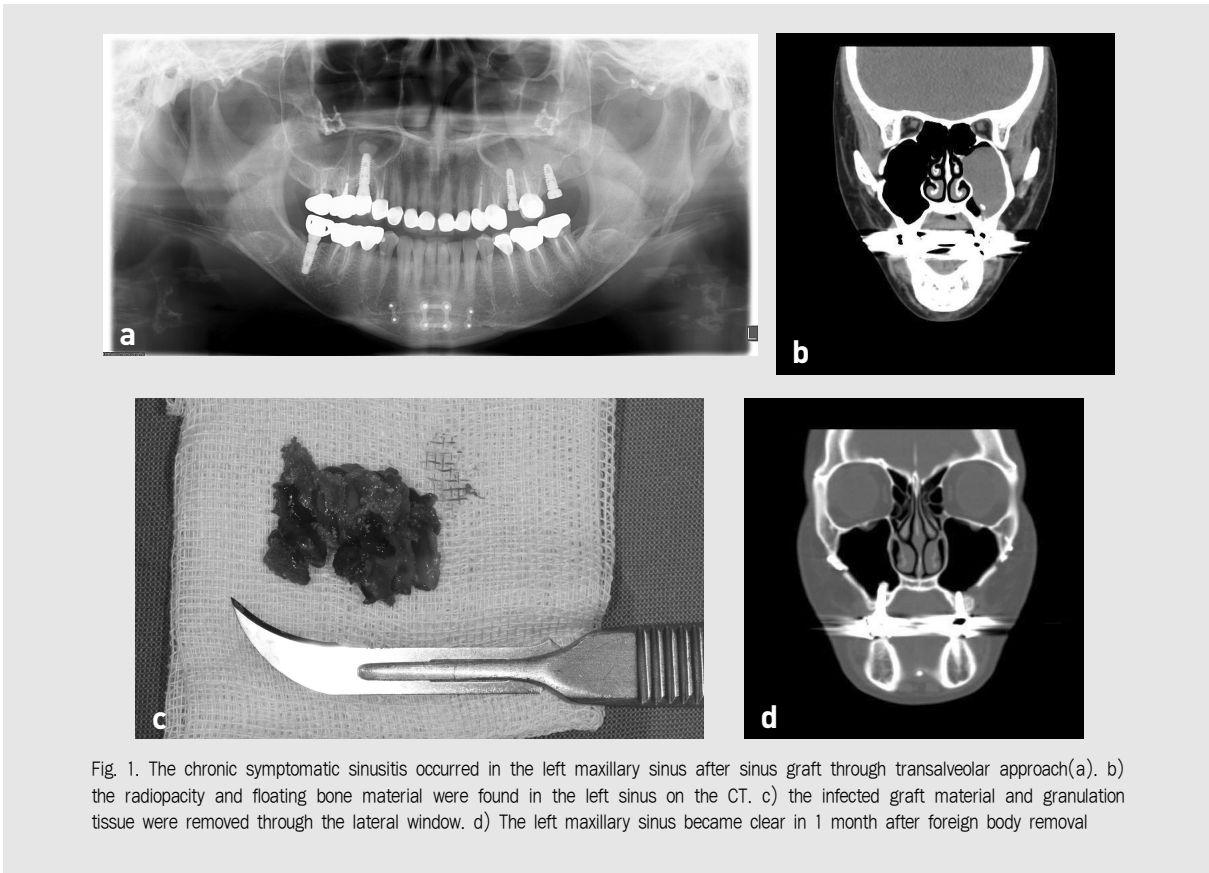


Fig. 1. The chronic symptomatic sinusitis occurred in the left maxillary sinus after sinus graft through transalveolar approach(a). b) the radiopacity and floating bone material were found in the left sinus on the CT. c) the infected graft material and granulation tissue were removed through the lateral window. d) The left maxillary sinus became clear in 1 month after foreign body removal

다양한 방법들이 개발이 되었다. 하지만 이러한 약간의 천공이 특별한 문제를 일으키지 않는다는 측<sup>32)</sup>에서는 의도적인 천공을 통하여 상악동저의 피질골부위를 이용한 고정이 임플란트의 초기 고정 및 성공에 역할을 할 수도 있다는 주장을 하기도 한다. 상악동내로 돌출된 임플란트라도 많은 경우에 있어서 임상적으로 문제가 되지는 않지만 임플란트 주위로의 상악동점막의 비후가 관찰되는 것이 보고되었다<sup>33)</sup>.

일반적으로 임플란트가 상악동안으로 뚫고 들어간 경우 비-부비동염(rhino-sinusitis)의 재발을 일으키는 것으로 보고되기도 하였다<sup>34)</sup>. 이러한 합병증의 원인으로는 비강의 공기의 흐름의 변화로 인해 비점막이 자극될 수 있는 것으로 설명되고 있다<sup>35)</sup>. 또한 임플란트가 점막섬모의 작용을 막고 염증상태가 일으키는 것에 의해 코 안의 자정작용이 저하될 수 있다. 하지만 상악동내로 돌출된 임플란트가 상악동 점막의 치유를 방해하고 비-부비동염을 일으키는 지에 대한 명확한 근거는 부족한 상태이다.

동물실험에서 상악동내로 2mm이하의 임플란트 돌출은 상악동 점막으로 다시 치유가 되는 것으로 나타

났다. 3mm 이상의 돌출을 보이는 경우 임플란트 침부가 상악동점막으로 완전히 치유되는 않은 것으로 관찰되었다<sup>36)</sup>. 따라서 상악동내로 과도하게 돌출된 임플란트는 다른 원인에 의한 상악동염이 동반될 경우 상악동염을 악화시키는 요인이 되거나 만성 상악동염과 관련될 가능성이 높아지게 된다. 또한 수술전에 상악동염을 가지고 있는 환자에서 상악동내로 임플란트가 돌출될 경우에도 상악동염과 관련이 될 가능성이 높아지게 된다.

## II. 결론

치과 임플란트나 골이식재는 이식 후에 생체내에서 일시적으로 이물질로 작용하며, 감염에 취약할 수 있다. 이식재에 세균감염이 일어나 바이오필름이 형성된 경우에는 항생제만으로 감염의 치료가 어려워지며, 이식재의 제거가 필요할 수 있어 임상적으로 감염의 상태를 정확하게 평가하여 대처하는 것이 필요하다.

## 참 고 문 헌

1. Gristina AG. Biomaterial-centered infection: microbial adhesion versus tissue integration. *Science* 1987; 237(4822) : 1588-1595.
2. Busscher HJ, van der Mei HC, Subbiahdoss G, Jutte PC, van den Dungen JJAM, Zaat SAJ, et al. Biomaterial-associated infection: locating the finish line in the race for the surface. *Sci Transl Med* 2012; 4(153) : 153rv10.
3. Esposito M, Cannizzaro G, Bozzoli P, Checchi L, Ferri V, Landriani S, et al. Effectiveness of prophylactic antibiotics at placement of dental implants: a pragmatic multicentre placebo-controlled randomised clinical trial. *Eur J Oral Implantol* 2010; 3(2) : 135-143.
4. Esposito M, Cannizzaro G, Bozzoli P, Consolo U, Felice P, Ferri V, et al. Efficacy of prophylactic antibiotics for dental implants: a multicentre placebo-controlled randomised clinical trial. *Eur J Oral Implantol* 2008; 1(1) : 23-31.
5. Morris HF, Ochi S, Plezia R, Gilbert H, Dent CD, Pikulski J, et al. AICRG, Part III: The influence of antibiotic use on the survival of a new implant design. *J Oral Implantol* 2004; 30(3) : 144-151.
6. Dent CD, Olson JW, Farish SE, Bellome J, Casino AJ, Morris HF, et al. The influence of preoperative antibiotics on success of endosseous implants up to and including stage II surgery: a study of 2,641 implants. *YJOMS* 1997; 55(12 Suppl 5) : 19-24.
7. Laskin DM, Dent CD, Morris HF, Ochi S, Olson JW. The influence of preoperative antibiotics on success of endosseous implants at 36 months. *Ann. Periodontol.* 2000; 5(1) : 166-174.
8. Ata-Ali J, Ata-Ali F. Do antibiotics decrease implant failure and postoperative infections? A systematic review and meta-analysis. *Int J Oral Maxillofac Surg* 2014; 43(1) : 68-74.
9. Salvi GE, Frst MM, Lang NP, Persson GR. One-year bacterial colonization patterns of *Staphylococcus aureus* and other bacteria at implants and adjacent teeth. *Clin Oral Implants Res* 2008; 19(3) : 242-248.
10. Ceri H, Olson ME, Stremick C, Read RR, Morck D, Buret A. The Calgary Biofilm Device: new technology for rapid determination of antibiotic susceptibilities of bacterial biofilms. *J. Clin. Microbiol.* 1999; 37(6) : 1771-1776.
11. Oga M, Sugioka Y, Hobgood CD, Gristina AG, Myrvik QN. Surgical biomaterials and differential colonization by *Staphylococcus epidermidis*. *Biomaterials* 1988; 9(3) : 285-289.
12. Lazzara RJ. Immediate implant placement into extraction sites: surgical and restorative advantages. *Int J Periodontics Restorative Dent* 1989; 9(5) : 332-343.
13. Chrcanovic BR, Martins MD, Wennerberg A. Immediate placement of implants into infected sites: a systematic review. *Clin Implant Dent Relat Res* 2015; 17 Suppl 1: e1-e16.
14. Villa R, Rangert B. Early loading of interforaminal implants immediately installed after extraction of teeth presenting endodontic and periodontal lesions. *Clin Implant Dent Relat Res* 2005; 7 Suppl 1: S28-35.
15. Villa R, Rangert B. Immediate and early function of implants placed in extraction sockets of maxillary infected teeth: a pilot study. *J Prosthet Dent* 2007; 97(6 Suppl) : S96-S108.
16. Novaes AB, Vidigal Jnior GM, Grisi MF, Polloni S, Rosa A. Immediate implants placed into infected sites: a histomorphometric study in dogs. *Int J Oral Maxillofac Implants* 1998; 13(3) : 422-427.
17. Novaes AB, Marcaccini AM, Souza SLS, Taba M, Grisi MFM. Immediate placement of implants into periodontally infected sites in dogs: a histomorphometric study of bone-implant contact. *Int J Oral Maxillofac Implants* 2003; 18(3) : 391-398.
18. Werbitt MJ, Goldberg PV. The immediate implant: bone preservation and bone regeneration. *Int J Periodontics Restorative Dent* 1992; 12(3) : 206-217.
19. Becker W, Becker BE. Guided tissue regeneration for implants placed into extraction sockets and for implant dehiscences: surgical techniques and case report. *Int J Periodontics Restorative Dent* 1990; 10(5) : 376-391.
20. Siegenthaler DW, Jung RE, Holderegger C, Roos M, H?mmerle CHF. Replacement of teeth exhibiting periapical pathology by immediate



## 참 고 문 헌

- implants: a prospective, controlled clinical trial. *Clin Oral Implants Res* 2007; 18(6) : 727-737.
21. Lindeboom JAH, Tjook Y, Kroon FHM. Immediate placement of implants in periapical infected sites: a prospective randomized study in 50 patients. *Oral Surg Oral Med Oral Pathol Oral Radiol Endod* 2006; 101(6) : 705-710.
  22. Quirynen M, Vogels R, Alsaadi G, Naert I, Jacobs R, van Steenberghe D. Predisposing conditions for retrograde peri-implantitis, and treatment suggestions. *Clin Oral Implants Res* 2005; 16(5) : 599-608.
  23. Clauss M, Tabin UF, Bizzini A, Trampuz A, Ilchmann T. Biofilm formation by staphylococci on fresh, fresh-frozen and processed human and bovine bone grafts. *Eur Cell Mater* 2013; 25: 159-166.
  24. Clauss M, Trampuz A, Borens O, Bohner M, Ilchmann T. Biofilm formation on bone grafts and bone graft substitutes: comparison of different materials by a standard in vitro test and microcalorimetry. *Acta Biomaterialia* 2010; 6(9) : 3791-3797.
  25. Meredith DO, Eschbach L, Wood MA, Riehle MO, Curtis ASG, Richards RG. Human fibroblast reactions to standard and electropolished titanium and Ti-6Al-7Nb, and electropolished stainless steel. *J Biomed Mater Res A* 2005; 75(3) : 541-555.
  26. Clauss M, Furustrand Tabin U, Betrisey B, van Garderen N, Trampuz A, Ilchmann T, et al. Influence of physico-chemical material characteristics on staphylococcal biofilm formation--a qualitative and quantitative in vitro analysis of five different calcium phosphate bone grafts. *Eur Cell Mater* 2014; 28: 39-49- discussion 49-50.
  27. Li B, Logan BE. Bacterial adhesion to glass and metal-oxide surfaces. *Colloids Surf B Biointerfaces* 2004; 36(2) : 81-90.
  28. Furustrand Tabin U, Betrisey B, Bohner M, Ilchmann T, Trampuz A, Clauss M. Staphylococcal biofilm formation on the surface of three different calcium phosphate bone grafts: a qualitative and quantitative in vivo analysis. *J Mater Sci Mater Med* 2015; 26(3) : 130-8.
  29. Moreno Vazquez JC, Gonzalez de Rivera AS, Gil HS, Mifsut RS. Complication rate in 200 consecutive sinus lift procedures: guidelines for prevention and treatment. *J Oral Maxillofac. Surg.* 2014; 72(5) : 892-901.
  30. Nolan PJ, Freeman K, Kraut RA. Correlation between Schneiderian membrane perforation and sinus lift graft outcome: a retrospective evaluation of 359 augmented sinus. *J Oral Maxillofac. Surg.* 2014; 72(1) : 47-52.
  31. Tonetti MS, Himmerle CHF, on behalf of the European Workshop on Periodontology Group C. Advances in bone augmentation to enable dental implant placement: Consensus Report of the Sixth European Workshop on Periodontology. *J. Clin. Periodontol.* 2008; 35: 168-172.
  32. Tabrizi R, Amid R, Taha zkan B, Khorshidi H, Langner NJ. Effects of exposing dental implant to the maxillary sinus cavity. *J Craniofac Surg* 2012; 23(3) : 767-769.
  33. Jung J-H, Choi B-H, Jeong S-M, Li J, Lee S-H, Lee H-J. A retrospective study of the effects on sinus complications of exposing dental implants to the maxillary sinus cavity. *Oral Surg Oral Med Oral Pathol Oral Radiol Endod* 2007; 103(5) : 623-625.
  34. Raghoobar GM, van Weissenbruch R, Vissink A. Rhino-sinusitis related to endosseous implants extending into the nasal cavity. A case report. *Int J Oral Maxillofac Surg* 2004; 33(3) : 312-314.
  35. Levin L, Herzberg R, Dolev E, Schwartz-Arad D. Smoking and complications of onlay bone grafts and sinus lift operations. *Int J Oral Maxillofac Implants* 2004; 19(3) : 369-373.
  36. Zhong W, Chen B, Liang X, Ma G. Experimental study on penetration of dental implants into the maxillary sinus in different depths. *J Appl Oral Sci* 2013; 21(6) : 560-566.