

투고일 : 2014. 11. 25

심사일 : 2014. 11. 26

게재확정일 : 2014. 12. 26

# 골형성유도단백질(rhBMP-2)을 이용한 치조골 결손부의 골이식술

조선대학교 치의학전문대학원 구강악안면외과학교실

김 수 관

## ABSTRACT

### Bone graft of alveolar bone defects using rhBMP-2

Department of Oral & Maxillofacial Surgery, School of Dentistry, Chosun University  
Su-Gwan Kim

A new field in dental implantology is developing with the goal of finding new ways to improve the osteoconductivity of bone substitutes and to study new molecules able to dictate cellular differentiation and improve bone regeneration. The real future in bone regeneration seems to be in connection with the rhBMP-2s, currently obtained by synthesis using recombinant DNA. Since the first rhBMP-2 studies in humans by Boyne, There are many studies for bone regeneration at oral and maxillofacial area. The rhBMP-2 is widely used at sinus augmentation, alveolar bone defect, and socket preservation.

Key words : BMP, alveolar bone, guided bone regeneration

Corresponding Author

Su-Gwan Kim, DDS, PhD.

Department of Oral and Maxillofacial Surgery, School of Dentistry, Chosun University,  
375, SeoSukDong, DongGu, GwangJu City, South Korea.

Phone : +82-62-220-3815, Fax : +82-62-228-7316, E-mail : sgckim@chosun.ac.kr

## I. 서론

영구치아를 발거한 뒤 치조골의 부피의 위축과 소실 과정은 문헌상에서 충분히 보고되어 왔다<sup>1, 2, 3</sup>. 상실된 치아의 수와 무관하게 악골의 모든 부위에서 협측 피질골판의 소실이 있으며 이에 따라 잔존치조제는 치아 위치와 연관되어 상악에서는 구개측으로, 하악에서는

설측으로 이동한다<sup>4</sup>. 이러한 치조골의 위축과 소실은 과거에는 의치의 유지와 지지, 현재는 임플란트의 식립을 어렵게 하는 해부학적 문제이다<sup>5, 6</sup>. 이러한 위축된 치조제에 적절한 임플란트를 식립하기 위한 가용골을 확보하기 위해 다양한 재료를 이용한 골이식술이 시행되어 왔으며 골형성(osteogenesis), 골유도(osteinduction), 골전도(osteoconduction) 등

의 과정을 통해 높은 골재생효과를 보였다<sup>7)</sup>. 이러한 골재생의 메카니즘에는 다양한 성장인자들이 작용하는 것으로 알려져 있으며 Urist 등에 의해 처음으로 기술된 bone morphogenetic protein(rhBMP-2)는 주로 피질골에서 많이 존재하는 골유도 인자로서 아미노산과 폴리펩타이드로 구성되어 있으며 골부피와 골유기형성, 골재생에 관여하는 다면발현성 조절인자이다<sup>8, 9)</sup>. Boyne 등에 의해 악골의 골결손 부위에 DNA증식과 합성으로 농축된 rhBMP-2의 골이식재료로서의 효과가 연구되었다<sup>10)</sup>. rhBMP-2는 세포단계에서의 증식, 분화, 세포외 기질형성등에 영향을 주는 신호인자이며 성인의 간엽줄기세포의 화학주성을 자극하여 줄기세포를 골아세포로 분화시켜 골형성을 유도하는 진성골유도인자로서 자가골 이식을 대체할 수 있게 되었다<sup>11)</sup>. 2002년 미국 FDA(Food and drug Administration)로부터 정형외과수술에서 골이식재료 허가를 받아 시판된 rhBMP-2(Infuse Bone Graft, Medtronic Sofamor Danek USA, Memphis TN)는 2004년에는 개방된 경골골절에, 2007년에는 상악동골이식, 부분적인 치조골결손, 발치와 보존술식 등에 자가골 이식의 대체제로 허가를 받아 시판이 되어 활발히 사용되고 있다<sup>12)</sup>. 본 연구에서는 임플란트 식립을 위해 rhBMP-2를 이용한 치조골 골이식술을 시행한 증례를 보고하고 rhBMP-2를 이용한 악골 재생에 관한 문헌들을

소개하고자 한다.

## II. 증례보고

### 1. 증례 1

63세 남자 환자로 #26번 단일치아 결손을 임플란트로 해결하고자 본원에 내원하였으며 임상적, 방사선학적 검사 결과 협측의 치조골 위축과 얇은 잔존치조제(가용골 3.5mm)가 관찰되었다. 상악동거상술과 동시에 임플란트 식립이 계획되어 rhBMP-2(0.5mg /cc, Novosis)를 이종골과 혼합하여 상악동내와 식립된 임플란트주위 치조제 결손부위에 골이식을 시행하였다(Figs.1a~1d).

6개월 후 임플란트 2차수술을 시행 시 골형성능을 평가하고자 조직생검을 시행하였다. 조직검사결과 신생골의 형성이 활발하고 골밀도(bone density)또한 높음을 관찰할 수 있었다(Figs.2a~2d).

### 2. 증례 2

55세 여자 환자로 #25, 26부위 임플란트를 식립하였으나 #25부위에 임플란트 주위염으로 인해 제거를 시행하였다. #25 임플란트와 육아조직 제거 후 상악동막의 노출이 관찰되었다. 임플란트 재식립을 계획하고 상악동거상술과 함께 임플란트를 식립하였다.

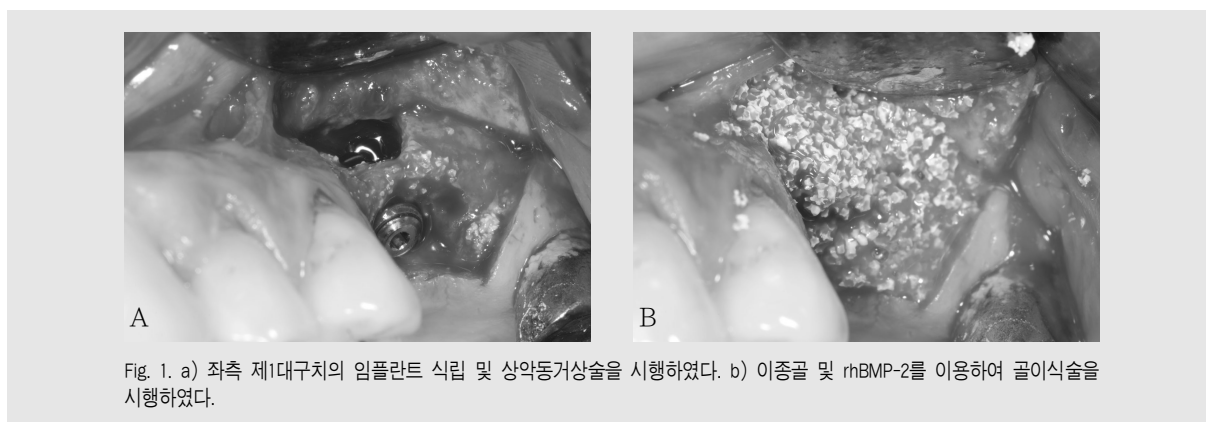


Fig. 1. a) 좌측 제1대구치의 임플란트 식립 및 상악동거상술을 시행하였다. b) 이종골 및 rhBMP-2를 이용하여 골이식술을 시행하였다.

임상가를 위한 특집 1

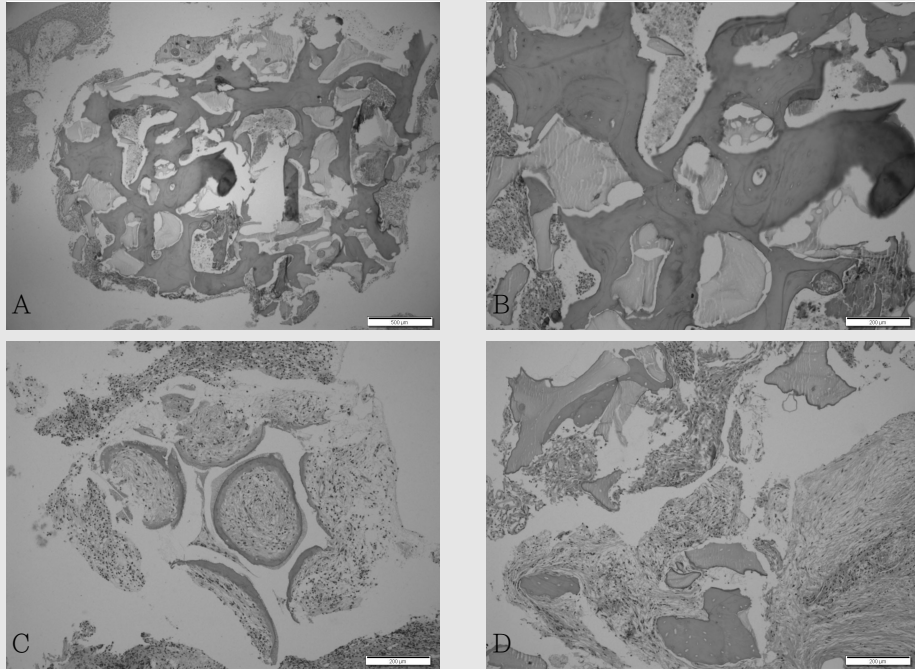


Fig. 2. a-d) 6개월 후 골이식부의 조직생검을 시행하였으며, 양호한 신생골 형성이 관찰된다.

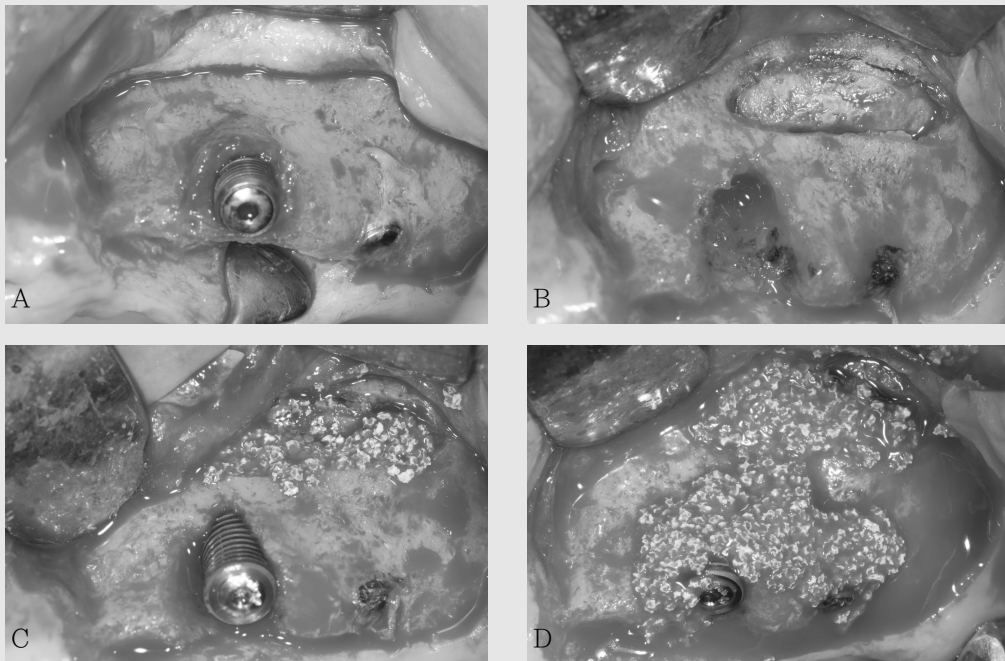


Fig. 3. a) 좌측 제2소구치의 임플란트가 육아조직으로 인한 골유착 실패가 관찰된다. b) 실패한 임플란트를 제거하고 협착 상악동에 골창을 형성하였다. c) 임플란트를 재식립하고 상악동거상술을 시행하였다. d) 골결손부에 이종골과 rhBMP-2를 이용한 골이식술을 시행하였다.

임플란트 식립 후 협측골에 열개가 발생하여 상악동내와 열개부위에 이종골과 rhBMP-2(0.5mg/cc, Novosis)를 혼합하여 골이식을 시행하였다(Figs.3a~3d).

6주 후 신생골 형성을 확인하기 위해 조직생검을 실시한 결과 신생골의 생성이 관찰되었다(Figs.4a~4b).

6개월 후 2차수술시에 열개부위는 완전한 신생골이 형성됨을 확인할 수 있었다.

### 3. 증례 3

61세 여자 환자로 #12, 13의 잔존치근 발거 후 임플란트 즉시식립을 위해 본원에 내원하였다. 방사선학적 검사결과 순측 피질골이 매우 얇아 임플란트 식립 시 순측골 열개발생이 예상되었다. 잔존치근을 발거후 임플란트를 식립하였고 순측에 나사선이 노출되는 열개가 발생하였다. 임플란트가 노출된 협측에 블록형 동종골과 이종골에 rhBMP-2(0.5mg/cc, Novosis)를 혼합하여 골증강술을 시행하였다(Figs.5a~5e).

6개월 후 2차수술시에 해당부위의 조직 생검을 시

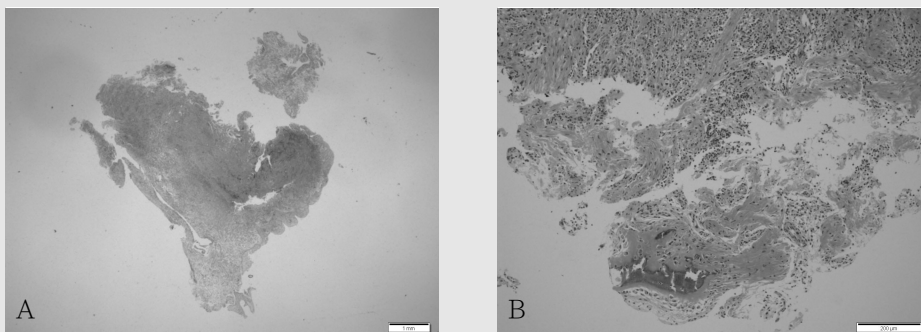


Fig. 4. a, b) 6주 후 신생골의 형성이 관찰된다.

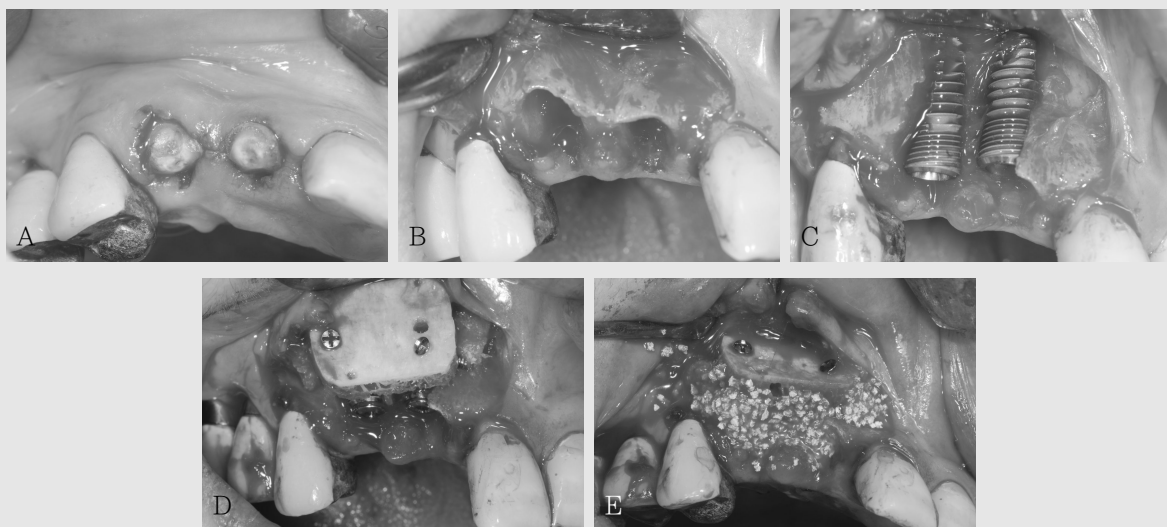


Fig. 5. a, b) 상악 우측 측절치 및 견치의 잔존치근이 관찰되며, 임플란트의 식립을 위해 발치를 시행하였다. c) 얇은 치조제 폭경으로 인해 임플란트 식립 후 나사선의 노출이 관찰된다. d, e) 블록형 동종골 및 이종골, rhBMP-2를 이용하여 골이식을 시행하였다.

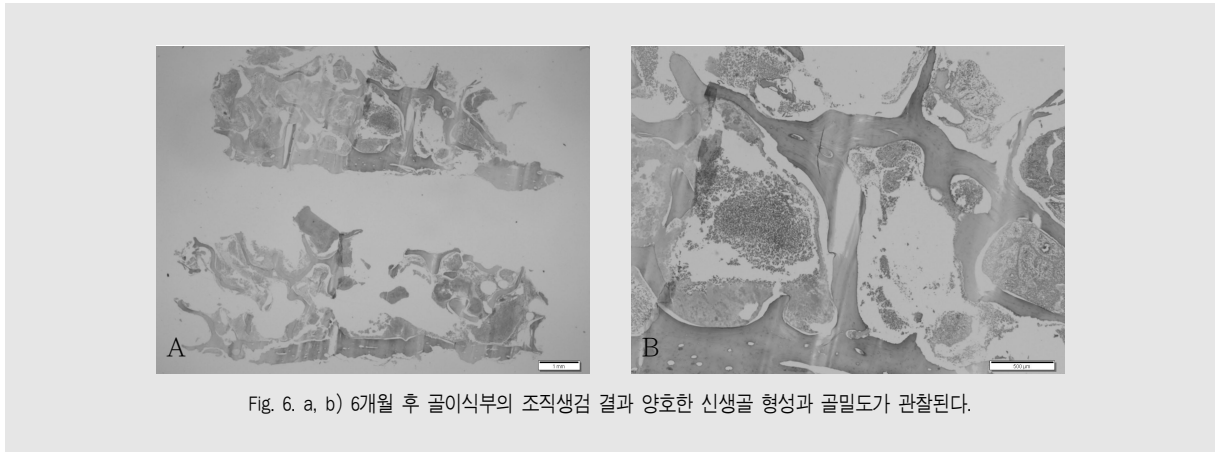


Fig. 6. a, b) 6개월 후 골이식부의 조직생김 결과 양호한 신생골 형성과 골밀도가 관찰된다.

행한 결과 높은 골밀도와 많은 양의 신생골이 형성됨을 관찰할 수 있었다(Figs. 6a, 6b).

위의 3중례 모두 보철 수복 후 현재까지 별다른 합병증 없이 잘 유지되고 있다.

### Ⅲ. 고찰

Urist 등에 의해 처음으로 피질골에 포함된 rhBMP-2의 우수한 골형성능이 보고된 뒤 Toriumi 등은 성견의 악골결손 부위에 rhBMP-2를 사용하여 6개월만에 골결손 부위의 70%가 복원되었으며 생역학적 힘에도 견딜 정도의 골밀도를 나타낸다고 하였다<sup>3, 14</sup>. Boyne 등은 처음으로 환자의 악골에 생긴 2.5cm 크기의 골결손부위를 rhBMP-2를 이용하여 골재생을 하였다고 보고하였다<sup>5</sup>. rhBMP-2에 의해 골아세포(osteoblast)로 분화할 수 있는 줄기 세포는 연령이 증가할수록 그 수가 감소하는데 장골 내 골수에 포함된 줄기세포의 수를 비교해보면 25세에 비해 75세에서 그 수가 1/30로 줄어들게 된다<sup>6, 17</sup>. Boyne 등은 연령증가에 따른 rhBMP-2의 골형성능을 비교연구(45세와 80세)에서 연령이 증가하여 줄기세포의 수가 감소하여도 rhBMP-2의 골유도 효과에는 차이가 없음을 보고하였다<sup>18</sup>. Tom 등은 안면

열소아환자에서, Herford 등은 중양으로 악골을 절제한 소아환자에서 골신장기와 rhBMP-2를 적신 흡수성콜라겐스펀지를 이용하여 악골결손을 치료하였다<sup>19, 20</sup>. Boyne 등은 rhBMP-2가 골유도에도 영향을 줄뿐만 아니라 연조직의 치유증진에도 탁월한 효과가 있다고 하였다<sup>21</sup>. Herford 등은 방사선골괴사(osteoradionecrosis)와 bisphosphonate 관련 악골 괴사(BRONJ)처럼 괴사되거나 불량한 혈액 공급 상태의 악골에서도 성공적인 골재생 효과를 보였다고 하였다<sup>22</sup>. Geiger 등은 rhBMP-2를 적신 흡수성콜라겐스펀지만을 이용하여 상악동거상술과 국소적 치조골재생술을 시행한 결과 임플란트를 식립하기에 충분한양의 신생골이 형성되었다고 하였다<sup>23</sup>. 한편 Zellin 등은 흡수성콜라겐스펀지만 단독으로 사용하는 경우 연조직의 압력 등으로 인해 적절한 공간유지가 어렵기 때문에 plate나 titanium mesh 등을 이용하는 것을 추천하였다<sup>24</sup>. Marx 등과 Gilbert 등은 상악동거상술에서 rhBMP-2를 적신 콜라겐스펀지만을 넣거나 자가골을 이식한 경우를 비교 실험한 결과 골형성 속도의 차이는 없었으나 rhBMP-2를 적용한 그룹에서 자가골에 비해 더 높은 골밀도를 가진 신생골을 만들어진다고 하였다<sup>25, 26</sup>. Gutwald는 상악동거상술 후 rhBMP-2를 적신 콜라겐만 넣거나 자가골을 이식한 뒤 각기 다른 제조사의 임플란트를

식립하여 BIC(Bone-to-implant contact), 골밀도(bone density)를 비교 실험한 결과 콜라겐만을 넣은 실험군이 대조군보다 유의할 정도의 높은 BIC와 골밀도를 보였다고 하였다. 그러나 두 그룹에서 골형성 속도의 차이는 없었다고 하였다<sup>27)</sup>. 한편 Herford는 rhBMP-2를 자가골이나 이종골에 섞어서 쓰는 경우 보다 더 빠른 골광화를 보여 임플란트 식립시기를 앞당길 수 있다고 하였다<sup>22)</sup>. Carter 등은 악골재건환자에서 rhBMP-2를 적신 스펀지만을 사용한 증례와 스펀지에 골수세포와 이종골을 혼합하여 사용한 증례를 비교한 결과 모두다 성공적으로 신생골이 형성되었다고 하였다<sup>28)</sup>. Herford 등은 구순구개열환자의 치조골재건술에서 rhBMP-2를 적신 스펀지만 적용한 증례와 기존의 장골능에서 채취한 해면골을 이식한 증례를 비교연구한 결과 모든증례에서 동일한 골재생 결과를 얻었다고 하였다<sup>29)</sup>. Boyne 등은 상악동증강술시 각기 다른 농도의 rhBMP-2를 적신 콜라겐을 적용하여 신생골형성을 관찰한 결과 골형성량은 rhBMP-2의 농도의 차이와 무관하였으나 골형성속도는 rhBMP-2의 농도가 높을수록 더 빠르다고 하였으며 rhBMP-2를 적신 콜라겐스펀지만 단독으로 사용하는 상악동증강술은 기존의 상악동증강술의 골

이식재를 대체할 수 있는 안전하고 예지성있는 술식이라고 하였다<sup>30)</sup>. Ulf 등은 식립된 임플란트주위염에 의한 변연부 골결손과 임플란트와 잔존치조골사이의 수직골결손에서 rhBMP-2와 이종골, 흡수성막을 이용한 치조골 증강술에 관한 실험을 통해 rhBMP-2를 사용한 경우 골결손의 해결뿐만 아니라 골밀도의 증가로 임플란트의 골유착이 더 좋고, 기능부하시의 임플란트의 응력에도 더 저항적이라고 하였다<sup>31)</sup>.

#### IV. 결론

임플란트 식립 시 rhBMP-2를 적용하여 골이식을 하였을 경우, 기존의 골이식재만을 사용하는 경우와 비교하였을 때 치조골 결손부위에서 높은 골밀도와 골형성능을 보이는 양질의 신생골을 얻을 수 있었다. rhBMP-2는 자가골 채취에 대한 술자와 환자의 거부감을 해결해 줄 수 있는 효과적인 제재일 뿐만 아니라 이종골, 동종골, 자가골, 흡수성 콜라겐 스펀지등 기존의 이식재와 혼합하여 사용할 경우 보다 더 빠른 골형성과 양질의 신생골을 얻을 수 있는 예지성 높은 골이식술이 가능할 것으로 사료된다.

## 참 고 문 헌

1. Atwood DA. Reduction of residual ridges: a major oral disease entity. *J Prothet Dent* 1971;26:266-279
2. Atwood DA, Coy WA. Clinical, cephalometric and densitometric study of reduction of residual ridges. *J Prothet Dent* 1971;26:280-295
3. Tallgren A. The continuing reduction of residual alveolar ridges in complete denture wearers. A mixed longitudinal study covering 25 years. *J Prosthet Dent* 1972;27:120-132
4. Pietrokovski J, Sorin S, Hirschfeld Z. The residual ridge in partially edentulous patients. *J Prosthet Dent* 1976;36:150-157
5. Misch CE. Available bone influences prosthodontic treatment. *Dent Today* 1988;Feb:44-75
6. Misch CE. Bone classifications, training keys to implant success. *Dent Today* 1989;May:39-44
7. Takagi K, Urist MR. The role of bone marrow in bone morphogenetic protein-induced repair of massive diaphyseal defects. *Clin Orthop* 1982;171:224-231
8. Urist MR. Bone: Formation by autoinduction. *Science* 1965 Nov 12;150(3698):893-899
9. Urist MR. A morphogenetic matrix for differentiation of bone tissue. *Calcific Tissue Res* 1970;Suppl:98-101.
10. Boyne PJ, Nakamura A, Shabahang S. Evaluation of the long term effect of function on rhrhBMP-2 regenerated hemimandibulectomy defects. *Br J Oral Maxillofac Surg* 1999;37:344-352
11. Kuklo TR, Bridwell KH, Cillo YA. Is there a clinically detectable response to repeat use of rhrhBMP-2-2 in the spine? *Proceeding of the NASS 22nd Annual Meeting. Spine J* 2007;7:IS-163S
12. McKay WF, Peckham SM, Badura JM. A comprehensive clinical review of rhrhBMP-2-2(INFUSE Bone Graft). *Int Orthop* 2007;31(6):729-734
13. Urist MR, Mikulsky A, Lutz A. Solubilized and insolubilized bone morphogenetic protein. *Proc Natl Acad Sci USA* 1979;76(4):1828-1832
14. Toriumi DM, Kotler HS, Luxenberg DP. Mandibular reconstruction with a recombinant bone-inducing factor. Functional, histologic, and biomechanical evaluation. *Arch Otolaryngol Head Neck Surg* 1991;117(10):1101-1112
15. Boyne PJ. The restoration of resected mandibles in children without the use of bone grafts. *J Head and Neck Surg* 1983;6(2):626-631
16. Wozney J. The bone morphogenetic protein family and osteogenesis. *Mol Repord Dev* 1992;32(2):160-167
17. Katagiri K, Yamaguchi A, Komaki M, et al. Bone morphogenetic protein-2 converts the differentiation pathway of C2C12 myoblasts into the osteoblast lineage. *J Cell Biol* 1994;127:1755-1766
18. Boyne PJ, Salina S, Nakamura A. Bone regeneration using rhrhBMP-2-2 induction in hemimandibulectomy type defect of elderly sub-human primates. *Cell Tissue Bank* 2006;7:1-10
19. William K. Tom, Martin Chin, Theodore Ng. Distraction of rhBMP-2-2-generated Mandible: How stable is the engineered bone in response to subsequent surgeries? *J Oral Maxillofac Surg* 2008;66:1499-1505
20. Alan S. Herford, Phillip J. Boyne. Reconstruction of mandibular continuity defects with bone morphogenetic protein-2(rhBMP-2). *J Oral Maxillofac Surg* 2008;66:616-624
21. Herford AS, Boyne PJ, Williams RP. Clinical applications of rhBMP-2 in maxillofacial surgery. *J Calif Dent Assoc* 2007;35:335-341
22. Alan S. Herford. rhBMP-2 as an option for reconstructing mandibular continuity defects. *J Oral Maxillofac Surg* 2009;67:2679-2684
23. M. Geiger, R.H. Li, W. Freiss. Collagen sponges for bone regeneration with rhBMP-2. *Advanced Drug Delivery Review* 2003;55:1613-1629
24. Zellin G, Linde A. Importance of delivery systems for growthstimulatory factors in combination with osteopromotive membranes. An experimental study using rhBMP-2 in rat mandibular defects. *J Biomed Mater Res* 1997;35:181-190
25. Boyne PJ, Marx RE, Nevins M, et al. A feasibility study evaluating rhBMP-2/absorbable collagen sponge for maxillary sinus floor augmentation. *Int J Periodont Rest Dent* 1997;17:11-25

참 고 문 헌

26. Triplett GR, Nevins M, Marx RE, et al. Pivotal, Randomized, Parallel Evaluation of Recombinant Human Bone Morphogenetic Protein-2/Absorbable Collagen Sponge and Autogenous Bone Graft for Maxillary Sinus Floor Augmentation. *J Oral Maxillofac Surg* 2009;66:1947-1970
27. Gutwald R, Harerstroh J, Stricker A, et al: Influence of rhBMP-2 on bone formation and osseointegration in different implant systems after sinus-floor elevation. : An in vivo study on sheep. *J Cranio maxillo facial surg* 2010;28:571-579
28. Carter TG, Barr PS, Tolas A. Off-Label Use of Recombinant Human Bone Morphogenetic Protein-2 (rhBMP-2) for Reconstruction of Mandibular BoneDefects in Humans. *J Oral Maxillofac Surg* 2008;66:1417-1425
29. Herford AS, Boyne PJ, Williams RP. Bone Morphogenetic Protein-Induced Repair of the Premaxillary Cleft. *J Oral Maxillofac Surg* 2007;65:2136-2141
30. Boyne PJ, Lilly LC, Marx RE, et al. De novo bone induction by recombinant human bone morphogenetic protein-2 (rhBMP-2) in maxillary sinus floor augmentation. *J Oral Maxillofac Surg* 2005;63:1693-1707
31. Ulf ME, Wikesj? Rachel G Sorensen, John M Wozney. Augmentation of Alveolar Bone and Dental Implant Osseointegration: Clinical Implications of Studies with rhBMP-2. *J Bone Joint Surg Am* 2001;83:S136-S145 2001