

1

폐쇄성 수면무호흡증(Obstructive Sleep Apnea)의 외과적 처치

강동경희대학교치과병원 구강악안면외과

김 태 경, 이 덕 원

ABSTRACT

Surgical approach for treatment of obstructive sleep apnea

Department of Oral and Maxillofacial Surgery, Kyung Hee University Dental Hospital at Gangdong, Kyung Hee University, Seoul, Korea

Tae-Kyung Kim, Deok-Won Lee

Obstructive sleep apnea (OSA), most common respiratory disorder of sleep, is characterized by intermittent partial or complete occlusions of the upper airway due to loss of upper airway dilating muscle activity during sleep superimposed on a narrow upper airway.

Termination of these events usually requires arousal from sleep and results in sleep fragmentation and hypoxemia, which leads to poor quality of sleep, excessive daytime sleepiness, reduced quality of life and numerous other serious health consequences. Untreated OSA may cause, or be associated with, several adverse outcomes, including daytime sleepiness, increased risk for motor vehicle accidents, cardiovascular disease, and depression.

Various treatments are available, including non-surgical treatment such as medication or modification of life style, continuous positive airway pressure (CPAP) and oral appliance (OA). Skeletal surgery for obstructive sleep apnea (OSA) aims to provide more space for the soft tissue in the oropharynx to prevent airway collapse during sleep. Conventional surgical techniques include uvopalatopharyngoplasty(UPPP), genioglossus advancement (GA), and maxillomandibular advancement (MMA). Surgical techniques, efficacy and complications of skeletal surgery are introduced in this review.

Key words : obstructive sleep apnea, surgical treatment, genioglossus advancement, maxillomandibular advancement

Corresponding Author

Deok-Won Lee, D.M.D., M.S.D., Ph.D.

Department of Oral and Maxillofacial Surgery, Kyung Hee University Dental Hospital at Gangdong, Kyung Hee University, 149, Gandong Gu, Sang-il Dong, Seoul 134-727, Korea

Tel : +82-2-440-7500, E-mail : verycutebear@hanmail.net

Acknowledgement

This work was supported by the Technological Innovation R&D Program (C0250169) funded by the Small and Medium Business Administration(SMBA, Korea)

I. 서론

수면 중 상기도의 저항이 증가되어 반복적으로 호흡의 중단(무호흡, apnea) 또는 감소(저호흡, hypopnea)가 10초 이상 지속되는 증상을 “폐쇄성 수면무호흡증(obstructive sleep apnea, OSA)”이라 하며, 이러한 폐쇄성수면무호흡증으로 인해 주간졸음, 두통, 회복되지 않는 수면 등의 임상증상이 유발될 때 “폐쇄성수면무호흡-저호흡증후군(Obstructive Sleep Apnea-Hypopnea Syndrome, OSAHS)”라고 한다. 성인에서 폐쇄성 수면무호흡증의 유병률은 남자 4.5%, 여자 3.2%로 남자에 더 높으며, 나이가 들수록 증가한다¹⁾.

폐쇄성 수면무호흡증은 반복적인 기도 폐쇄로 인해 체내 산소 감소(oxygen desaturation) 및 호흡 노력의 증가, 이와 연관된 잦은 각성(arousal)으로 인한 수면의 질적, 양적 저하를 초래한다²⁾. 폐쇄성 수면무호흡증의 증상은 야간 수면 중의 증상과 주간의 증상으로 나뉜다. 야간 증상으로는 시끄러운 코골이, 수면중 호흡곤란(choking during sleep), 호흡중단(무호흡), 숨을 쉬려고 앉거나 애를 씹, 몸부림침, 수면의 질 저하, 위-식도 역류, 야뇨증, 불면증, 수면 중 땀이 많이 남 등이 있다. 주간 증상으로는 심한 주간 졸림, 건망증, 집중력 저하, 성격 변화, 성욕 저하, 발기 부전, 기상 시 입마름, 기상 시 두통, 과잉행동, 청력 저하 등이 있다. 소아에서도 성장장애, 악안면 골격이상, 행동 및 정서장애, 야뇨증 등과 같은 다양한 합병증과 관련될 수 있다.

폐쇄성 수면무호흡증은 치료하지 않을 경우에 다른 병으로 진행하거나 사망률을 높일 수 있다. 단기적인 후유증으로는 삶의 질 저하, 교통사고와 안전사고의 증가 등이 있고, 장기적인 후유증으로 고혈압, 심부전, 심근경색, 심장부정맥, 뇌졸중, 인지기능 저하, 우울증 및 불면증 등이 있다. 또한, 폐쇄성 수면무호흡증을 장기적으로 치료하지 않고 방치하면 고혈압, 심

부전, 심근경색, 심장 부정맥, 뇌졸중, 당뇨와 대사성 장애 등의 발생이 높아져 혈관질환으로 인한 사망위험을 증가시키며, 인지기능 저하, 우울증 및 불면증을 유발하기도 한다^{3~5)}.

폐쇄성 수면무호흡증의 보존적 치료법으로는 체중 감량, 금주와 금연 등과 같은 생활습관의 치료, 자세 치료(position therapy), 약물치료, 양압치료(positive airway pressure therapy), 구강내장치요법(dental device) 등이 있다. 수술적 치료법은 앞에서 기술한 보존적인 치료법으로 증상이 호전되지 않고, 기도폐쇄 부위가 확인된 경우에 시행하게 된다. 현재까지 다양한 술식들이 기도폐쇄 원인에 따라 적용되고 있는데 비강 수술, 인두부 수술, 기도의 재건을 목적으로 하는 악안면 수술, 기관절개술 등이 시행된다. 이 논문에서는 수면무호흡환자의 외과적 처치에 대해 기술하고자 한다.

II. 본론

1. 비강수술

만성 비후성 비염, 비중격만곡 등으로 인한 비폐색은 코골이와 수면무호흡을 일으킬 수 있다. 높은 비저항은 공기의 움직임 유지를 위해 높은 음압이 필요해 인두 함입을 악화시킨다⁶⁾. 따라서 비강질환에 대한 비내 스테로이드 분무 등의 적극적인 약물 또는 수술치료가 코골이, 무호흡의 수술적 치료에 선행 또는 병행되고 있다. 하지만 비강수술 단독으로는 수면무호흡증의 치료를 기대하기 어렵고⁷⁾, 인두부 등 다른 부위의 수술과 함께 시행해야 한다.

같이 시행하는 경우 중증 이상의 폐쇄성 수면무호흡증일 때는 단계적인 수술이 필요하고, 중등도 이하의 폐쇄성 수면무호흡증일 때는 동시에 시행할 수 있으나 비출혈에 의해 인두 수술시야에 방해 받을 수 있으므로

비강 수술을 나중에 시행하는 것이 좋다. 코에 패킹은 가능한 한 피하거나 통기가 되는 비스텐트를 사용하는 것이 좋다. 비강수술은 특히 지속성 비강기도양압술에 대한 순응도를 높이고 압력을 낮추는데 효과가 있다.

비강 수술은 기도를 넓히기만 해서는 오히려 주관적 코막힘이 심해지거나 비강 건조감, 비염 등의 합병증을 유발할 수 있다. 그러므로 합병증이 발생하지 않는 범위에서 비강의 기능을 보존하면서 코막힘을 줄이는 수술 방법이 중요하다고 할 수 있다. 비강저항이 커지면 같은 기류 속도에서는 호흡량이 줄어들게 되므로 같은 호흡량을 유지하기 위해 호흡노력이 증가하여 기류 속도와 기도 내 음압이 커져 비강하부 기도가 좁아지게 된다.⁸ 그러므로 이러한 환자에서는 비강수술로 기도저항을 줄여주는 것이 효과적인 치료가 될 수 있다. 비강 수술은 크게 비중격 수술과 하비갑개 수술로 나눈다.

2. 구개부수술

연구개의 후방은 코골이와 수면 무호흡증 환자에서 가장 흔하게 폐쇄가 일어나는 부위이다⁹. 구개부 수술로는 편도가 크면 편도를 제거하고 늘어진 연구개와 목젖(uvula)를 제거하거나 줄여주는 수술을 주로 시행하고 있다.

구개부 수술은 1952년 일본에서 코골이 치료에 처음으로 시도한 후 목젖, 구개인두성형술(Uvulopalato-pharyngoplasty:UPPP)¹⁰과 레이저를 이용하여 늘어진 연구개와 구개수를 줄여주는 레이저 구개수구개성형술(Laser-assisted uvulopalatoplasty:LAUP)¹¹로 발전되었다. 그러나 레이저 수술은 합병증과 낮은 성공률로 인해 거의 사용되지 않고 있다. 1997년 미국에서 개발된 고주파를 이용한 코골이수술법인 고주파 구개축소술이 시행되어 중등도 이하의 심각도를 보이는 환자에서 비교적 좋은 성적을 보이고 있다. 또한 구개 강직도를 높여 코골이와 수면무호흡을 억제하려는 시도로 임플란트법

(pillar implant)이 시행되고 있으나 그 치료 성적은 아직 미지수이다.

목젖, 구개인두성형술은 기관절개술은 제외하고 폐쇄성수면 무호흡증에 대한 수술 중 가장 오래되고 가장 많이 사용되는 술식이다. 전신마취 하에 구개편도를 제거하고 레이저 등을 이용하여 비대한 구개수(uvula), 연구개 일부를 절제한 후 전후 편도공과 연구개 절제면을 봉합하여 구인두 기도를 확장하는 술식으로 수술범위가 크고 입원가로 필요한 술식이다¹². 따라서 단순 코골이 환자보다는 무호흡지수 20이상, 산소포화도 80% 이하, 심한 주간 기면증, 사회·가정생활에 문제가 되는 심한 코골이, 수면 중 부정맥이 생기는 경우 중 2가지 이상이 존재하는 중등도 이상의 폐쇄성 수면무호흡증이 수술의 적응증이다. 목젖, 구개인두성형술의 치료 효과는 성공 판단기준에서부터 보고자들 마다 차이가 있지만¹³, 2년 이상 장기 추적 관찰 결과 무호흡의 치료 성공률은 대략 30-40%이고¹⁴, 코골이의 치료 효과는 무호흡보다 높다고 한다¹⁵. 하지만 설근부의 기도폐쇄가 있으면 목젖, 구개인두성형술로 만족할 만한 결과를 얻기 어렵다.

수술 후 합병증은 구개 기능의 변화와 연관이 있다. 영구적인 연인두폐쇄부전(velopharyngeal incompetence)이 약 5% 환자에서 보고되고 있으며, 인후 이물감은 모든 환자에서 생기지는 않으나 매우 오랜 기간 지속될 수 있다¹⁶. 또한 출혈, 혈종, 감염, 구개협착(palatal stenosis) 등이 발생할 수 있다.

3. 기관절개술(Tracheostomy)

폐쇄성 수면무호흡증의 가장 확실한 수술적 치료법으로는 기관 절개를 통하여 막히는 인두 부위의 아래 쪽으로 호흡할 수 있게 하는 기관절개술이 있으나 여러 가지 단점 때문에 보통은 이용되지 않는다. 그러나 아직도 드물게 시행되고 있는데 양압 호흡기에 적응하지 못하고 여러 가지 합병증으로 인해서 다른 치료방

법이 없거나 실패하거나 응급상황으로 꼭 필요한 경우에 시행할 것이 권고되고 있다¹⁷⁾.

기관절개술의 적응증으로는 중증 비만을 동반한 하악후퇴증, 수면 중 산포화도 50%이하, 심한 부정맥(심실빈맥, 30이하의 서맥, 지속적인 기외수축), 아주 심한 주간기면의 경우가 해당된다¹⁸⁾. 합병증으로는 발성이 어렵고 분비물이 증가하여 지속적인 흡인이 필요하며 기도내 육아종형성으로 인한 기도협착과 기관절개공 폐쇄지연 등이 있다¹⁹⁾.

4. 설골근 절개거상술(Hyoid myotomy suspension)

설골을 박리한 후 갑상연골에 부착해 앞으로 재위치하여 기도를 확장하는 술식이다²⁰⁾. 이 술식은 대개 이설근전진술 후 좋아지지 않는 경우 이차적으로 시행하거나 때로는 목젓, 구개인두성형술과 동시에 시행하기도 한다²¹⁾.

먼저 경부의 설골부에 수평 절개를 시행하고 설골체부의 상설골 근육들을 절제하고 설골부를 가동화한다. 이때 소각부의 절제를 피하여 상후두신경의 손상을 최소화 한다. 설골을 갑상연골의 상연에 영구 봉합한다. 수술 성공률은 60~70%로 다양하다. 이 술식의 단점은 피부에 절개가 필요하다는 점이며, 합병증으로

는 감염, seroma, 연하곤란 등이 발생할 수 있다.

5. 상하악전진술(maxillomandibular advancement, MMA)

상하악전진술(MMA)은 상악 또는 하악부전증과 악안면 골격의 이상이 폐쇄성 수면무호흡증 환자에서 종종 발견되며, 상하악의 발육부전이 기도용적을 감소시켜 수면 중 기도폐쇄를 유발한다는 점에 기초하여 시도되었다. 상하악전진술은 상악과 하악 모두를 전진시켜 비인두, 구인두, 하인두 기도의 골격 구조를 확장해 전체 기도를 확장하는 기도재건(airway reconstruction)의 개념에 근거한다. 비인두내시경과 두개골계측촬영으로 수술 전후를 비교할 수 있는데, 상악하악구조의 전방이동에 의한 기도확장과 상설골근과 인두 근육의 긴장도와 폐쇄 정도를 감소시켜 측인두벽의 폐쇄를 줄인다²²⁾. 방법은 먼저, 상악골에 Le fort I osteotomy 를 실시하여 상악골을 하방골절시키고 상악골을 10~12mm 앞으로 전진시킨다. 하악골에서는 양측 시상하악지 골절술(BSSRO) 이용하여 하악골을 골절시킨 뒤 전방이동 시켜 교합이 맞도록 하여, 미용적인면 뿐만 아니라 안정적인 치아교합을 유지하면서 최대한 전진시키는 것이 중요하다 (Fig 1). 상하악전진술은 현재 수면무호흡 수술중 가

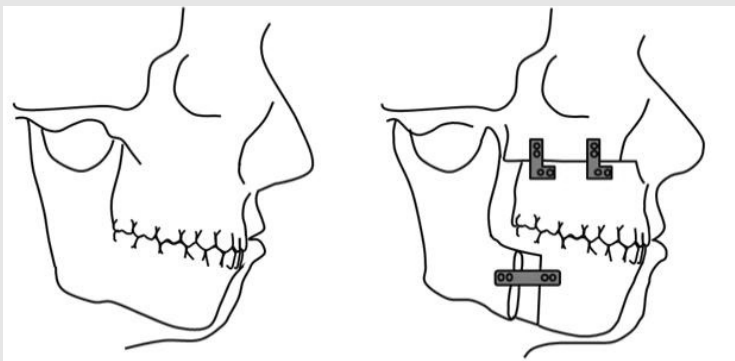


Fig. 1. 상하악전진술 : 상악과 하악골 모두를 절골하여 약 1cm 전진시킨 후 고정한다.

장 효과적인 수술로 성공률은 일반적을 75~100%이고, 장기간 추적에 의한 보고에서도 90%에 달한다²³⁾. 상하악전진술은 가장 침습적인 방법이고 출혈, 감염, 부정교합, 기도폐색 등의 합병증이 생길 수 있어, 증상이 심각하거나 다른 수술을 일차적으로 한 후에 좋아지지 않은 환자에게 시행하는 것이 일반적이다.

6. 이설근전진술 (genioglossus muscle advancement)

하악골과 혀는 기도 용적을 결정하는 주요 인자다. 따라서 이 구조들을 전방으로 위치시키면 폐쇄성 수면 무호흡증이 호전된다. 1984년 Riley가 처음 소개한 이설근 전진술은 하악용기(genial tubercle)를 앞으로 재위치하여 설근육의 긴장도를 향상시키고 수면 시 후방으로 처지는 것을 방지한다²⁴⁾. 1986년에는 하부 시상골절단술(inferior sagittal osteotomy)을 소개하였으나 이는 통상의 genioplasty와 비슷하게 하악의 하연과 genial tubercle를 함께 전방으로 이동시켜 수술 후 하악골절의 위험성이 높고 환자의 안모를 변화시키는 단점이 있어 하악의 inferior border를 유지하는 방향으로 술식이 개선되었다. 1993년 하악의 직사각형 골절술(rectangular osteotomy)을

통한 geniotubercle advancement의 형태로 발전되어 사용되고 있다.

수술에 두개골계측촬영과 Panorama를 촬영하여 수술계획을 세운다. 치은점막경계부 7~8mm 아래에 절개를 가한 후 골막하 피판을 들어올리고 하악용기와 이설근의 위치를 고려하여 절골을 가하는데 절골은 치근단에서 적어도 5mm 아래에 시행하여 치아의 이상 감각을 최소화하고, 하악의 하연에서 10mm 위로 시행하여 술 후 하악골절을 방지한다. 외측 수직골절은 양측의 견치 안에서 시행하여 견치 치근의 손상을 방지한다. 절골술을 끝내기 전에 titanium screw를 외측피질골에 고정하여 골조각을 쉽게 조작할 수 있다. 출혈이 있으면 전기소작과 Gelfoam 등을 이용하여 지혈한다. 골 조각을 전진시키고 60~90° 정도 회전한 후 고정한다. 이 술식은 경우에 따라 목젓, 구개 인두성형술(UPPP)등의 구개수술과 같이 시행되기도 하며, 결과는 다양하게 보고되고 있으나 일반적으로 구개수술과 같이 하면 성공률은 60~70%이다²⁵⁾(Fig. 2). 합병증은 감염, 혈종, 이설근 손상, 하악 치아의 감각이상, 하악골절 등이 있을 수 있다. 보존적 처치에 실패하는 환자들에게는 비용과 수술 부담이 경감되는 이설근전진술을 우선적으로 고려하게 된다.

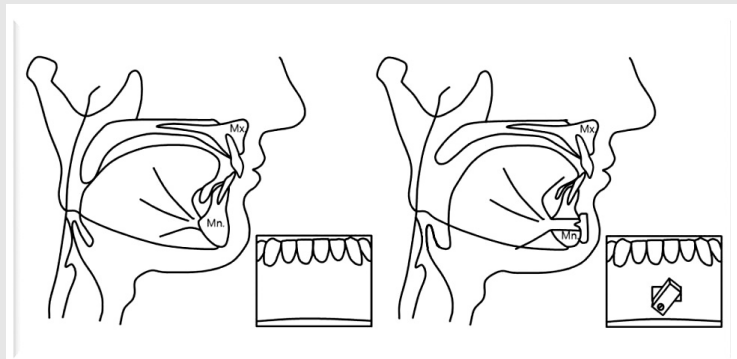


Fig. 2. 이설근전진술 : 하악골에서 내부에 이설근이 붙은 부위를 절골하여 전진시켜 회전한 후 외측피질골을 제거하고 고정한다.

7. Trepine bur를 이용한 간단한 이설근 전진술

최근 trephine bur와 C모양의 plate를 이용하는 간단한 이설근전진술의 방법을 고안하여 적용하였다. 이 술식은 초기 골삭제시 indentaion을 위한 initial trephine bur, 최종 골삭제를 위한 final trephine bur, 골절편을 안쪽에서 지지해주기 위한 C-shaped plate를 사용한다(Fig. 3).

수술 전에 CT와 파노라마, 측모두부계측방사선사진을 촬영하여 genial tubercle의 위치를 확인하고 수술계획을 세운다²⁶⁾. 하악이부의 정중선을 따라 약

25mm 정도의 수직절개를 가한 후 골막하 피판을 외측으로 거상한다. 판막거상시에는 trepine drill이 접근할 수 있을 정도로만 최소한으로 하악이부를 노출시키고 mentalis muscle의 손상도 최소화한다. Initial trepine drill을 사용하여 하악이부에 indentaion을 부여하는데, 이때 골삭제는 치근손상을 예방하기위하여 치근단에서 최소 5mm 하방에서 시행되어야 한다. Final trepine bur로 골삭제를 설측으로 연장하여 마무리한다. 골절편의 순측에 티타늄스크류를 식립하여 골절편의 조작용이하게 할 수 있다. 포셉으로 티타늄스크류를 잡아당겨 골절편을 전진시키고, C-shape plate를 설치하여 전진된 골절




Fig. 3. 간단한 수면무호흡수술을 위해 고안된 drill과 plate. A=the initial trephine drill for indentation, B=the final trephine drill for bicortical osteotomy, and C=the C-shaped plate designed to fix the advanced bone flap easily.

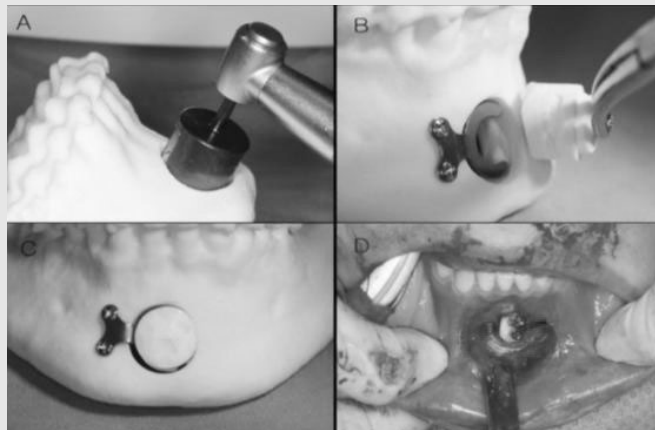


Fig. 4. Trepine drill과 C-shaped plate를 이용하는 수면무호흡수술의 술식

편을 안쪽에서 지지하여 준다. 식립하였던 티타늄스크류를 제거하고 튀어나오게 되는 골절편의 순측을 다듬어 부드럽게 이행되도록 한다. 그리고 통상의 플레이트를 순측에서 사용하여 골절편이 단단히 고정되도록 한다. 드레인없이 층별봉합을 시행하여 마무리한다(Fig. 4). 이 술식을 통해 수술을 받은 환자들은 특별한 합병증없이 수술결과에 만족감을 나타내었다.

이 술식은 종래의 다른 이설근전진술보다 간단하고 짧은 수술시간과 적은 비용로 수술이 가능하고 수술후의 안모의 변화없이 종래의 이설근전진술과 비슷한 결과를 낼 수 있다(Fig. 5). 임플란트식 골이식수술을 능숙하게 할 수 있는 술자라면 어렵지 않게 이 술식을 적용할 수 있을 것이라 생각한다. 또한 덜 침습적이기 때문에 출혈, 통증, 부종과 같은 수술 후의 합병증이 적어 환자의 불편감을 줄여줄 수 있다.

III. 결론

폐쇄성 수면무호흡증은 전 인구의 2~4% 정도로,

우리나라에서는 3.2~4.5%로 알려져 있는 매우 흔한 질병이며 나이가 들수록, 남자에서, 비만일수록 그 유병율이 높아진다^{27, 28)}. 현대사회의 구성원이 전체적으로 노령화, 비만화되면서 폐쇄성 수면무호흡증은 더 흔한 질병이 되고 있다. 환자의 수요는 늘어나고 있는 상황이지만, 거의 대부분 신경과와 이비인후과에서 이 수요를 담당하고 있고 치과영역에서의 치료는 아직까지는 드문 실정이다. 하지만 치과영역에서 구강내 장치치료, 특히 하악전돌장치(MAD)치료는 다년간에 걸쳐 임상적으로 개선, 발전되어왔으며 높은 치료효과를 보이고 있고 양압기치료의 대체 치료법으로도 쓰이고 있다. 또한 구강악안면외과에서 상하악전진술(MMA)나 이설근전진술(GA)과 같은 골격적 수술을 통해 훌륭한 결과를 얻어 내고 있다.

코골이와 수면무호흡증의 치과의사의 역할이 이비인후과의사에 못지 않게 중요하지만 관심부족으로 인하여 진단과 치료를 하지 못하는 것이 현실이다. 향후 코골이 및 수면 무호흡증에 대한 많은 치과의사의 관심과 연구가 있기를 기대해 본다.

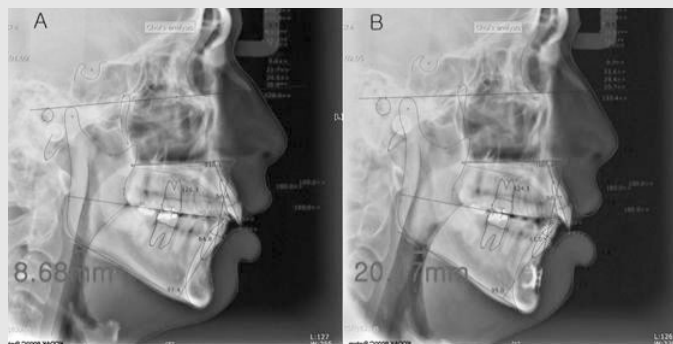


Fig. 5. 본원에서 trephine bur를 이용한 이설근전진술을 시행한 환자의 방사선사진. (A) : Preoperative lateral cephalometric radiograph, (B) : postoperative lateral cephalometric radiograph . 1시간 정도의 간단한 수술을 통해 기도의 전후방적 직경이 8.68mm에서 20.17mm로 증가하였음을 확인하였다. 수술 안모 변화는 없었으며, 특별한 합병증이나 후유증도 관찰되지 않았다.

참고 문헌

- Kim J, In K, Kim J, You S, Kang K, Shim J, Lee S, Lee J, Lee S, Park C, Shin C. Prevalence of sleep-disordered breathing in middle-aged Korean men and women. *Am J Respir Crit Care Med* 2004;170:1108-1113.
- Malhotra, White DP. Obstructive sleep apnoea. *Lancet* 2002;360:237-245
- Engleman HM, Douglas NJ. Sleep. Sleepiness, cognitive function, and quality of life in obstructive sleep apnoea/hypopnoea syndrome. *Thorax*. 2004;59:618-622.
- Robinson GV, Stradling JR, Davies RJO. Sleep. Obstructive sleep apnea/hypopnea syndrome and hypertension. *Thorax* 2004;59:1089-1094.
- Marin JM, Carrizo SJ, Vicente E, Agusti AG. Long-term cardiovascular outcomes in men with obstructive sleep apnoeahypopnoea with or without treatment with continuous positive airway pressure: an observational study. *Lancet* 2005;365:1046-53.
- Jean-Louis G, Zizi F, Clark LT, Brown CD, McFarlane SI. Obstructive sleep apnea and cardiovascular disease: Role of the metabolic syndrome and its components. *J Clin Sleep Med* 2008;15:4(3):261-72.)
- Blakley BW, Mahowald MW. Nasal resistance and sleep apnea. *Laryngoscope* 1987;97:752-754
- Piche J, Gagnon NB. Snoring, apnea, and nasal resistance. *J Otolaryngol* 1996;25:150-154
- Schwab RJ, Kuna ST, Remmers JE. Anatomy and physiology of upper airway obstruction. In: Kryger MH, Roth T, Dement WC, eds. *Principles and Practice of Sleep Medicine*. 4th ed. Philadelphia: Elsevier Saunders, 2005:983-1000.
- Koo SK, Choi JW, Myung NS, Lee HJ, Kim YJ, Kim YJ. Analysis of obstruction site in obstructive sleep apnea syndrome patients by drug induced sleep endoscopy. *Am J Otolaryngol* 2013;34:626-630.
- Fujita S, Conway WA, Zorick FJ, et al. Evaluation of the effectiveness of uvulopalatopharyngoplasty. *Laryngoscope* 1985;95:70-74
- Kamami YV. Outpatient treatment of snoring with CO2 laser: laser-assisted UPPP. *J Otolaryngol* 1994;23:395-398
- Zohar Y, Finkelstein Y, Strauss M, et al. Surgical treatment of obstructive sleep apnea: technical variation. *Arch Otolaryngol Head Neck Surg* 1993;119:1023-1029
- Schechtman KB, Piccirillo JF, Sher AF. Methodological and statistical problems in sleep apnea research: the literature on uvulopalatopharyngoplasty. *Sleep* 1996;18:659-666
- Sher AE, Schechtman KB, Piccirillo JF. The efficacy of surgical modifications of the upper airway in adults with obstructive sleep apnea syndrome. *Sleep* 1996;19:156-177
- Jason C, Gialason T, Bengtsson H, et al. Long-term follow-up of patients with obstructive sleep apnea treated with uvulopalatopharyngoplasty. *Arch Otolaryngol Head Neck Surg* 1997;123:257-262
- Goh YH, Mark I, Fee WE Jr. Quality of life 17 to 20 years after uvulopalatopharyngoplasty. *Laryngoscope* 2007;117:503-506.
- Aurora RN, Casey KR, Kristo D, et al. Practice parameters for the surgical modifications of the upper airway for obstructive sleep apnea in adults. *Sleep* 2010;33:1408-1413.
- Weitsman ED, Kahn E, Pollack CP. Quantitative analysis of sleep and sleep apnea before and after tracheostomy in patients with the hypersomnia sleep apnea syndrome. *Sleep* 1980;3:407-423
- Kiran S, Eapen S, Chopra V. A comparative study of complications and long term outcomes of Surgical Tracheostomy and two techniques of Percutaneous Tracheostomy. *Indian J Crit Care Med* 2015;19:82-86.
- Riley RW, Powell NB, Guilleminault C. Obstructive sleep apnea and the hyoid: a revised surgical procedure. *Otolaryngol Head Neck Surg* 1994;111:717-721
- Verse T, Baisch A, Hormann K. Multi-level surgery for obstructive sleep apnea. Preliminary objective results. *Laryngohinotologie* 2004;83:516-522
- Li KK, Guilleminault C, Riley RW, Powell NB. Obstructive sleep apnea and maxillomandibular advancement: an assessment of airway changes

참 고 문 헌

- using radiographic and nasopharyngoscopic examinations. *Journal of oral and maxillofacial surgery : official journal of the American Association of Oral and Maxillofacial Surgeons* 2002;60:526-30; discussion 31.
23. Li KK, Powell NB, Riley RW, Troell RJ, Guilleminault C. Long-Term Results of Maxillomandibular Advancement Surgery. *Sleep & breathing = Schlaf & Atmung* 2000;4:137-40.
24. Riley R, Guilleminault C, Powell N, Derman S. Mandibular osteotomy and hyoid bone advancement for obstructive sleep apnea: a case report. *Sleep* 1984;7:79-82.
25. Li KK, Powell NB, Riley RW, Troell R, Guilleminault C. Overview of phase I surgery for obstructive sleep apnea syndrome. *Ear, nose, & throat journal* 1999;78:836-7, 41-5.
26. Silverstein K, Costello BJ, Giannakopoulos H, et al. Genioglossus muscle attachments: an anatomic analysis and the implications for genioglossus advancement. *Oral Surg Oral Med Oral Pathol Oral Radiol Endod* 2000;90:686-8.
27. Epstein LJ, Kristo D, Strollo PJ, Jr., et al. Clinical guideline for the evaluation, management and long-term care of obstructive sleep apnea in adults. *Journal of clinical sleep medicine : JCSM : official publication of the American Academy of Sleep Medicine* 2009;5:263-76.
28. Kim J, In K, Kim J, et al. Prevalence of sleep-disordered breathing in middle-aged Korean men and women. *American journal of respiratory and critical care medicine* 2004;170:1108-13.