대한한의학 방제학회지 제23권 제1호
Herbal Formula Science
2015;23(1):133~140
pISSN 1229-1218, eISSN 2288-5641 http://dx.doi.org/10.14374/HFS.2015.23.1.133
Official Journal of The Korean Medicine Society For The Herbal Formula Study
Available at http://www.formulastudy.com

Case Report / 증례보고

의인성 쿠싱증후군에 대한 한방 증례 보고

이보람 · 강유경 · 정해룡 · 김경민 · 조성우[1] · 김원일*

동의대학교 한의과대학 내과학교실
[1]동의대학교 한의과대학 한방재활의학과교실

A Case Report about Iatrogenic Cushing Syndrome

Bo Ram Lee · You Gyung Kang · Hae Ryong Jeong · Kyung Min Kim · Sung Woo Cho[1] · Won-Ill Kim*

Department of Internal Medicine of Korean Medicine and
[1]Department of Rehabilitation Medicine of Korean Medicine, College of Korean Medicine, Dong-Eui University

ABSTRACT

Objectives : The purpose of this study is to report the improvement of a patient diagnosed as iatrogenic Cushing syndrome treated with herbal medicine.

Methods : We treated a patient diagnosed as iatrogenic Cushing syndrome with s Wiryeong-tang gagam and Sinbeopbanha-tang for 10days. While being treated with herbal medicine, the patient got acupuncture treatment two times a day.

Results : After treatment, weakness of lower limb and tremor got improved. Vomiting and disgusting also got better.

Conclusion : Using herbal medicine may improve various symptoms of iatrogenic Cushing syndrome effectively.

Keyword : Iatrogenic Cushing syndrome, Steroid, Wiryeong-tang gagam(胃苓湯加減), Sinbeopbanha-tang(新法半夏湯)

ⓒ 2015 The Korean Medicine Society For The Herbal Formula Study
This paper is available at http//:www.formulastudy.com which permits unrestricted non-commercial use, distribution, and reproduction in any medium, provided the original work is properly cited.

Ⅰ. 서 론

쿠싱 증후군은 부신피질호르몬 중 cortisol의 과다로 인해 발생하는 임상증후군이다. 중심성 비만, 고혈압, 피로, 전신쇠약, 무월경, 다모증, 복부의 자주색 선조, 부종, 요당, 골다공증, 뇌하수체의 호염기성 종양 등을 특징으로 하는 증후군[1]으로 전통적으로 부신피질자극호르몬(이하 ACTH) 분비성 뇌하수체 종양이 있는 경우만을 쿠싱병으로 정의하고 cortisol 과다를 유발하는 모든 원인을 일컬어 쿠싱 증후군이라 부른다. 쿠싱 증후군은 남성보다 여성에서 8배정도 더 많이 발생하며 30-40대에서 호발하는 것으로 알려져 있다. 쿠싱 증후군은 내인성과 외인성으로 구분할 수 있는데 뇌하수체나 부신의 선종, 종양 등에 의해 코르티코트로핀분비호르몬(이하 CRH)와 ACTH 또는 cortisol의 분비가 많아서 혈액 내 cortisol 농도가 높은 경우를 내인성 쿠싱 증후군이라 하며 외부에서 cortisol 또는 스테로이드 제재를 다량 투여한 경우 외인성 혹은 의인성 쿠싱 증후군이라 칭한다.[2] 쿠싱 증후군의 원인은 다양하지만 최근 가장 흔한 원인으로 제시되는 것은 스테로이드 오남용으로 발생하는 의인성 쿠싱 증후군이다.

스테로이드는 천식, 자가 면역성 질환, 항암제 등 여러 질환에서 광범위하게 사용되는 약물로 장기간 사용할 경우 부신 부전을 초래할 뿐만 아니라 의인성 쿠싱 증후군으로 고혈압, 당뇨, 골다공증 등의 질병 유발 및 월상안, 체간 비만, 들소 등과 같은 체형의 변형도 초래할 수 있다.[3][4] 스테로이드를 이용한 치료는 크게 2가지로 구분된다. 부신피질기능저하증 해결을 위한 목적으로 생리적 용량의 스테로이드를 사용하는 스테로이드 보충 요법과 항염증작용, 면역억제작용 및 기타 작용을 이용하는 치료적 사용으로 대별된다. 부작용과 관련하여 가장 문제가 되는 것은 스테로이드를 다량으로 장기간 사용하는 것이다. 스테로이드 부작용은 개인에 따라서 많은 차이가 나타나며 스테로이드의 종류, 하루 중 투여시간, 투여경로 등과도 관련되어 있다.[5]

서양 의학에서는 경구 혹은 주사 스테로이드 제재 이외에 국소 스테로이드 제재에 의한 사례[6][7] 등이 다양하게 보고되고 있다. 한의학에서도 양[8] 등이 의인성 쿠싱 증후군에 동반된 스테로이드 근병증과 요추 압박골절 환자에 대하여 약물 치료 및 침구 치료를 병행하여 증상을 효과적으로 개선시켰다는 치험례를 보고한 바 있다. 그러나 임상적으로 암환자나 면역이상 및 각종 아토피 질환 이외에도 스테로이드 제재의 오남용으로 인한 문제가 증가되고 있으며 그에 따라 부작용의 빈도가 높아지는 반면 이에 대한 한의학적 증례 및 임상 연구는 부족한 실정이다.

이에 저자는 심한 요통의 치료를 목적으로 무분별한 스테로이드 남용과 중단으로 유발된 의인성 쿠싱 증후군의 제반 증상 대하여 한의학적 변증 및 치료를 통해 증상을 효과적으로 개선시킨 1례를 경험하여 보고하는 바이다.

Ⅱ. 증례 및 치료 경과

1. 성명: 장00, 여성, 71세

2. 신장/체중: 160cm/64kg

3. 주소증

1) 兩下肢不全痲痺 2) 振顫 3) 惡心

4. 발병일 : 2014년 4월 3일경

5. 과거력 : 고혈압, 치매로 현재 약물 복용중인

* Corresponding author : Won-Ill Kim, PhD. Professor, Department of Internal Medicine of Korean Medicine, College of Korean Medicine, Dong-Eui University, 52-57, Yangjeong-ro, Busanjin-gu, Busan, 614-851, South Korea.
· Tel : 82-51-850-8630, Fax : 82-51-867-5162
· E-mail : omdstar@deu.ac.kr
• Received : May 14, 2015 / Revised : June 08, 2015 / Accepted : June 18, 2015

상태였다. 2012년경 뇌수종으로 치료받았으며 2014년 신경과 치료 당시 저나트륨혈증으로 입원치료 받았다. 평소 요통이 심하여 여러 병원을 전전하며 적어도 5년 이상의 기간 동안 스테로이드 주사제재를 1년에 최소 5-6회 이상 장기간 지속적으로 시술받은 기왕력이 있었다.

6. 현병력 : 1-2년 전부터 서서히 양하지의 무력감을 느껴오던 중 2014년 4월 3일경부터 양하지부전마비 및 양손의 떨림 증상 나타나 본원 신경과에서 R/O 파킨슨병으로 항파킨슨제를 사용하여 경과 관찰하였으나 큰 호전 없이 증상 지속되던 중 내분비내과 협진를 통해 의인성 쿠싱 증후군으로 진단되었으며, 2014년 5월 13일 본원 한방 내과로 전원되었다.

7. 증상

1) 主症: 양하지부전 G3/G3로 보행이 안되는 상태에서 ROM은 정상이나 힘의 저하를 호소하며 와위시 고관절 거상상태를 유지하는 것이 3초가량 가능하며 외부의 힘에 저항은 어려운 상태였다. 더불어 양손에 떨림 양상이 나타나는데 물건을 쥐거나 사용하는데 문제는 없으나 안정시에도 지속적으로 振顫이 나타나는 양상을 보였다.

2) 次症: 수면은 하루 2-3시간 정도로 깊이 잠을 이루지 못하는 상태였고 오심증상으로 인해 식사량이 매끼마다 밥 1/3공기를 넘지 못하는 상태였다. 대변은 양호하였으나 소변은 빈뇨 및 잔뇨감으로 인한 불편감을 지속적으로 호소하는 상태였다.

8. 징후

1) 이학적 소견

(1) 면색 : 전반적으로 붉으며 다소 萎黃한 상태였다. 피부가 매우 얇고 거친 상태로 팔다리 등 전신에 멍이 다수 분포하고 있었다. 안면부의 볼살이 많고 얼굴이 넓적한 편이다.

(2) 설진 : 淡紅苔薄黃

(3) 맥진 : 沈滑無力

(4) 복진 : 중완부 압통을 심하게 호소하며 중심부 비만 체형이었다.

2) 검사실 소견

RBC	3.65×10^6/ul↓	Hemoglobin	11.4g/dL↓
Hct	34.4%↓	PDW	8.2fL↓
Lym	20.4%↓	Mono	10.0%↑
K	3.2mmol/L↓	BUN	6.0mg/dL↓
TP	5.7g/dL↓	Albumin	3.0g/dL↓
hsCRP	0.973mg/dL↑		
U.BLD	+++250	U.NIT	+pos
U.LEU	+25	U.WBC	10-25
U.RBC	50-99	Bacteria	moderate

3) 방사선학적 소견 : 우측 3,4번 갈비뼈의 old fracture 소견이 있었으나 관련 증상은 나타나지 않았다.

4) 심전도 소견 : 이상 없음.

9. 치료 및 경과

1) 약물치료

입원 이후 5월 12일부터 5월 17까지 胃苓湯加減을 복용하였고 5월 17일부터 5월 21까지 新法半夏湯을 복용하였다. 胃苓湯加減은 Table 1-1에 표시된 약물 용량을 1첩으로 하여 2첩을 달여 1일 3회에 나누어 복용토록 하였다. 新法半夏湯 역시 Table 1-2에 표시된 약물 및 용량을 1첩 기준으로 하여 2첩을 1일 3회에 나누어 복용케 하였다. 胃苓湯加減와 新法半夏湯의 구성은 각각 Table 1, 2와 같다.

2) 침구치료

1일 2회 침구치료를 시행하였으며 脾正格과 腎正格을 위주로 하여 百會, 曲池, 合谷, 足三里, 太衝 등의 경혈을 이용하였다.

3) 경과

내원 당시 양측 하지의 ROM은 정상이나 약 3초간 거상 상태를 유지하는 것만 가능하였고 외부의 힘에 저항 불가한 상태로 보행이 안되었다.

Table 1. The composition of Herbal medicine(胃苓湯加減).

Wiryeong-tang gagam(胃苓湯加減, 5/12-5/17)		
Changchul(蒼朮)	Atractylodes lancea D.C	8g
Jinpi(陳皮)	Fraxinus rhynchophylla Hance	5g
Taeksa(澤瀉)	Alisma canaliculatum	5g
Baekchul(白朮)	Atractylodes macrocephala Koidz	5g
Jeokbongnyeong(赤茯苓)	Poria cocos Wolf	5g
Mokgwa(木瓜)	Chaenomeles sinensis Koehne	5g
Hubak(厚朴)	Machilus thunbergii Sieb	5g
Jeoryeong(猪苓)	Dendropolyporus umbellatus Julich	5g
Singok(神麯)	Triticum aestivum L.	5g
Bilang(檳榔)	Areca catechu L.	5g
Sansa(山査)	Crataegus pinnatifida Bunge	5g
Gongsain(貢砂仁)	Amomum villosum Lour	5g
Hyangbuja(香附子)	Cyperus rotundus L.	5g
Daebokpi(大腹皮)	Areca catechu L.	5g
Gamcho(甘草)	Glycyrrhiza uralensis Fisch	4g
Saenggang(生薑)	Zingiber officinale Roscoe	4g
Banha(半夏)	Pinellia ternata Breitenb.	4g
Total		85g

Table 2. The composition of Herbal medicine(新法半夏湯).

Sinbeopbanha-tang(新法半夏湯, 5/17-5/21)		
Banha(半夏)	Pinellia ternata Breitenb.	8g
Jinpi(陳皮)	Fraxinus rhynchophylla Hance	3g
Gongsain(貢砂仁)	Amomum villosum Lour	3g
Singok(神麯)	Triticum aestivum L.	3g
Chogwa(草果)	Amomum tsao-ko Crevost	3g
Jeonghyang(丁香)	Syzygium aromaticum (L.) Merr.	3g
Baekdugu(白豆蔻)	Amomum cardamomum L.	3g
Gamcho(甘草)	Glycyrrhiza uralensis Fisch	2g
Total		28g

또한 손의 경우에도 물건을 잡거나 수저질은 가능한 상태였지만 흘리거나 고정하기 힘들었고 글씨도 쓰기 힘들었으며, 안정시에도 지속적으로 양 손에 미세한 떨림이 관찰되는 양상이 보였다. 입원 이후 胃苓湯加減을 복용하며 경과 관찰한 결과 5월 15일경부터는 와위시 하지를 거상한 상태로 5초 이상 유지 가능하였고 외부 저항에 미약하게 대항 가능한 정도로 하지 근력이 강화되었으며 침상 와위 상태에서 좌위 상태로 타인의 도움이 없이 체위를 변경하는 것이 가능한 정도로 호전되었다. 5월 17일 이후부터는 부축 없이 보행이 가능한 상태로 100m정도의 거리를 1일 2-3회 걷는 운동을 할 수 있을 정도로 근력이 호전되었다. 양 손의 振顫 양상도 안정시 지속적으로 상하 떨림이 나타나던 것이 5월 15일경 이후부터는 간헐적으로 나타났으며 떨림의 강도 역시 자각적으로도 50%이상 감소된 느낌을 호소하였다. 이에 따라 수저질을 할 때 음식물을 흘리는 양이 줄어

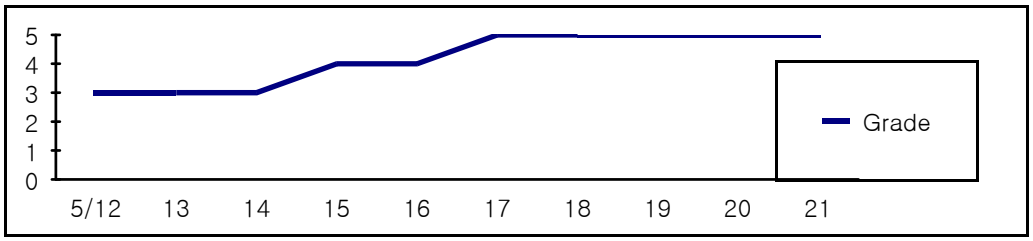

Fig. 1. The improvement of Lower Limb Grade.
G0 : Total paralysis
G1 : palpable or visible contraction
G2 : Active movement through full range of motion with gravity eliminated
G3 : Active movement through full range of motion against gravity
G4 : Active movement through full range of motion against resistance(but weak)
G5 : Normal

Table 3. The progress of symptom about the disease.

	5/12	5/13	5/14	5/15	5/16	5/17	5/18	5/19	5/20	5/21
振顫	+++	++	++	+	+	+	+	+	+	+
오심	+++	+++	++	++	++	+++	++	+	+	+

+++: Most sever Symptom level(onset)
++: Symptom improved but left up to 50%
+: Symptom improved but left below 50%
-: Normal

들었고 내원 당시 떨림으로 인하여 글자를 쓰기가 어려웠던 것도 진전이 호전됨에 따라 본인의 이름과 같은 짧은 단어를 쓸 수 있고 글자를 알아볼 수 있을 정도로 개선되었다. 이 외 오심 증상의 경우도 5월 14일경부터는 내원 당시에 비하여 VAS 6-7 정도 호전된 느낌이 있다 하였으나 5월 17일경 임의대로 유제품을 복용 이후에 오심 증상이 입원당시와 비슷한 강도로 악화되어 新法半夏湯으로 탕약을 바꾸어 경과를 관찰하였다. 5월 18일 점심부터 다시 오심 증상이 감소되었으며 퇴원 일까지 오심 증상이 VAS 4-5 정도로 자각적으로 호전된 상태를 유지하였고, 구토, 구역 등의 이상 징후는 보이지 않았다. 오심증상이 호전됨에 따라 식욕부진 및 식사량도 개선되었으며 입원당시 1/3공기를 넘지 못하였으나 퇴원시에는 밥 1/2공기 이상으로 전반적인 식사량도 증가되었다.

이상 날짜별 경과를 정리하면 Figure 1, Table 3과 같다.

Ⅲ. 고 찰

쿠싱 증후군은 임상적인 양상을 관찰하고 생화학적인 검사를 통해 진단할 수 있다. 중심성 비만, 만성 피로, 전신쇠약, 무월경, 다모증, 선조, 부종 등의 임상적 징후를 관찰함과 더불어 소변에서의 cortisol 대사물의 분비 증가, 혈장 cortisol 농도의 일중변동 소실, 저용량 덱사메타손에 의한 정상 억제반응의 소실 등으로 cortisol 과분비를 확인하고 이를 통해 진단을 내릴 수 있다.[9] 본 환자는 중심성 비만, 전신쇠약, 하지무력, 월상안(moon face), 피부 선조, 부종 등 다양한 임상 증상과 더불어 내분비내과에서 시행한 생화학적 검사 상 기저혈청의 cortisol, ACTH 농도는 각각 12.05μg/dL, 10.78pg/ml이며 급속 ACTH 자극 검사 후 혈청의 cortisol농도는 17.67μg/dL로 요통으로 인해 장기간 스테로이드 주사를 맞아 왔으며 최근에도 5-6회 이상 동일시술 받은 점으로 미루어보아 의인성 쿠싱 증후군으로 진단되었다.

스테로이드로 인한 의인성 쿠싱 증후군의 경우 임상적인 치료로는 정상적인 시상하부-뇌하수체-부신(Hypothalamus-pituitary-adreal axis, HPA)을 회복하고 스테로이드 투여에 의한 부작용을 없애기 위해서는 스테로이드 투여의 감량 또는 중단이 필요하다. 스테로이드 투여를 감량 및 중단할지는 스테로이드 치료를 해야 하는 기저질환의 악화와 환자의 스테로이드 투여에 의한 부작용 정도를 잘 평가하여 고려해야하며, 스테로이드 투여를 갑자기 중단했을 경우 다양한 부작용이 나타날 가능성이 있으므로 기저질환의 상태를 봐가면서 점진적으로 감량하는 것이 필요하다[10]. 본 환자도 내분비내과에서 스테로이드 점진적 감량 복용(tapering) 치료를 우선적으로 시행하려 하였으나 환자가 거부하고 한의학적 치료만을 요구함에 따라 전원되어 한의학적인 변증에 따른 약물 및 침구 치료만이 시행되었다.

한의학적으로 쿠싱 증후군은 그 증상이 浮腫, 消渴, 月經不順, 陰腫, 氣腫, 虛勞, 肥滿, 勃起不全, 怔忡, 驚悸, 焦燥 등의 범주에 속하며 원인으로는 腎陰不足, 腎陽虛衰, 濕痰, 陰虛火旺, 瘀血 등을 들 수 있다. 이에 따른 처방으로 二陳湯, 四君子湯, 調經種玉湯, 加味逍遙散, 加味溫膽湯, 防風通聖散, 淸上蠲痛湯 등을 사용할 수 있다고 설명하고 있으나[11] 실제 쿠싱 증후군의 임상적 양상이 매우 다양하게 나타나므로 그에 따라 변증 및 치법도 다양하게 나타날 수 있다. 본 케이스에서는 환자의 주증과 관련하여 하지무력 및 振顫 증상은 한의학적으로 痿症의 범주로 판단하였다. 痿症이란 근력의 감소, 근육 위축, 수의적 운동의 어려움 등의 증상을 포괄하는 개념으로 갑자기 혹은 서서히 발병하며 輕者는 軟弱無力하나 重者는 痿癈不用하고 심하면 생명이 위험할 수 있는 질병이다.[12] 痿症의 치법은 일반적으로 獨取陽明을 위주로 하여 脾胃의 조리에 중점을 두고 後天을 補益하며, 陽明濕熱을 淸火하는 것이 중요하며, 滋陰淸熱함으로써 肺熱을 除하고 肝腎을 補하여 胃를 實하게 하는 것이라고 최근 저술에서는 기록되어 있다.[13] 주증과 더불어 환자의 체형이 중심형 비만으로 복부 비만이 심하며 피부가 얇고 선조가 다수 분포하며, 안색이 萎黃한 점과 더불어 脈診상 전반적으로 沈滑無力하고 舌診상 淡紅苔薄黃한 점 등으로 미루어 脾腎氣虛에 의한 濕痰으로 변증하였으며 이에 따라 胃苓湯加減 및 新法半夏湯을 처방하였다.

胃苓湯은 <丹溪心法>에서 感冒挾食, 泄瀉煩渴에 사용한다고 최초로 기록된 처방으로 후대 수많은 의가들이 본방을 변형시켜 주로 利水之劑나 消導之劑를 추가하여 사용하였다. 胃苓湯은 五苓散 合 平胃散으로 구성되어 있으며[14] 行氣利水, 祛濕和胃의 효능이 있어 腹脹, 水腫, 泄瀉에 빈번하게 사용된다. 新法半夏湯은 <東醫寶鑑> 痰飮問에 나오는 처방으로 寒痰을 치료하는데 사용하는 처방이다. '治脾胃有冷痰嘔逆惡心不思飮食'이라 하여 脾胃에 冷痰으로 생기는 오심, 구역 증상 및 식욕부진을 치료하는 것으로 알려져 있다.[15] 본 환자는 胃苓湯 기본 처방에 半夏, 大腹皮, 香附子, 砂仁, 山査, 神麯, 檳榔을 가하여 처방하였다. 내원 당시 오심 증상이 심하였고 그에 따라 소화불량이 동반된 상태였으므로 砂仁, 山査, 神麯, 檳榔을 추가하여 소화 기능을 돕고 半夏를 사용하여 脾氣虛로 유발된 濕痰을 제거하는데 도움을 주고자 하였다. 증상 호전 중에 유제품 복용으로 오심 증상이 다시 악화된 것을 변증한 결과 寒痰으로 진단하고 新法半夏湯을 투여하여 이후 남아있는 제반 증상을 치료하고자 하였다.

환자는 내원 당시 하지부전의 정도가 G3/G3로 평가되었고 부축을 통해 힘들게 보행을 하거나 주로 휠체어를 이용하였다. 퇴원 무렵에는 보행 시 간헐적인 비틀거림이 관찰되었으나 G5/G5로 거의 정상에 가깝게 회복되었다. 양 손의 떨림 증상 역시 자각적인 느낌과 외관상 드러나는 떨림의 정도가 모두 호전되었으며 수저질, 글자쓰기 등의 운동 시 떨림으로 인하여 음식물을 흘리거나, 글씨가 삐뚤어지는 현상이 개선되었다. 오심 증상 역시 내원 이후 지속적으로 호전되던 중 잘못된 음식 섭취로 인해 증상이 재발하게 되었다. 그러나 적절한 변증을 통한 약물 및 침구 치료를 통해 증상의 회복 속도가 이전에 비하여 빠르게 나타났고 퇴원시에는 증상이 내원 당시에 비하여

자각적으로 50-60%정도 개선되었으며 식욕부진 및 식사량도 개선된 상태를 보였다. 다만 중심부비만 체형이나 피부에 나타난 다수의 자반은 입원 치료기간이 비교적 짧은 편으로 기간 내에 뚜렷한 개선은 보이지 않았다.

본 케이스는 의인성 쿠싱 증후군에 대한 서양의학적인 수술 또는 약물 치료가 이루어지지 않은 상태에서 한의학적인 치료를 통하여 환자의 주증상이 호전을 보인 것으로 보아 쿠싱 증후군 등의 내분비 질환에서 비롯된 제반 증상에 대한 한의학적 변증 및 치료가 효과가 있음을 확인할 수 있었다.

최근 스테로이드의 부작용과 오남용의 위험성이 대중적으로 많이 알려져 있는 상황임에도 불구하고 여전히 많은 부작용 사례가 발생하고 있으나 이에 대한 한의학적 치료 증례나 임상보고는 비교적 드문 실정에서 본 증례가 그 부작용이나 합병증을 실제 임상에서 한의학 처방으로 효율적으로 개선시킬 수 있는 가능성을 제시해주고 있다는 점과 의인성뿐만 아니라 일반적인 쿠싱 증후군의 경우에도 동일 사례를 적용할 수 있다는 점에서 의의가 있으며 이에 대한 지속적인 연구가 필요할 것으로 생각한다.

Ⅳ. 결　　론

스테로이드 과사용으로 인한 의인성 쿠싱증후군으로 진단받은 환자 1명에게 한의학적 변증(辨證)을 통하여 약물 치료 및 침구 치료를 병행한 결과 제반 증상이 효과적으로 개선됨을 확인하였다.

감사의 글

이 논문은 2015학년도 동의대학교 교내연구비에 의해 연구되었음(2015AA007)

References

1. E.Braunwald, A.Fauci, D.Kasper, S.Hauser, D.Longo, J.Jameson. Harrion's Principles of Internal Medicine, 16th ed. McGraw Hill. 2006:2331-2336
2. Anagnos A, Ruff RL, Kaminski HJ. Endocrine neuromyopathies. 15th ed. Neurol Clin. 1997:673-696
3. Byers RK, Berman AB, Joseph MC, Steroid myopathy:report of five cases occurring during treatment of rheumatic fever. Pediatrics 1962:29(3): 26-36
4. Ji Hoon Kim, Mi Jin Kim, Young Tak Seo, Kwang Hyun Kim, A Young Park, Young Hwan Ham. A case of steroid induced myopathy and peripheral polyneuropathy in patient with iatrogenic Cushing syndrome. 2006:71(1):103-107
5. Song Min Ho. Care Manual for Iatrogenic Cushing syndrome patient. Endocrinology 8th Training lecture. 1999:143-155
6. CM Nutting, SR Page. Iatrogenic Cushing's syndrome due to nasal betamethasone: a problem not to be sniffed at!. Postgraduate medical journal, 1995:231-232
7. Hyun Dai Kim, Tai Hyok Won, Phil Seung Seo, Nyung Hoon Yoon, Seok Don Park. Suspected Case of Iatrogenic Cushing Syndrome due to Topical Steroid. Korean Journal of Dermatology. 2007;45(9):947-950
8. Yang Dong-ho, Lim chang-sun, Kim Sung-keun, Lee Kyung-yun, Sin Hyun-sueng, Yim Jun-hyok. A Clinical Study about Steroid induced Myopathy in patient with Iatrogenic Cushing Syndrome and Compression Fracture of L-spine. The Journal of Korea Chuna Manual Medicine for Spine and Nerve. 2009:4(2):149-161
9. Dong-Sun Kim. Diagnosis and Differential Diagnosis of Endogenous Cushing's Syndrome.

Endocrinology and Metabolism. 2000:15(1):26-30
10. The Korean Academy of Clinical Geriatrics. Principles of Geriatric Medicine. Hankookbook. 2011:417-420
11. Lee Jaeun. Internal Medicine on Kidney. 1st ed. Department of Internal Medicine, College of Korean Medicine, Sangji University. 2004: endocrinology:51-55
12. The Chinese Medicine Institue(中醫硏究院). Diagnostics for Chinese Medicine(中醫症狀鑑別診斷學). People's Medical Publishing House. 1987:191-192
13. Sung Soo Kim, Dong Ho Keum. A literatural study on the atrophy syndrome. DONGGUK JOURNAL OF THE INSTITUTE OF ORIENTAL MEDICINE. 1999:7(2):81-175
14. Sup Kwap, Byoung-Hun Jeon, Won-Hong Woo, Woo-Yeal Jeong. Effects of Wuiryungtang and nginoryungsan on the Recovery of the Liver injured rats induced by D-Galactosamine. The Journal of Won Kwang Oriental Medicine. 1993:3(1):81-97
15. Heo Jun. Donguibogam, Bubinbooks. 2012:365-387