

안면통을 호소하는 환자 치험 1례

A Case of Facial Pain Patient Diagnosed as Trigeminal Neuralgia

손정화, 이한결, 예영철, 조기호, 문상관, 정우상

경희대학교 한방병원 순환신경내과학교실

Jeong Hwa Son, Han-gyul Lee, Young-chul Yei, Ki-ho Cho, Sang-Kwan Mun, Woo-sang Jung

Dept. of Cardiovascular and Neurologic Diseases(Stroke Center), College of Oriental Medicine, Kyung-Hee University, Seoul, Korea

- **Objectives** The purpose of this clinical study is to evaluate the effect of Traditional Korean Medicine (TKM) on a patient with pain induced by Trigeminal neuralgia.
- **Methods** A patient with pain of one side face diagnosed with Trigeminal neuralgia was treated with herbal medication, acupuncture, electro-acupuncture(EA), and moxibustion. Then we evaluated the improvement by Pain area comparison and Visual Analog Scale(VAS).
- **Results** Decrease of Pain area, VAS score were observed after the TKM treatment.
- **Conclusion** This study proved the effect of TKM treatment on pain due to Trigeminal neuralgia.
- **Key words** TKM, Facial pain, Trigeminal neuralgia

□ 서론

삼차신경통(trigeminal neuralgia)은 특수한 형태의 안면통으로 일측성으로 발생하는 극심한 발작성 통증이 특징이다. 통증 양상은 쏘고 찌르고 타고 전기가 통하는 듯한 느낌으로 발생하며, 95% 이상 5번 신경의 2, 3분기인 뺨과 턱에서 통증이 발생한다.¹⁾

삼차신경통은 일부 종양으로 인한 경우를 제외하

고는 직접적으로 생명에 영향을 미치지 않으나 갑작스런 극심한 통증으로 환자의 일상생활에 상당한 불편함을 가져오며, 장시간 지속될 경우 우울증을 유발하거나 식사량 감소로 인한 영양실조 및 기타 전신적인 영향을 미치기도 하므로 비교적 신속한 통증관리가 필요하다.²⁾

삼차신경통의 유병률은 0.3%로 알려져 있으며, 서양의학적 치료에서는 크게 비외과적 방법과 외과적 방법으로 나뉘는 데 모두 대증치료만 이루어지고 있어 치료효과의 한계 및 합병증이 나타나고 있다.³⁾

본 증례는 삼차신경통으로 발생한 안면통을 한약

* 교신저자 : 손정화, 서울시 동대문구 회기동 1번지
경희대학교 한방병원 순환신경내과학교실
TEL:02-958-9275 FAX:02-958-9132
E-mail : vtringg@hanmail.net

치료와 침치료 및 기타 한방 치료를 병행하여 좋은 임상적 효과를 얻었기에 이에 보고하는 바이다.

1. 증례

○ 성명: 박 O O, M/36

○ 진단명: Trigeminal Neuralgia

○ 주소증: 1. 左顔 痛

2. Lt. Facial palsy(H-B Gr. IV)

○ 발병일: #1: 2015. 1. 30. #2: 2015. 2. 2.

○ 과거력: None specific

○ 가족력: None specific

○ 현병력

평소 별무대병 중 2015. 1. 30. 좌측 안면통 발생하였고 2015. 2. 2. 좌측 안면마비 발생하여 경희의료원 ER visit. NR adm-Tx.하여 스테로이드 복용 시작하였고 2015. 2. 9. Facial NCS에서 Lt. facial neuropathy 소견있었으며 2015. 2. 9. 한방병원으로 T/F함.

○ 망문문절

1) 睡眠: 良

2) 食慾, 消化: 良好

3) 大便: 1회/일

4) 飲: 良好

5) 面: 紅

6) 汗: 普

7) 小便: 주간 4~5회, 야간 0회

8) 舌: 舌紅, 黃苔

9) 脈: 數

○ 검사 결과

1) Br-CT

- Unremarkable finding.

2) Facial NCS, EMG

- Lt. facial neuropathy

3) Trigeminal reflex testing

- Lt. side stabbing pain, dull pain

3) 혈액학적 검사

- None specific

4) 감별진단

- 환자는 증상이 일측성으로 안면에 발생하였고 칼로 베는 듯 예리하며 전기통하는 듯한 통증 양상을 호소하였으며, 특히 환부를 만질 때 심한 양상을 보였으며 증상이 하루에도 수차례 지속되었다. Br-CT 상 구조적 병변을 배제한 이후 trigeminal neuralgia로 진단하였다.

○ 치료내용

1) 입원기간: 2015. 2. 9.-2015. 2. 14.

2) 치료방법

(1) 한약 치료

理氣祛風散을 2015년 2월 9일부터 2015년 2월 10일까지 복용하였고 防風通聖散은 2015년 2월 11일부터 2015년 2월 14일까지 복용하였다. 理氣祛風散의 구성 약재는 강활 천궁 독활 백지 지각 형개 청피 방풍 진피 백작약 오약 감초 길경 백부자 천남성 탕포 백강잠 천마 3g 생강 10g이며, 防風通聖散의 구성 약재는 활석 7g 감초 5g 석고 황금 길경 3g 방풍 천궁 당귀 적작약 대황 마황 박하 연교 망초 형개 백출 치자 2g 생강 6g이며, 탕으로 달여 1일 3회 매 식후 2시간에 복용하였다.

(2) 침치료

0.25×40mm stainless steel(동방침구제작소, 일회용 호침)을 사용하여 1일 1회 20분 유치했으며, 선혈 혈위는 환측, 찬죽, 양백, 사죽공, 지창, 협거,

하관, 합곡, 영향혈이다.

(3) 전침 치료

0.25×40mm stainless steel(동방침구제작소, 일회용 호침)을 사용하여 환측, 찬죽, 사죽공, 사백, 하관, 지창, 협거, 인중, 승장혈에 월-토 1일 1회 2Hz로 20분동안 시술하였다.

(4) 구치료

직접구를 사백, 관료, 하관, 지창, 협거, 예풍혈에 1일 1회, 각 혈자리마다 회당 Moxa cone 5개를 시술하였고, 간접구를 중완, 관원혈에 시행하였다.

(5) 양약 치료

매일 prednisolone 60mg을 복용하였다.

○ **평가**

증상에 대한 평가는 입원 1일째와 입원 3일째, 입원 5일째, 퇴원하는 날인 5일째에 이루어졌다.

1) Pain area comparison

환자에게 삼차신경분지가 표시되어있는 안면 그림을 주고 손으로 만졌을 때 통증을 느끼는 부위를 안면 그림에 직접 표시하도록 한 뒤에 그 부분의 넓이를 측정해서 비교하였다.

2) Visual Analog Scale(VAS)

환자가 주관적으로 느끼는 통증의 정도를 0-10점 사이에서 평가하게 하였다.

○ **임상경과**

1) Pain area comparison(Fig 1)

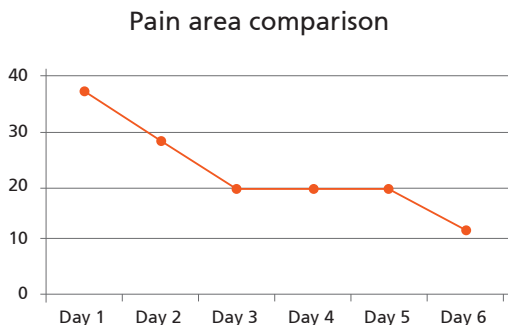


Fig.1 . Pain area comparison score

2) Visual Analog Scale (VAS)(Fig 2)

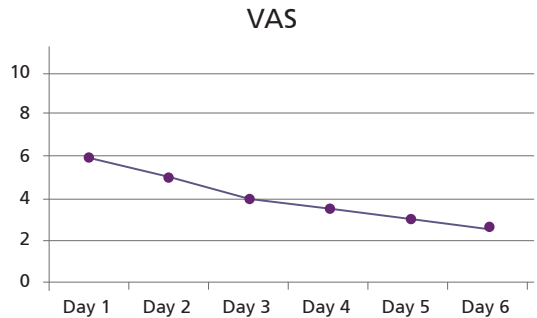


Fig.2 . VAS score

입원 치료와 더불어 VAS가 점차적으로 감소하고 있는 것을 볼 수 있다.

□ **고찰**

삼차신경통은 주로 편측의 입술과 잇몸, 뺨, 그리고 이마에 발생하는 극심한 발작성 통증이 특징이다. 통증 양상은 쏘고 찌르고 타고 전기가 통하는 듯한 느낌으로 발생하며, 95% 이상 5번 신경의 2, 3 분지에서 통증이 발생한다. 증상 발현은 갑자기 시작되는 것이 전형적이며, 일반적으로 수 주 또는 수 개월 동안 지속되다 저절로 호전된다. 아주 오랜 기간 증상이 없을 수 있지만, 대부분의 환자가 결국은 재발한다.⁴⁾ 이렇게 삼차신경통이 발생하는 것은 연령이 증가함에 따라 뇌혈관의 두께가 증가하고, 이로 인해 촉각을 주로 담당하는 굵은 신경섬유(thick myelinated neural fiber)들이 압박되어 허혈성 탈수초화(demyelination)가 발생하면 신경전달신호가 쉽게 만들어져 통증을 전달하는 가는 신경섬유(un-myelinated neural fiber)를 전기적으로 자극하기때문이다. 정상적인 촉각적 자극이 통증을 전달하는 신경섬유들을 자극하게되므로 극심한 발작성 통증 발생한다.⁴⁾ 삼차신경통의 치료는 Carbamazepine이나 Oxcarbazepine을 사용하며, Carbamazepine이나 Oxcarbazepine은 시냅스에서의 신경물질 전달을 감소시켜 발작을 예방한다.⁵⁾

Carbamazepine은 보통 8-13개월간 복용도록하며, 70~80%의 환자에서 통증이 소실되지만 간손상을 일으키거나 백혈구 수치를 감소시킬 수 있으므로 약물복용 시 주기적인 혈액검사가 필요하며, 스티븐 존슨 증후군(Steven Johnson syndrome) 같이 피부괴사를 유도하는 합병증 발생시킬 수 있다.⁶⁾ 또한 Carbamazepine과 Oxcarbazepine Hyponatremia를 유발하여 의식장애를 일으킬 수 있어 정기적인 전해질 검사 필요하다.⁷⁾

한의학적으로는 역대 문헌에서 보면 頭痛, 頭風, 面痛, 偏頭痛, 偏頭風의 범주에 속하며, 風火, 風痰, 瘀血 및 氣血虛 등을 원인으로 보았다. 현대의 삼차신경통에 가장 유사한 증상으로 《證治準繩·雜病篇》에 ‘鼻額間痛, 或麻痺不仁, 如是數年, 忽一日連口脣, 頰車, 髮際皆痛, 不開口言語, 飲食皆妨, 在額與頰上常如糊, 手觸之則痛’이라고 기재 되어 있다.¹⁾ 《千金要方·面病》⁸⁾ 卷三十에는 ‘攢竹, 齶交, 玉枕은 얼굴이 붉고 뺨이 아픈데 좋다’라 하였으며 《類經圖翼·頭面七竅病》⁹⁾ 卷十一에서는 ‘頰車 面頰腫痛, 口急不能嚼...’라 하여 간략한 증상들과 함께 治療經穴 자리를 기재 함이 보인다.

삼차신경통의 원인에 대해 《證治準繩》¹⁰⁾에서는 ‘面痛皆屬火. 蓋諸陽之會, 皆在于面. 而火. 陽類也. 心者生之本. 神之變. 其火在面. 而心君火也. 暴痛多實. 久痛多虛’라고 하였고 張¹¹⁾은 ‘故面痛皆因於火 而有虛實之殊 暴痛多實 久痛多虛’라고 하여 원인을 火로 보았으며, 急性痛症은 實證으로 慢性痛症은 虛證으로 분류하였고, 《醫學正傳》¹²⁾ ‘偏頭風, 左于屬痰屬熱, 在左屬風及血虛’라고 하여 左右에 따라 右는 痰火로 左는 風邪와 血虛로 구분 하였다. 《東醫寶鑑》¹³⁾에서는 ‘面痛은 陽明經絡에 風熱의 毒氣가 침입한 所致’라고 하였고, 金¹⁴⁾은 風熱이 외부로부터 侵襲하여 經絡의 氣血이 鬱滯되어 不通하였거나 혹은 肝胃實熱의 上衝이나 虛火의 上升으로 보았고, 陳¹⁵⁾은 ‘是感受風寒 痰火之邪 陽明胃熱所致 而以風邪爲主’라고 하여 風寒, 痰火와 陽明胃熱로 보았다.

최근 연구들을 살펴 보면 조¹⁶⁾등은 삼차신경통에 갈근해기탕을 사용하여 증상을 개선시켰으며, 최

등¹⁷⁾은 보기거풍산을 사용한 증례를 발표하였고 정등¹⁸⁾은 봉약침으로 삼차신경통의 통증을 호전시킨 증례를 발표하였다. Fu Y 등¹⁹⁾은 삼차신경통 환자를 대상으로 온도에 민감한 부위의 분포를 관찰하여 下關, 四白이 온도변화에 민감하게 반응함을 발견하여 삼차신경통에 뜸치료 적용가능성을 얘기했다. Sunagawa M 등²⁰⁾은 mandibular nerve에 손상을 가해 만든 삼차신경통 모델 쥐에게 시호계지탕을 투여하여 4주 후 실험군의 통증 역치가 증가했음을 발표하였고, Yang JX 등²¹⁾은 태양, 사신총, 신수, 중완, 관원 전기침 치료군과 Carbamazepine 400-600mg bid 투여를 받은 군을 비교하였는데, 장기적인 통증제어 효과, 심리적 효과, 삶의 질 측면에서 전기침 치료군이 우월했다고 발표했으며, Chen ZM 등²²⁾은 삼차신경통에서 원위취혈과 근위취혈의 차이점에 대해서 실험하였는데, 두 군 모두에서 유의한 통증감소는 있었으나 원위취혈에서 더 좋은 효과가 있었다고 보고했다.

환자의 경우 좌측 안면통을 호소하였으며 이로 인하여 사회생활지장, 작업능률 저하 등의 일상생활 자립도의 저하와 이로 인한 삶의 질 저하를 호소하고 있었다. 이에 防風通聖散을 처방하였다. 이 처방은 金元四大家 중 한 명인 金代 劉河間의 『宣明方論』에 수록된 처방으로 一切의 風熱과 飢飽勞役의 內外諸邪에 손상되어 氣血이 鬱滯하고 表裏와 三焦가 俱實한 證을 治療할 목적으로 立方되었으며, 이후에 頭面九竅의 瘡瘍 및 火熱證에 이용되어왔다. 상기 환자는 계통적 문진 상 舌紅, 黃苔, 面紅, 脈數의 소견을 보여 火熱으로 인한 面痛으로 사료되어 본 처방을 사용하였다.

모든 한약 투여 및 한방 치료는 입원 당일부터 퇴원일까지 진행되었으며 입원 전후 비교 시 통증의 유의한 호전을 보였으며 이로 인한 삶의 질 개선이 이루어졌다. 또한 그 회복기간이 진통제를 사용하지 않고 6일로 아주 짧은 편이었다. 따라서 본 증례보고는 삼차신경통으로 인한 통증에 한방 치료의 가능성을 보여준 사례라고 생각된다.

□ 결론

2015년 2월 9일부터 2015년 2월 14일까지 좌안 면통을 나타내는 삼차신경통 남환에게 한방 치료를 시행한 결과 호전이 있었다.

◆ 참고문헌

- Katusic S, Williams DB, Beard CM, Bergstralh EJ, Kurland LT. Epidemiology and clinical features of idiopathic trigeminal neuralgia and glossopharyngeal neuralgia: similarities and differences, Rochester, Minnesota, 1945-1984. *Neuroepidemiology*. 1991;10(5-6):276.
- 조규선, 김지형, 정승현, 신길조, 이원철. 삼차신경통 환자 1례에 대한 증례보고. *대한한방내과학회지*. 2000 ; 21(3) : 505-10.
- Mueller D, Obermann M, Yoon MS. Prevalence of trigeminal neuralgia and persistent idiopathic facial pain: a population-based study. *Cephalalgia* 2011;31:1542-8
- Love S, Hilton DA, Coakham HB. Central demyelination of the Vth nerve root in trigeminal neuralgia associated with vascular compression. *Brain Pathol*. 1998;8(1):1. Mueller D, Obermann M, Yoon MS. Prevalence of trigeminal neuralgia and persistent idiopathic facial pain: a population-based study. *Cephalalgia* 2011;31:1542-8
- Bennetto L, Patel NK, Fuller G. Trigeminal neuralgia and its management. *BMJ*. 2007;334(7586):201.
- Wiffen PJ, Derry S, Moore RA, Kalso EA. Carbamazepine for chronic neuropathic pain and fibromyalgia in adults. *Cochrane Database Syst Rev*. 2014;4:CD005451.
- Van Amelsvoort, Bakshi R, Devaux CB, Schwabe S. Hyponatremia associated with carbamazepine and oxcarbazepine therapy: a review. *Epilepsia*. 1994;35(1):181-188.
- 孫思邈. 千金要方. 서울. 태광인쇄사. 1982; 1388.
- 張介賓, 類經圖翼. 서울. 성보사. 1982; 363.
- 王肯堂. 證治準繩. 東明社. 1975; 198-199.
- 張路. 張氏醫通, 중국. 상해과학기술출판사. 1963; 236-237.
- 虞搏. 醫學正傳. 서울: 성보사. 1986; 174.
- 許俊. 東醫寶鑑. 서울; 南山堂. 1989 ; 206.
- 김현제, 朝鮮針灸學. 서울, 성보사. 1979; 614-616.
- 陳貴延 외. 實用中西醫結合診斷治療學(上). 서울. 일중사. 1992; 799-801.
- 조준기, 성은진, 윤인환 et al. 삼차신경통(三叉神經痛)에 갈근해기탕(葛根解肌湯)을 사용한 임상증례 2례 . *대한외관과학회지* . 2007;20(3):243-250
- 최주호, 정주호, 이종철 et al. 삼차신경통에 보기거풍산(補氣祛風散)을 사용한 임상증례 1례. *한방안이비인후피부과학회지*. 2013; 26(3):87-94
- 정선미, 김자영, 박찬규, 민은경, 손성철. 봉약침으로 호전된 삼차신경통 환자 1례에 대한 증례보고. *대한침구학회지*. 2008;25(5):197-204
- Fu Y, Zhang HF, Li F, Xiong J, Zhang B, Li L, Chen RX. Observation on the distribution of heat-sensitized acupoints in patients with primary trigeminal neuralgia. *Zhongguo Zhen Jiu*. 2013 Apr;33(4):325-7.
- Sunagawa M, Okada M, Guo SY, Hisamitsu T. Effectiveness of Saiko-Keishi-To (TJ-10, a Kampo herbal medicine) for trigeminal neuralgia in rats]. *Masui*. 2001 ;50(5):486-90.
- Yang JX, Zhang JP, Yu JC, Han JX. Clinical research of primary trigeminal neuralgia treated with electroacupuncture at qi streets acupoints combined with spinal regulation therapy. *Zhongguo Zhen Jiu*. 2014 Aug;34(8):763-8.
- Chen ZM, Wu XT. Clinical efficacy observation on primary trigeminal neuralgia treated with joint needling method at the trigger point. *Zhongguo Zhen Jiu*. 2012 Jun;32(6):499-502.

