

재발성 손톱밑 사구맥관근종에 대한 초음파를 이용한 진단 - 증례보고 -

울지대학교 의과대학 서울울지병원 정형외과학교실

이상영 · 임태강

Ultrasonographic Diagnosis of Recurrent Subungal Glomangiomyoma - Case Report -

Sang Young Lee, M.D., Tae Kang Lim, M.D.

Department of Orthopaedic Surgery, Eulji Hospital, Eulji University School of Medicine, Seoul, Korea

Glomus tumors are rare benign neoplasm commonly found in the subcutaneous layer on nail bed that arises from a neuromyoarterial glomus. Histologically, they are classified into three group; solid glomus tumor, glomangioma, and glomangiomyoma which is the most uncommon. Unlike other type, glomangiomyomas have rarely been described in the nail bed. Although glomus tumors are often diagnosed primarily by their characteristic clinical symptoms, imaging modalities, such as ultrasonography and magnetic resonance imaging can be helpful. We present a rare case of a recurrent subungal glomangiomyoma that diagnosed by ultrasonography and treated with surgical excision.

Key Words: Glomus tumor, Glomangiomyoma, Ultrasonography

사구종(Glomus tumor)은 신경근동맥성 사구에서 발생하는 손톱 밑의 피하 지방층에 발생하는 드문 종양이다. 이 종양을 고유 사구 종양(glomus tumor proper), 사구맥관종(glomangioma), 사구맥관근종(glomangiomyoma)으로 분류하고 있는데 이중 사구맥관근종은 가장 드문 형태라고 알려져 있다.¹⁾ 또한 다른 사구체 종양과는 다르게 사지나 손톱 밑에 흔하게 나타나지 않는다.²⁾ 사구종은 특징적인 임상 증상으로 쉽게 진단이 가능하고, 방사선학적 검사 방법으로는 초음파 또는 자기공명 영상이 이용되고 있다. 저자들은 손톱 밑에 발생한 드문 종양인, 재발성 사구맥관근종에 대해서 초음파를 이용한 진단 후 수술적 치료를 시행한 경험을 보고하고자 한다.

증례보고

43세 여자 환자로 1년간 지속된 우측 제 2 수지 원위부의 심한 통증을 주소로 내원하였다. 과거력상 내원 16년전 같은 부위에 종괴 제거술을 시행 받은 적 있었던 환자로 비슷한 증상이 재발되어 내원하였다. 환자 진술에 의하면, 최초 수술 당시, 사구종으로 진단받았다고 하였다. 이학적 검사상, 우측 두 번째 손가락 손톱 밑에 국한된 압통이 관찰되었고 속손톱(lunula)의 붉은빛 색깔 변화가 관찰되었으며 손가락의 한랭 민감성을 호소하였다. 단순 방사선 검사상, 원위 지골 피질골의 변화 등의 특이 소견은 관찰되지 않았다. 10 MHz 고해상도 probe를 이용하여, 초음파 검사를 시행한 결과, 손톱 밑에서 0.3×0.3×0.3 cm 크기의 경계가 비교적 명확한 저음영을 가진 결절을 관찰하였고 Color duplex Doppler 검사에서 결절 주변의 혈류가 증가한 소견을 관찰할 수 있었다(Fig. 1). 초음파 상, 손톱의 바

통신저자: 임 태 강

서울특별시 노원구 한글비석로 68

서울울지병원 정형외과

Tel: 02-970-8260 Fax: 02-970-8887

E-mail: shouldertk@gmail.com

로 근위 경계 부위 및 외측에 위치함을 확인할 수 있었고 이를 통해 종괴 바로 위 손톱을 제거하는 도달법(transungal approach)을 이용하여³⁾ 수술을 시행하기로 계획하였다.

수술적 치료로써 환측 팔에 지혈대를 감고, 국소 마취 후 종괴 절제술을 시행하였다. 먼저, 손톱을 절개하여 손톱 근위 및 외측 1/4 크기의 개방창을 만들고 손톱 밑을 노출하였을 때 속손톱 하방으로 약

0.8×0.8×0.5 cm 크기의 종괴를 확인할 수 있었다(Fig. 2). 종괴를 제거한 이후, nail bed를 봉합하고 손톱 개방창을 제자리에 정복한 이후 봉합하고 수술을 마쳤다.

현미경을 이용한 병리학적 검사에서, 점액성 기질을 갖는 사구맥관근종이 확인되었다(Fig. 3). 고배율 현미경 검사상, 혈관 주변으로 사구 세포에서 긴 성숙 평활 근 세포로 이행되는 소견이 관찰되었다.

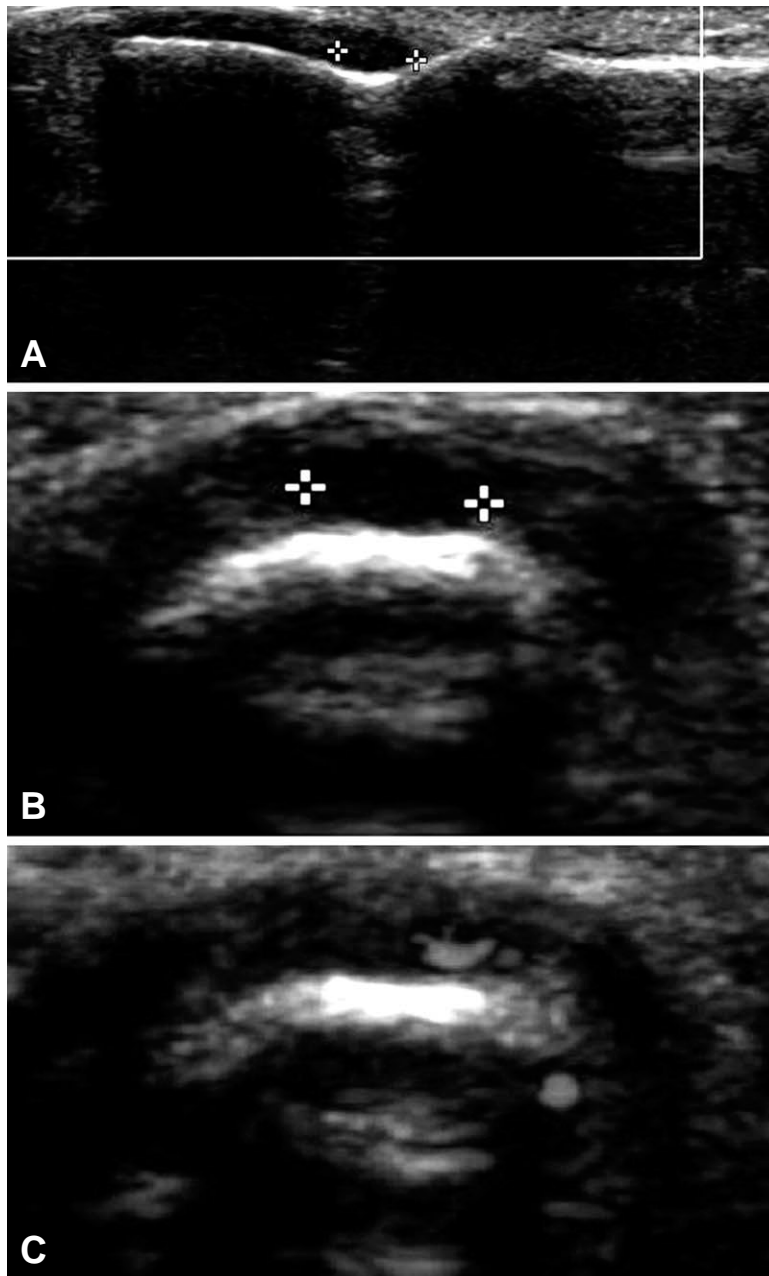


Fig. 1. Ultrasonographic images of the second finger. Short- and long-axis images (A, B) reveals well-circumscribed hypoechoic area measuring 0.3×0.3×0.3 cm under the proximal aspect of the nail plate and the nail matrix. Color Doppler ultrasonography shows subtle flow signals around the hypoechoic area (C).

수술 후 6개월 추시 상, 제 2 수지의 통증 및 압통 등의 임상 증상이 호전되었고 재발은 관찰되지 않았다.

고 찰

신경, 근육, 혈관(구심소동맥, 동정맥문합, 집합세정맥)으로 구성된 사구체는 말초 혈압과 온도를 조

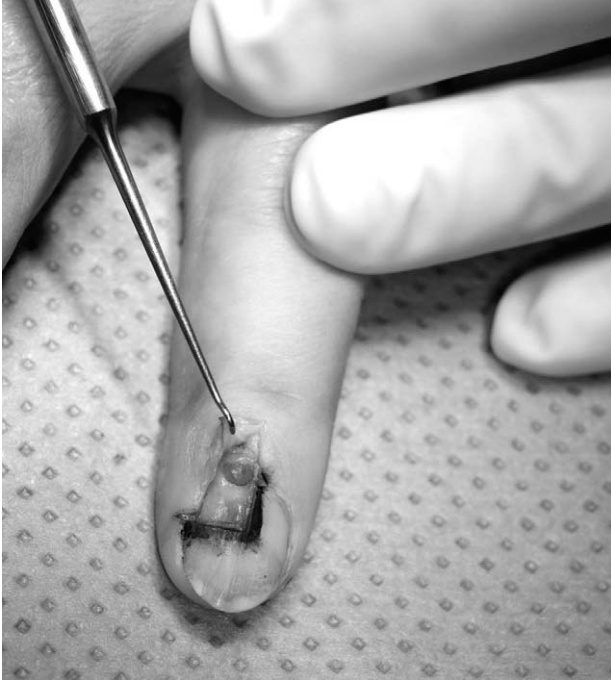

Fig. 2. Intraoperative photograph shows red-colored, round mass in nail bed of the second finger. Small window of the nail plate was removed.

절하는 평활 근육의 변형으로 알려져 있다.⁴⁾ 사구종은 고유 사구 종양, 사구맥관종, 사구맥관근종으로 분류하고 있는데 이 중 사구맥관근종은 가장 드물다고 알려져 있다. 사구맥관근종은 발생률이 낮고 주위 조직과의 경계가 불분명하다. 조직학적으로 전형적인 사구체 종양 소견이 사구세포에서 긴 평활근 세포까지 점진적 변화를 보여준다.⁵⁾ 세포질은 창백하거나 호산성 또는 양색성 (amphophilic)이며, 중심부에 거친 염색질을 가진 진한 핵이 위치한다. 사구맥관근종은 이렇듯 조직학적 검사상, 일반적인 사구종과 구별되는 특징을 갖고 있지만, 임상 증상 또는 초음파 검사상, 보통의 사구종과 다른 소견은 본 증례에서 관찰되지 않았다. 사구체가 말초 혈압과 온도 조절에 관여함으로 인해, 일반적으로 사구종은 국소적인 통증, 압통 및 온도 민감성이 특징적인 임상 증상을 보인다. 그러나, 손톱 밑 사구맥관근종으로 진단된 다른 증례 보고에서는 이러한 전형적인 사구종 증상이 없었다고 보고하면서 이를 사구의 평활근 조직이 더 많이 침범된 사구맥관근종의 조직학적 특징과 연관지어 설명한 바 있는데,¹⁾ 본 증례를 통해, 사구맥관근종에서도 사구종의 전형적인 증상이 관찰될 수 있음을 알 수 있었다.

사구종은 임상 증상만으로 어렵지 않게 진단할 수 있지만, 임상 증상이 모호하거나 손톱 밑에 위치할 경우, 곁에서 만져지지 않아서 임상 진단에 의구심을 갖게 되는 경우가 종종 있다. 임상적으로 명확하더라도 실제로 손톱을 제거한 후 관찰하였을 때 종양을 발견할 수 없는 경우도 있다고 알려져 있다. 또

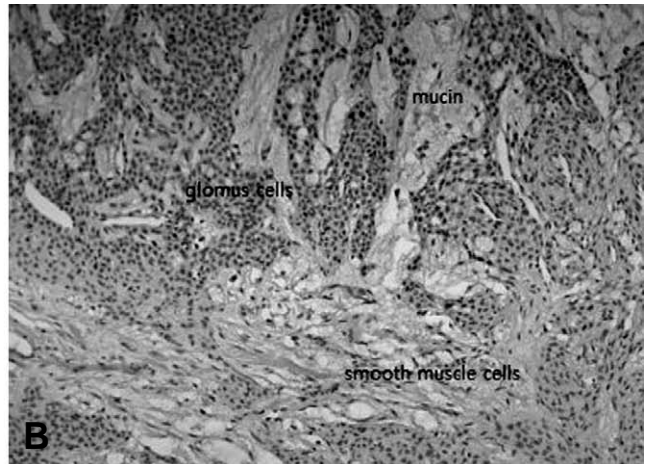
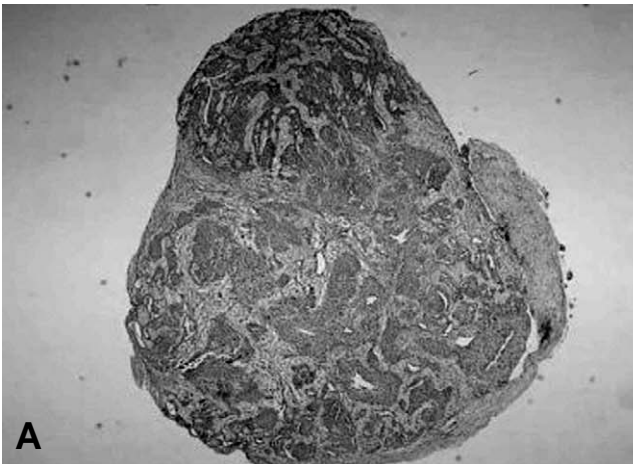


Fig. 3. Microscopic finding reveals a relatively well demarcated glomangiomyoma with myxoid stroma (A) Hematoxylin and Eosin staining, ×40. High power view of tumors shows transitions between glomus cells and cells with partial smooth muscle features (B) Hematoxylin and Eosin staining, ×200.

한 정확한 위치와 크기를 모른 상태에서 수술을 진행할 경우 부적절한 위치 또는 크기로 절개를 하여 불필요한 손톱 변형을 남길 수 있고 불완전한 절개를 통해 종양을 완전히 제거하지 못할 경우 재발의 위험도를 높일 수 있다.⁶⁾ 따라서 방사선적 검사 방법으로서 초음파 또는 자기 공명 영상을 시행해 볼 수 있는데 이 중 초음파검사는 비용이 저렴하고 방사선에 영향을 받지 않은 손톱 바닥의 뼈 및 연부조직의 영상에 적절한 검사이다. 손톱 밑 사구체 종양의 전형적인 초음파 소견은, 1 cm 이하로 작고 단단하고 균일하게 저음영을 보이며 경계가 명확하며 주변 지골뼈의 부식을 확인할 수 있다. 조직학적으로 손톱 밑 사구체 종양은 혈관이 풍부하기 때문에 도플러 초음파 검사에서 저음영 주변에서 과다혈관성을 보인다.⁷⁾ 이러한 특징으로 인해서 표준적인 초음파 보다는 Color duplex Doppler 초음파 검사법이 더 선호되는데 이를 이용하여 100% 진단을 및 0% 위음성율을 보고한 연구도 발표된 바 있다.⁸⁾ Fornage 등은 사구종 12예중 9예(75%)에서 수술 전 초음파를 이용하여 정확한 진단이 가능하다고 하였으며 작고 납작한 종양(small and flattened tumor)을 찾아내기 위해 10 MHz의 probe를 권하였고 2 mm 크기 정도의 작은 사구종까지 초음파를 이용한 진단이 가능하다고 하였다.⁷⁾

자기 공명 영상 검사도 비침습적인 방법으로서, 종양과 정상 조직과 대조를 잘 보이며 T1강조영상에서 중간 신호강도에서 저 신호강도를 보이며 T2 강조영상에서 뚜렷한 고 신호강도를 보인다.⁹⁾ 조영제를 사용할 경우 T1강조영상에서 고 신호강도를 보이며 부위가 더 분명하게 보이지만 비용이 많이 드는 단점이 있다.⁹⁾ 다발성으로 발생하는 경우에 유용하고, 진단적 정확성이 높아서 자기 공명 영상 검사가 효과적임이 잘 알려져 있지만 사구종의 진단을 위해서 항상 이용할 필요는 없다고 권유되고 있는 바,¹⁰⁾ 임상적으로 사구종이 의심될 때는 본 증례처럼 초음파 검사를 일차적으로 선택하는 것이 비용 및 효과 면에서 바람직하다. 또한 수술 전에 수술자가 직접 초음파를 시행하는 경우 사구종의 정확한 위치를 이해하는데 도움이 되어 접근법 및 손톱 절개를 어떻게 시행할 지 여부 등 구체적인 수술 계획을 수립하는데 있어서도 자기 공명 영상보다 효과적이라고 할 수 있다.

사구종의 재발율은 많게는 20% 정도로 보고되지

만 보통 4%에서 15% 정도로 발생할 수 있다고 알려져 있다. 재발율이 비교적 높고 동시에 여러 개가 발생 하는 경우가 많아 수술 후 3개월 후에 증상이 남아있는 경우에는 재검사 및 재탐험술이 고려되고 있는 상황이다. 손톱 밑에서 발생한 사구종이 더 빈번하게 재발한다고 알려져 있다.¹¹⁾

본 증례를 통해 손톱 밑 사구종 환자에서 시행한 수술 전 초음파 검사 방법은 사구체 종양의 진단 뿐 아니라 종양의 정확한 위치 확인을 가능하게 하여 수술적 제거를 용이하게 해주는 효과적인 검사 방법임을 알 수 있었다.

참고문헌

1. Wollstein A, Wollstein R. Subungual glomangiomyoma-a case report. *Hand Surg.* 2012;17:271-3.
2. Siddiqui NH, Rogalska A, Basil IS. Glomangiomyoma (glomus tumor) of the kidney. *Arch Pathol Lab Med.* 2005;129:1172-4.
3. Van Geertruyden J, Lorea P, Goldschmidt D, et al. Glomus tumours of the hand. A retrospective study of 51 cases. *J Hand Surg Br.* 1996;21:257-60.
4. Calonje E, Fletcher CD. Cutaneous intraneural glomus tumor. *Am J Dermatopathol.* 1995;17:395-8.
5. DeLellis RA, Grinblat S. Glomangiomyoma of the left middle finger. *Int J Surg Pathol.* 2001;9:59.
6. Takemura N, Fujii N, Tanaka T. Subungual glomus tumor diagnosis based on imaging. *J Dermatol.* 2006;33:389-93.
7. Fornage BD. Glomus tumors in the fingers: diagnosis with US. *Radiology.* 1988;167:183-5.
8. Chen SH, Chen YL, Cheng MH, Yeow KM, Chen HC, Wei FC. The use of ultrasonography in preoperative localization of digital glomus tumors. *Plast Reconstr Surg.* 2003;112:115-9; discussion 20.
9. Goettmann S, Drape JL, Idy-Peretti I, et al. Magnetic resonance imaging: a new tool in the diagnosis of tumours of the nail apparatus. *Br J Dermatol.* 1994;130:701-10.
10. Al-Qattan MM. Re: a case of 14 glomus tumours involving all digits of both hands. *J Hand Surg Eur.* 2008;33:812-3.
11. Lin YC, Hsiao PF, Wu YH, Sun FJ, Scher RK. Recurrent digital glomus tumor: analysis of 75 cases. *Dermatol Surg.* 2010;36:1396-400.

국문초록

사구종은 신경근동맥성 사구에서 발생하는 손톱 밑의 피하 지방층에 발생하는 드문 종양이다. 조직학적으로 고유 사구 종양, 사구맥관종, 사구맥관근종으로 분류하고 있는데 이 중 사구맥관근종은 가장 드물다고 알려져 있다. 또한 다른 사구 체 종양과는 다르게 사지나 손톱 밑에서 호발하지 않는다. 사구체 종양은 특징적인 임상 증상으로 일차 진단이 가능하지만 방사선학적으로는 초음파 또는 자기공명 영상이 이용되고 있다. 저자들은 수지에 발생한 재발성 손톱밑 사구맥관근종에 대한 초음파를 이용한 진단 및 수술적 치료에 대한 경험을 보고하고자 한다.

색인단어: 사구종, 사구맥관근종