

## Eruption Pattern in Mandibular Premolars Associated with Dentigerous Cysts after Marsupialization

Shinae Choi, Youngjin Kim, Hyunjung Kim, Soonhyeun Nam

*Department of Pediatric Dentistry, School of Dentistry, Kyungpook National University*

### Abstract

The purpose of this study was to evaluate the eruption patterns of mandibular premolars associated with dentigerous cysts after marsupialization regarding the depth, angulation and root development of impacted teeth. Spontaneous eruption was found in 93% of mandibular premolars after marsupialization. Eruption speed and rate of angulation change were greater in mandibular premolars associated with a cyst than those on the non-cyst side. The group with less matured roots tended to have greater eruption speed and angulation change. The eruption speed and angulation change declined rapidly during the first 6 months after marsupialization. Based on the results of this study, it might be possible to predict the eruption pattern of mandibular premolars associated with a cyst after marsupialization, which would be useful for treatment planning.

**Key words :** Dentigerous cyst, Marsupialization, Mandibular premolar, Eruption speed

### I. 서 론

소아 청소년기에 흔히 치아의 매복을 야기시키는 함치성 낭은 구강 영역에 발생하는 낭 중 치근단 낭에 이어 두 번째로 높은 발생률을 나타내며 미맹출된 치아의 치관을 둘러싸는 방사선 투과상의 병소를 지니고 치관과 퇴축 법랑상피 사이에 조직액이 축적되어 발생한다<sup>1,2)</sup>.

일반적으로 특이한 증상이 없어 방사선 사진 촬영 시에 우연히 발견되는 경우가 많지만 낭의 점진적인 팽창에 의해 낭에 이환된 치아의 매복 및 전위, 인접치의 전위 및 치근 흡수 등을 초래할 수 있으며, 방치할 경우 낭 크기의 증가에 따라 주변 악골의 파괴, 안모의 변형 및 악골의 병적 골절 등을 야기할 수 있다<sup>3,4)</sup>. 때로는 함치성 낭 내강의 표피세포가 변이되어 석회화치성낭종, 법랑아세포종, 선양치성종양 등의 더 급진적인 병소로 발전되기도 한다<sup>5,6)</sup>.

함치성 낭의 호발부위는 하악 제3대구치, 상악 견치, 하악 소구치, 상악 제3대구치이며 남자에게 2배 정도 빈번하게 나타난

다. 특히 함치성 낭은 혼합 치열기 및 청소년기에 높은 발생률을 나타내는데 Manickam<sup>7)</sup>은 전체 함치성 낭의 35%가 11~20세 사이에, 25%가 0~10세에 발생한다고 보고하였으며, 이들 함치성 낭은 치아 맹출 이상을 동반하기 때문에 조기 진단 및 치료가 필요하다고 하였다.

함치성 낭의 치료법으로는 적출술과 조대술이 있다. 적출술은 낭과 함께 이환된 치아를 제거하는 술식으로 낭을 확실히 제거할 수 있어서 재발이 일어나지 않지만 치아를 보존할 수 없다는 단점이 있다. 반면에 조대술은 낭벽의 일부를 제거하여 구강 점막과 연결해 주는 술식으로 낭벽의 압력을 제거하여 낭의 크기를 줄여주는 역할을 한다. 이를 통해 이환된 치아의 자발적인 맹출을 기대할 수 있는 보존적인 술식으로 소아치과 영역에서 고려할 수 있는 최선의 치료법으로 여겨지고 있다<sup>8,9)</sup>.

그러나 조대술을 시행한 후에도 낭에 이환된 치아가 자발적으로 맹출되지 않는 경우가 있으며, 이러한 경우 이환된 치아를 교정적으로 견인하거나 발거해야 할 경우도 있다.

따라서 함치성 낭을 조대술로 치료할 경우 이환된 치아의 맹

Corresponding author : Soonhyeun Nam

Department of Pediatric Dentistry, School of Dentistry, Kyungpook National University, 2177 Dalgubeol-daero, Jung-gu, Daegu, 700-412, Korea

Tel: +82-53-600-7211 / Fax: +82-53-426-6608 / E-mail: shnam@knu.ac.kr

Received September 19, 2014 / Revised November 4, 2014 / Accepted November 5, 2014

※ This research was supported by Kyungpook National University Research Fund, 2014.

출을 사전에 예측할 수 있는 파노라마 사진상 지표의 필요성이 제기되었으며<sup>10-12)</sup>, 이에 대해 Fuji<sup>13)</sup>와 Yahara<sup>14)</sup>는 환자의 나이, 매복치의 깊이, 경사도 등이 자발적인 맹출에 미치는 영향을 보고 한 바 있다.

그러나 지금까지 함치성 낭에 이환된 치아를 조대술을 시행한 후 자발적인 맹출 여부를 예측할 수 있는 방법에 대한 연구는 많지 않으며, 연구의 결과들도 다소 상반적인 양상을 보인다.

이에 본 연구는 함치성 낭에 이환된 치아의 제반 상태가 조대술 후 자발적인 맹출에 미치는 영향을 평가하고자 하였다. 이를 위해 최근 12년 이내에 함치성 낭이 발생한 환아들을 조사하여 이들 중 하악 소구치에 발생한 함치성 낭을 가진 환자에 대하여 조대술을 시행한 후 해당 치아의 맹출 양상과 이에 영향을 미칠 수 있는 매복치의 깊이, 경사도, 치근 발달 정도 등과의 관계를 평가하고자 하였다.

## II. 연구 대상 및 방법

### 1. 연구 대상

2000년부터 2011년까지 최근 12년간 경북대학교 치과병원 소아치과를 내원하여 임상적 및 방사선학적 검사를 통해 하악 소구치에 함치성 낭이 이환된 86명의 환자들 중 조대술 후 소구치가 자발적으로 맹출된 80명을 대상으로 이들의 의무 기록지와 방사선사진을 분석하였다. 그중 조대술 후 3개월, 6개월 후의 파노라마 방사선 사진이 있는 6세에서 12세 사이의 환자 43명(남자 21명, 여자 22명)을 대상으로 하였다(Table 1).

임상적, 방사선학적, 조직학적 결과를 통해 함치성 낭으로 진단 받은 이들을 대상으로 했으며, 방사선 사진 상 미맹출 치아의 치관을 둘러싼 명확한 방사선 투과상을 지닌 이들을 대상으로 했다.

### 2. 연구 방법

초진 및 조대술 후 3개월 이내, 6개월 이내 파노라마 방사선 사진을 트레이싱하여 필요한 구조물과 치아를 나타냈고 낭에

이환된 부위를 실험군, 동일 악궁의 반대편 부위를 대조군으로 설정하였다. 이때 Miyawaki<sup>10)</sup>의 연구방법을 참조하여 다음과 같은 항목들을 계측하였으며(Fig. 1), 낭에 이환되지 않은 소구치의 정상적인 맹출 양상을 평가하기 위해 대조군에서도 동일한 항목을 계측하였다.

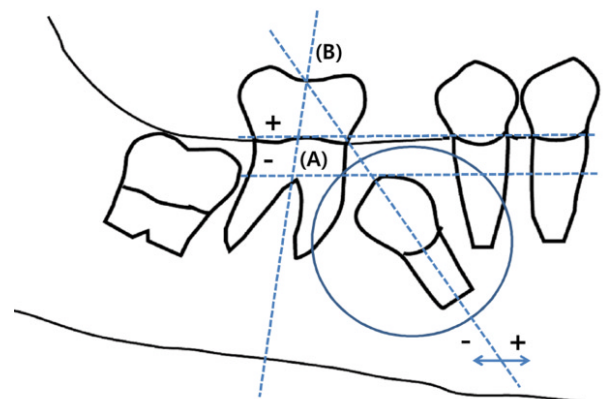
- 1) 교두 깊이(cusp depth)는 낭에 이환된 하악 제2소구치 교두첨에서 인접치의 백악법랑경계를 이은 선과의 거리를 측정하였다. 이때 인접치가 완전히 맹출되지 않은 경우는 그 옆 치아의 백악법랑경계를 이용하였고 이 선 아래에 하악 제2소구치가 위치할 때에는 (-)로 표기하였다.
- 2) 치축각(tooth angulation)은 인접한 하악 제1대구치의 장축과 낭에 이환된 제2소구치의 장축이 이루는 각을 측정하였다. 이때 하악 제1대구치의 장축에 대해 근심 경사된 경우는 (+)로 표기하였고 원심 경사된 경우는 (-)로 표기하였다.

위의 항목을 계측한 후 환자간의 파노라마 방사선 사진 상에서 상의 확대 및 축소로 인한 오차를 줄이기 위해 초진 사진의 하악 제1대구치 치관의 가로, 세로 크기를 측정해 각 수치를 표준화시켰으며 낭중에 이환된 하악 제2소구치의 맹출에 영향을 미치는 요인을 분석하기 위해 계측치를 세분화하였다.

먼저 조대술 후 이환 치아의 맹출에 대한 치근 발육단계의 영향을 평가하기 위해 치근 발육단계를 치근형성 1/4 이하(1/4R), 1/2 이하(1/2R), 3/4 이하(3/4R), 4/4 이하(1R)로 분류하였다.

치축각이 맹출에 미치는 영향을 평가하기 위해 하악 제1대구치 장축에 대해 근심 변위군, 원심 변위군 및 15° 미만, 15° 이상 45° 미만, 45° 이상으로 분류하였다.

위와 같은 방법으로 측정값을 얻은 후, 이를 바탕으로 다음의 항목을 평가함으로써 이환 치아의 맹출에 영향을 미치는 요인들에 대해 평가하였다. 초진시 각 측정값의 평균값 및 분포는



**Fig. 1.** Measurement of conditions of dentigerous cyst associated premolar in panoramic radiogram. The cusp depth (A), root formation and tooth angulation (B) were evaluated before marsupialization by panoramic radiogram.

**Table 1.** Age and sex distributions of patients in test group at the initial stage

Age (year)	Sex		Total
	Male	Female	
6	2	1	3
7	2	2	4
8	2	3	5
9	5	6	11
10	5	4	9
11	3	4	7
12	2	2	4
Total	21	22	43

Table 2에 나타내었다.

- 1) 맹출 속도(eruption speed)는 초진 및 관찰기간(조대술 후 3개월, 6개월 이내) 후의 방사선 사진 상에서 하악 소구치의 교두 깊이의 차이를 관찰기간으로 나눈 수치(mm/month)로 나타내었으며 통상적인 맹출 방향을 (+)로 표시하였다.
- 2) 치축각도의 변화(angulation change)는 초진 및 관찰기간 후의 방사선 사진 상에서의 치축각도의 변화량을 관찰기간으로 나눈 수치(°/month)로 나타내었으며 하악 제1대구치에 대해 근심방향으로 변위시 (+), 원심방향으로 변위시 (-)로 나타내었다.

### 3. 통계학적 분석

파노라마 방사선 사진으로부터 측정된 자료들은 SPSS 19(SPSS Inc., Chicago, IL, USA)을 이용하여 통계분석을 시행하였다.

**Table 2.** Means and SDs or distribution for each measurement on each group at the initial stage

Measurements		Test group	Control group
Cusp depth (mm)	Mean	-4.7	-2.0
	SD	6.0	4.8
Angulation (Number)	~15°	13	39
	15~45°	16	4
	45°~	14	0
Root formation (Number)	1/4 R	8	8
	2/4 R	13	1
	3/4 R	19	19
	1 R	3	3
Eruption speed (mm/month)		1.16	0.53
Angulation change (°/month)		6.36	1.69

**Table 3.** Eruption speed and angulation change of mandibular premolars in each group

Measurements	Eruption speed (mm/month)		Angulation change (°/month)	
	Mean ± SD	p-value	Mean ± SD	p-value
Test group	1.16 ± 1.20	0.00*	6.36 ± 7.14	0.00*
Control group	0.53 ± 0.62		1.69 ± 2.49	

Wilcoxon rank sum test, significant at  $p < 0.05$  level(\*)

**Table 4.** Eruption speed and angulation change according to root formation in test group

Measurements	Eruption speed (mm/month)		Angulation change (°/month)	
	Mean ± SD	p-value	Mean ± SD	p-value
1/4R	1.36 ± 1.32	0.035*	5.67 ± 7.25	0.619
2/4R	1.56 ± 1.58		8.72 ± 10.67	
3/4R	0.78 ± 0.85		5.49 ± 4.37	
1R	0.97 ± 0.41		4.58 ± 1.42	

Spearman rank correlation coefficient, significant at  $p < 0.05$  level (\*)

실험군과 대조군의 맹출 속도 차이는 Wilcoxon rank sum test를 이용하였으며, 실험군내 이환된 치아의 치근성장, 이환치의 근원심 변위, 이환치의 치축 각도의 변위에 따른 맹출 속도와 각의 변화는 Spearman rank correlation test를 이용하여 분석하였다.

### Ⅲ. 연구 성적

조대술을 시행 한 후 교정적 건인 없이 86개 중 80개(93%)의 하악 소구치가 자발적으로 맹출되었다. 이는 조대술이 합치성 낭에 이환된 치아의 자발적 맹출에 유용한 치료법임을 알 수 있게 한다.

#### 1. 맹출 속도 및 치축 각도의 변화

하악 제2소구치에 이환된 합치성 낭의 치료로 조대술을 시행한 실험군에서의 치아의 맹출 속도 및 치축 각도의 변화는 대조군에 비해 더 큰 값을 나타냈다. 맹출 속도는 실험군에서 1.16 mm/month, 대조군에서 0.53 mm/month로 실험군에서 2배 정도 빠르게 나타났으며 치축 각도의 변화는 실험군에서 6.36°/month, 대조군에서 1.69°/month로 실험군에서 3.7배 정도로 크게 나타났다( $p < 0.05$ , Table 3).

#### 2. 치근 형성 단계에 따른 맹출 속도 및 치축 각도의 변화

치근 발육단계가 낮을수록 이환치의 맹출 속도는 빠르게 나타났으며 치근 성장이 진행될수록 맹출 속도가 느려지는 경향을 나타내었다( $p < 0.05$ , Table 4). 이환치의 치축 각도의 변화량 역시 치근 성장이 진행될수록 줄어들었는데 그 차이는 0.5~1°이내로 큰 차이를 보이지 않았으며 통계학적으로도 유의한 차이를 보이지 않았다( $p > 0.05$ , Table 4, Fig. 2).

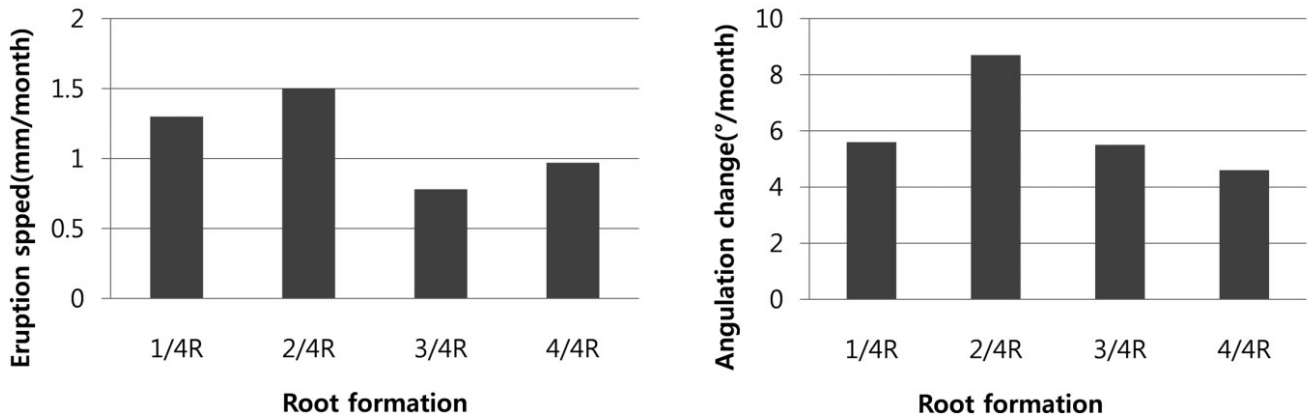


Fig. 2. Eruption speed and angulation change according to root formation in test group.

Table 5. Eruption speed and angulation change in mandibular premolars in the mesial and distal angulated groups

Measurements	Eruption speed (mm/month)		Angulation change (°/month)	
	Mean ± SD	p-value	Mean ± SD	p-value
Mesial angulated group	1.00 ± 1.10	0.441	7.93 ± 8.65	0.347
Distal angulated group	1.17 ± 1.20		5.54 ± 6.15	

Spearman rank correlation coefficient, significant at  $p < 0.05$  level (\*)

Table 6. Eruption speed and angulation change according to angle deviation degree in test group

Measurements	Eruption speed (mm/month)		Angulation change (°/month)	
	Mean ± SD	p-value	Mean ± SD	p-value
~15°	1.39 ± 1.51		7.23 ± 7.55	
15~45°	1.18 ± 1.26	0.159	6.19 ± 8.78	0.558
45°~	0.84 ± 0.82		5.99 ± 3.86	

Spearman rank correlation coefficient, significant at  $p < 0.05$  level (\*)

### 3. 이환치의 근원심 변위에 따른 맹출 속도 및 치축 각도의 변화

이환된 치아의 장축이 하악 제1대구치의 장축에 대해 근심 경사되어 있을 시의 맹출 속도는 1.00 mm/month 였고, 원심 경사되어 있을 시의 맹출 속도는 1.17 mm/month로 근원심 변위에 따른 맹출 속도는 통계학적으로 유의한 차이를 보이지 않았다( $p > 0.05$ , Table 5). 치축 각도의 변화에서도 근심 경사된 경우는 7.93°/month, 원심 경사된 경우는 5.54°/month 로 통계학적으로 유의한 차이가 없었다( $p > 0.05$ , Table 5).

### 4. 치축각의 범위 정도에 따른 맹출 속도 및 치축 각도의 변화

변위된 각도가 클수록 맹출 속도 및 치축 각도의 변화가 작아지는 경향을 보였으나 통계학적 유의성이 없었다( $p > 0.05$ , Table 6, Fig. 3).

### 5. 조대술 시행 후 시간에 따른 맹출 속도 및 치축 각도의 변화

Fig. 4에서와 같이 조대술 후 약 6개월 이내에 맹출 속도 및 치축각도의 변화에 있어서 급격한 변화가 일어났고 그 이후에는 변화가 느리게 나타났다.

## Ⅶ. 총괄 및 고찰

합치성 낭은 치관이 완성된 후 치관과 퇴축법랑상피 사이에 조직액이 축적되어 발생된다. Azaz와 Shteyer<sup>1)</sup>에 따르면 만성적인 염증에 의해 미맹출된 치아의 치낭에 만성적인 자극을 일으켜 합치성 낭이 발생된다고 보고되고 있다.

Benn과 Altini<sup>15)</sup>의 연구에서는 감염에 의한 염증성 삼출물이 치낭으로 유입되어 법랑질의 퇴축법랑상피를 분리시켜 합치성 낭을 유발한다고 보고했다.

본 연구에서 하악 소구치의 경우 모든 경우에서 선행 유구치

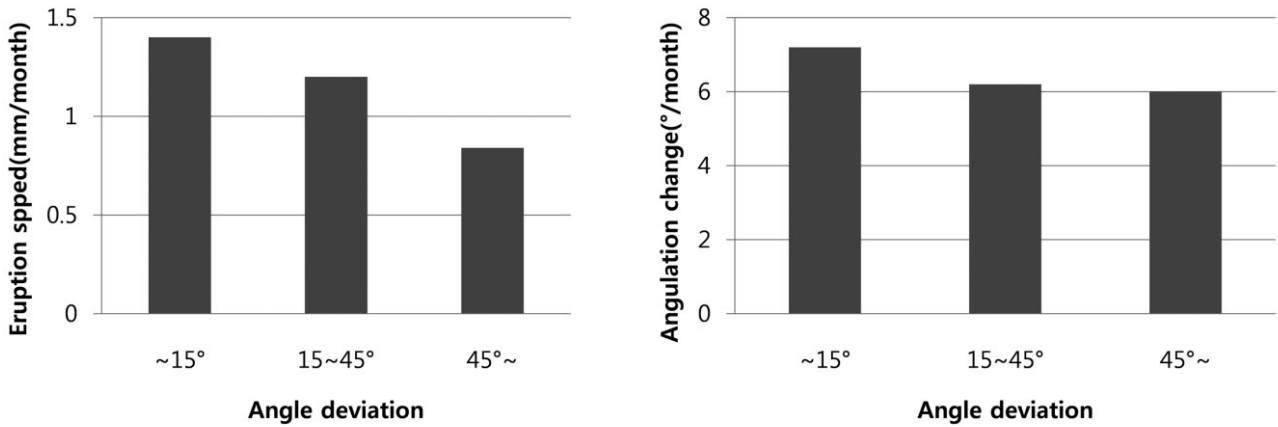


Fig. 3. Eruption speed and angulation change according to angle deviation degree in test group.

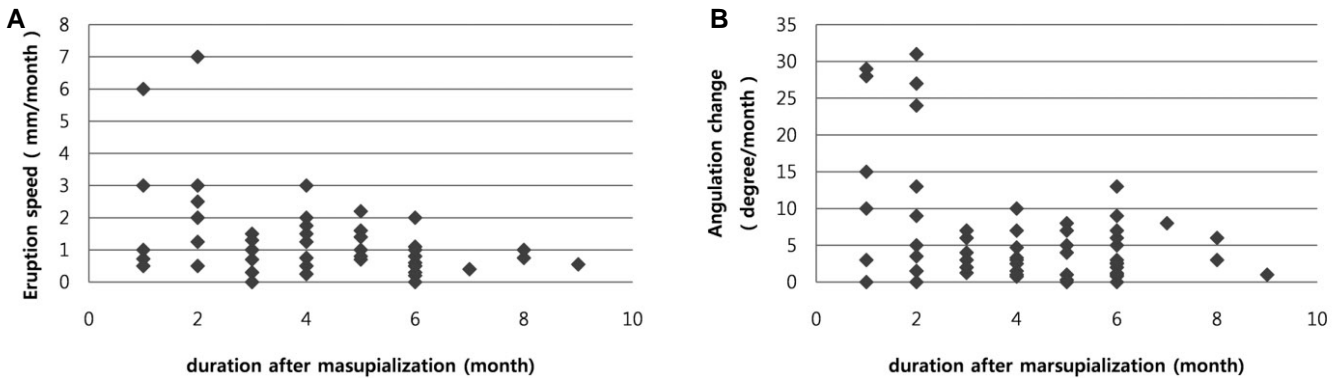


Fig. 4. Changes in the eruption speed and rate of angulation change in premolars after marsupialization in the test group. (A) Scattergram of eruption speed and duration after marsupialization. (B) Scattergram of rate of angulation change and duration.

의 불완전한 치수치료를 동반하고 있었다. 이는 하악 소구치부의 함치성 낭은 대부분 유치의 치수괴사로 인한 염증에 의해 야기된 것으로 보이며, 이를 고려할 때 심한 우식으로 인하여 치수치료를 시행한 치과병력이 있다면 특별한 증상이 없더라도 정기적인 방사선 사진 촬영을 통해 함치성 낭의 발생 유무를 확인하는 것이 필요하리라 생각된다.

조대술은 함치성 낭에 이환된 치아를 치료하는 방법 중 가장 덜 침습적인 방법으로 자발적인 치아의 맹출을 유도할 수 있다는 장점을 가진다.

조대술을 통한 자발적인 맹출의 성공률은 여러 연구에서 다양하게 나타나고 있다. Hyomoto<sup>16)</sup>의 연구에 따르면 함치성 낭에 이환된 하악 소구치 중 72.4%가 조대술 후 자발적으로 맹출되었으며, Yahara<sup>14)</sup>의 연구에서는 71.4%가 맹출되었다.

본 연구에서는 함치성 낭을 조대술로 치료한 결과 93%의 환자에서 자발적인 맹출을 나타내어 선행의 연구에서보다 더 높은 성공률을 나타내었다. 이는 환자의 연령 및 부위 등의 차이

에 기인한 것으로 생각되며, 치료 시에 형성한 개구부의 방향 및 유지기간과도 관련이 있을 것으로 생각된다.

조대술 후 함치성 낭에 이환된 치아의 맹출 속도 및 각도의 변화를 관찰하기 위해 파노라마 방사선 사진을 이용했는데 파노라마 방사선 사진은 낭에 이환된 치아 외에도 전반적인 상, 하악 구조물을 나타내 주기 때문에 소아치과 영역의 진단 및 치료 시에 유용하게 이용되고 있다. 그러나 파노라마 방사선 사진은 머리의 위치나 기울기, 교합면 기울기 등과 같은 다양한 요소에 의해 왜곡이 일어나고 상이 확대되거나 축소되는 단점이 있으나<sup>17)</sup>, 하악 구치부는 환자의 자세에 의한 왜곡의 영향을 가장 적게 받는 부위로 보고되고 있다<sup>18)</sup>. 또한 촬영 시 환자의 자세에 주의를 기울여 촬영한다면 수직적인 요소와 치축각의 측정에 있어서는 높은 재현성을 나타낼 수 있다고 알려져 있다<sup>19-21)</sup>.

이러한 점을 고려하여 본 연구에서는 대상을 함치성 낭중에 이환된 하악 소구치로 한정시켰으며, 증례 중 매복된 소구치가 협설 측으로 경사되어 판별이 어려운 환자를 제외하였고, 초진

및 재진 기간의 파노라마 사진의 확대율의 차이를 보정하기 위해 하악 제1대구치 치관의 크기를 기준으로 수치를 표준화했기 때문에 파노라마의 왜곡현상에 의한 측정치의 오차는 크지 않을 것으로 보인다.

치아의 맹출 속도에 대하여, Proffit<sup>22)</sup>은 정상적인 하악 소구치의 맹출 속도는 소구치가 교합면에 도달될 때까지 하루에 25~75  $\mu\text{m}$  맹출한다고 했고, Smidt<sup>23)</sup>에 따르면 하루에 평균 46  $\mu\text{m}$  맹출한다고 하였다.

그러나 조대술 후 낭에 이환된 치아의 맹출 속도는 낭에 의한 골 결손에 따른 저항의 감소로 정상보다 빠르게 이동하는 것으로 알려져 있다. 조대술 후 낭에 이환된 치아의 맹출 속도에 대해, Shouich<sup>10)</sup>는 맹출 속도 1.6 mm/month, 치축각의 변화는 8.4°/month에 이른다고 하였으며, Kim<sup>24)</sup>은 1.4 mm/month, 치축각의 변화는 2.7°/month로 나타내고 있다.

본 연구에서는 정상치아인 대조군의 맹출 속도는 0.53 mm/month였고 함치성 낭에 이환된 실험군의 맹출 속도는 1.16 mm/month로 낭에 이환된 치아가 2배 정도 빠른 맹출 속도를 나타내었다. 치축각의 변화에서도 정상치아인 대조군에서는 1.69°/month였으나 실험군에서는 6.36°/month로 실험군에서 치축각 변화가 3.7배 정도 높게 나타났다.

이는 조대술을 시행하여 낭의 압력이 감소되며, 병소 내 치배 상방부위에 치조골이 존재하지 않고, 이와 더불어 함치성 낭 내 치조골의 치유양상도 치조골 기저부에서 치조골 능선을 향해 일어나기 때문에 나타난 현상으로 보인다.

치아는 치근이 성장함에 따른 맹출력에 의해 교합면 방향으로 맹출하게 되며 치근 성장이 완료되면 자발적 맹출이 어렵다. 이에 따라 본 연구에서는 치근 발육에 따른 치아의 맹출성 이동을 관찰하고자, 함치성 낭중에 이환된 하악 소구치의 치근의 발육상태에 따라 4단계로 분류하여(1/4R, 2/4R, 3/4R, 1R) 단계별 맹출 속도와 치축각의 변화량을 측정하였다.

분석 결과 치근 발육정도가 커질수록 맹출 속도 및 치축각 변화량이 감소하는 경향을 나타냈으나 통계학적 유의성을 지니지는 않았다( $p > 0.05$ ). 비록 통계학적 유의성을 나타내지는 않았지만 치근이 덜 발육된 단계일수록 물리적인 크기가 작아 함치성 낭이 커지려는 힘에 더 민감하게 반응하여 변위된 정도가 크며, 아직 성장할 수 있는 가능성이 많이 남아있어 조대술 후 속도 및 치축각 변화량이 큰 것으로 생각된다.

함치성 낭에 이환된 소구치의 변위정도에 따른 맹출 양상을 살펴보기 위해 하악 제1대구치의 장축을 기준으로 15° 이하, 15~45° 이하, 45° 이상의 3 단계로 분류하였다. 변위된 정도가 작을수록 맹출 속도는 빠르게 나타났으며 치축각의 변화량은 적게 나타났다( $p > 0.05$ ). 이는 각도 변위량이 작은 군이 정상위로 맹출되는 속도가 작은 것을 나타낸다.

낭에 이환된 치아는 조대술 후 정상보다 빠른 속도로 정상 위치로 이동한다. 일반적으로 수술 후 초기에는 빠른 맹출 이동을 나타내지만, 병소가 점차 치조골로 치유됨에 따라 치아의 맹출 이동이 느려지며 때로는 이동이 중지되는 경우도 관찰된다. 조대술 후에도 여러 가지 요인에 의해 치아가 완전히 맹출되지 않

는 경우에는 교정적 견인이 권장되며, 처음부터 치아가 이동하지 않는 경우에는 이환된 치아를 제거할 수도 있다.

조대술 후 자발적인 맹출을 기대할 수 있는 관찰 기간에 대하여 Miyawaki<sup>10)</sup>와 Koca<sup>11)</sup>는 맹출에 필요한 공간이 충분히 남아있음에도 불구하고 조대술 후 3개월 후에도 맹출되지 않을시 교정적 정출술을 고려하는 것을 권장하고 있다.

그러나 본 연구에서는 조대술 후 6개월 이내에 대부분의 변화가 나타났으며, 그 후에도 상당한 기간 동안 치아의 맹출 이동을 관찰할 수 있었다. 따라서 조대술 후 치아의 자발적인 맹출을 관찰하기 위해 최소 6개월의 관찰기간을 가진 후 부가적인 교정적 견인 등을 고려하는 것이 필요하리라 생각된다.

본 연구에서는 조대술 후 이환 치아의 이동 및 각도 변화에 영향을 주는 제반 요인을 평가하여 치료방법을 예측, 결정할 수 있는 지표인자를 찾고자 하였으나 본 자료상에서는 특별한 지표인자를 찾지 못하였다. 또한 파노라마 사진을 이용하여 분석을 시행했기 때문에 이환된 치아가 근원심으로 경사된 증례만을 사용하였고 순설측으로 경사된 경우는 분석이 불가능하였다. 그 외에도 방사선 사진의 상의 왜곡이나 중첩, 수평각 및 수직각 변화에 따른 상의 변형에 의한 측정 오차가 있었으며, 조대술시 함치성 낭의 크기나 치배의 낭 내 변위정도의 영향을 고려하지 않은 제한점이 있었다.

향후의 연구에서는 장기적으로 관찰된 더 많은 환자의 자료가 요구되며, 그 외에도 파노라마 방사선 사진에서의 측정 오차를 줄이기 위해 CT를 통한 분석 방법이 필요할 것이다.

## V. 결 론

본 연구에 있어서 함치성 낭에 이환된 하악 소구치를 대상으로 하여 조대술 시행시 자발적 맹출의 성공률과 맹출한 경우에서 맹출 속도 및 치축각의 변화량을 살펴보았다.

조대술을 시행한 후 교정적 견인 없이 93%의 하악 소구치가 자발적으로 맹출되어 조대술이 함치성 낭의 치료에 효과적임을 알 수 있다.

함치성 낭에 이환된 소구치는 조대술 후 이환되지 않은 정상 대조군보다 더 빠르게 맹출되었고 각도 변화도 더 크게 나타났다. 그리고 이환된 소구치의 치근 발육정도가 낮을수록 맹출 속도 및 치축각 변화량이 크게 나타났고 변위된 정도가 작을수록 더 빠르게 맹출 되었다. 이러한 변화는 대부분 조대술 시행 후 6개월 이내에 나타났고, 이를 고려하여 조대술을 시행하고 최소 6개월간의 관찰기간을 가진 후에도 치아가 자발적으로 맹출하지 않으면 부가적으로 다른 치료를 고려해야 할 것으로 생각된다.

## References

1. Azaz B, Shteyer A : Dentigerous cysts associated with second mandibular bicuspid in children : report of five cases. *ASDC J Dent Child*, 40:29-31,

- 1973.
2. Thoma KH : Cyst of the jaws : Saving involved vital teeth by tube drainage. *J Oral Maxillofac Surg*, 5:1-9, 1947.
  3. Kruger GO : Textbook of oral surgery, 2nd ed., Mosby, 244-270, 1979.
  4. Goaz PW , White SC : Oral radiology, 2nd ed., Mosby, 398-404, 1994.
  5. Jonson LM, Sapp JP, McIntire DN : Squamous cell carcinoma arising in a dentigerous cyst. *J Oral Maxillofac Surg*, 52:987-990, 1994.
  6. Yasuoka T, Yonemoto K, Kato Y, *et al.* : Squamous cell carcinoma arising in a dentigerous cyst. *J Oral Maxillofac Surg*, 58:900-905, 2000.
  7. Manicak S, Mandana D, Praveen S : Analysis of 153 cases of odontogenic cysts in a South Indian sample population : a retrospective study over a decade. *Braz Oral Res*, 26:330-334, 2012.
  8. Carolo C, Giliana Z, Roberto B, *et al.* : Simplified surgical orthodontic treatment of a dentigerous cyst. *J Clin Orthod*, 28:103-106, 1994.
  9. Russell AY : Conservative management of bone cysts in children and adults. *J Am Dent Assoc*, 23:1719-1725, 1936.
  10. Miyawaki S, Hyomoto M, Tsubouchi J, *et al.* : Eruption speed and rate of angulation change of a cyst-associated mandibular second premolar after marsupialization of a dentigerous cyst. *Am J Orthod Dentofacial Orthop*, 116:578-584, 1999.
  11. Koca H, Esin A, Aycan K :Outcome of dentigerous cysts treated with marsupialization. *J Clin Pediatr Dent*, 34:165-168, 2009.
  12. Masamitsu H, Masayoshi K, Masahide I, *et al.* : Clinical conditions for eruption of maxillary canines and mandibular premolars associated with dentigerous cysts. *Am J Orthod Dentofacial Orthop*, 124:515-520, 2003.
  13. Fujii R, Kawakami M, Hymoto M, *et al.* : Panoramic findings for predicting eruption of mandibular premolars associated with dentigerous cyst after marsupialization. *J Oral Maxillofac Surg*, 66:272-276, 2008.
  14. Yahara Y, Kubota Y, Yamashiro T, *et al.* : Eruption prediction of mandibular premolars associated with dentigerous cysts. *Oral Surg Oral Med Oral Pathol Oral Radiol Endod*, 108:28-31, 2009.
  15. Benn A, Altini M : Dentigerous cysts of inflammatory origin. *Oral Surg Oral Med Oral Pathol Oral Radiol Endod*, 81:203-209, 1996.
  16. Hyomoto M, Kawakami M, Inoue M, *et al.* : Clinical conditions for eruption of maxillary canines and mandibular premolars associated with dentigerous cysts. *Am J Orthod Dentofacial Orthop*, 124:515-520, 2003.
  17. Ramstad T, Hensen-Pettersen O, Mohn E, *et al.* : A methodological study of errors in vertical measurements of edentulous ridge height on orthopantomographic radiograms. *J Oral Rehabil*, 5:403-412, 1978.
  18. Wasserstein A, Brezniak N, Shalish M, *et al.* : Angular changes and their rates in concurrence to developmental stages of the mandibular second premolar. *Angle Orthod*, 74:332-336, 2004.
  19. Larheim TA, Svanaes DB, Johannessen S : Reproducibility of radiographs with the orthopantomograph 5 : Tooth length assessment. *Oral Surg Oral Med Oral Pathol*, 58:736-741, 1984.
  20. Tronje G, Welander U, McDavid WD, *et al.* : A Image distortion in rotational panoramic radiography : Incline objects. *Acta Radiol*, 22:585-592, 1981.
  21. McKee IW, Williamson PC, Lam EW, *et al.* : The accuracy of panoramic units in the projection of mesiodistal tooth angulations. *Am J Orthod Dentofacial Orthop*, 121:166-175, 2002.
  22. Hans P, Jens A : Eruption of premolars subsequent to autotransplantation. A longitudinal radiographic study. *Eur J Orthod*, 20:45-55, 1998.
  23. Smidt RG : A clinical study into the rate of eruption of some human permanent teeth. *Arch Oral Biol*, 23:675-681, 1980.
  24. Kim JY, Kim HJ, Kim YJ, *et al.* : Eruption pattern of a cyst-associated mandibular premolar after marsupialization of a dentigerous cyst. *J Korean Acad Pediatr Dent*, 30:373-384, 2003.

국문초록

## 합치성 낭에 이환된 하악 소구치의 조대술 후 맹출 양상

최시내 · 김영진 · 김현정 · 남순현

경북대학교 치의학전문대학원 소아치과학교실

본 연구는 최근 12년간 하악 소구치에 발생한 합치성 낭을 가진 환자에 대하여 조대술을 시행한 후 해당 치아의 맹출 양상과 이에 영향을 미칠 수 있는 매복치의 깊이, 경사도, 매복치 치근의 발달 정도 등과의 관계를 평가하였다.

조대술을 시행 한 후 93%의 하악 소구치가 자발적으로 맹출 했으며, 낭중에 이환된 소구치는 이환되지 않은 대조군보다 조대술 후 더 빠르게 맹출 되었고 각도 변화도 더 크게 나타났다( $p < 0.05$ ). 이환된 소구치의 치근 발육정도가 낮을수록 맹출 속도가 빠르게 나타났고( $p < 0.05$ ), 치축각 변화량은 커지는 경향을 보였으나 통계학적으로 유의하지 않았다( $p > 0.05$ ). 대부분의 경우 맹출 속도와 치축각의 변화는 조대술 후 6개월 이내에 나타났다.

이 연구의 결과를 통해 합치성 낭에 이환된 치아의 조대술 후 자발적인 맹출 유도양상에 대한 정보를 제공하여 적절한 진단을 통해 바람직한 치료계획을 수립하는데 도움을 줄 것이다.

**주요어:** 합치성 낭, 조대술, 하악 소구치, 맹출 속도