대한침구의학회지 제32권 제4호 (2015년 12월) : 203-211
The Acupuncture Vol. 32 No. 4 December 2015 : 203-211
pISSN 1229-1137 eISSN 2287-7797
http://dx.doi.org/10.13045/acupunct.2015075

Case Report

경막외 스테로이드 주사치료에 실패 후 한방복합치료에 의해 호전된 요추 추간판 탈출증 환자 10례 : 후향적 증례 연구

김지수[1], 김유종[2], 홍제락[2], 김민철[2], 박한솔[3], 김세영[1], 서영우[1], 이상민[2], 서영훈[2], 김기옥[4], 김태훈[5,*]

[1]모커리 한방병원 침구과
[2]모커리 한방병원 재활의학과
[3]경희대학교 일반대학원 한의철학과
[4]모커리 한방병원 척추센터
[5]경희대학교 한방병원 한의약임상시험센터

[Abstract]

Effects of Integrative Korean Medical Treatment for a Failed Epidural Steroid Injections to L-spine Disk Herniation: A Retrospective Case Series

Ji Su Kim[1], Yoo Jong Kim[2], Je Rak Hong[2], Min Chul Kim[2], Han Sol Park[3], Seh Young Kim[1], Young Woo Seo[1], Sang Min Lee[2], Young Hoon Seo[2], Ki Ok Kim[4] and Tae Hun Kim[5,*]

[1]Dept. of Acupuncture & Moxibustion, Mokhuri Neck&Back Oriental Medicine
[2]Dept. of Rehabilitation, Mokhuri Neck&Back Oriental Medicine
[3]Dept. of Oriental Medicine Philosophy, Graduate School, Kyung Hee University
[4]Dept. of Spine Center, Mokhuri Neck&Back Oriental Medicine
[5]Korean Medicine Clinical Trial Center, Kyung Hee University Korean Medicine Hosptial

Objectives : The purpose of this study was to assess the effectiveness of integrative Korean Medical treatments for patients with L-spine disk herniation that showed no response to Epidural Steroid Injections (ESI).

Methods : In this study, we reviewed the medical records of ten patients who showed no improvement or relapsed after ESI. The patients each received more than three weeks of integrative treatments at Mokhuri Neck&Back Hospital. The Visual Analog Scale (VAS) and Oswestry Disability Index (ODI) was measured before and after treatment. A statistical analysis to compare before and after treatments was assessed using paired t-test the SPSS 12.0 Windows program.

Results : After three weeks of treatment, patients showed a significant decrease in VAS and ODI scores compared to before receiving treatment. VAS scores decreased from 5.3±1.25 to 1.9±0.99 ($p<0.001$), and ODI scores decreased from 59.8±22.2 to 32.7±14.11 ($p<0.001$).

Conclusions : Complex Korean Medical treatment showed effectiveness in the treatment of L-spine HIVD patients that showed no response to ESI, and more objective research is needed.

Key words : Epidural Steroid Injection ; Complex Korean Medical treatment ; L-spine HIVD

Received : 2015. 11. 13.
Revised : 2015. 12. 11.
Accepted : 2015. 12. 14.
On-line : 2015. 12. 18.

* Corresponding author : Korean Medicine Clinical Trial Center, Kyung Hee University Korean Medicine Hosptial, 23, Kyungheedae-ro, Dongdaemun-gu, Seoul, Republic of Korea
Tel : +82-2-958-9194 E-mail : rockandmineral@gmail.com

This is an Open-Access article distributed under the terms of the Creative Commons Attribution Non-Commercial License (http://creativecommons.org/licenses/by-nc/3.0) which permits unrestricted non-commercial use, distribution, and reproduction in any medium, provided the original work is properly cited.
The Acupuncture is the Journal of Korean Acupuncture & Moxibustion Medicine Society. (http://www.TheAcupuncture.org)
Copyright © 2014 KAMMS. Korean Acupuncture & Moxibustion Medicine Society. All rights reserved.

Ⅰ. 서론

추간판 탈출증이란 척추체 사이에 있는 추간판의 섬유륜 파열에 의해 수핵이 파열된 섬유륜 사이를 뚫고 외부로 탈출되는 질환을 말한다[1].

요추 추간판 탈출증은 허리 통증 및 하지부 통증이나 비증, 근력 약화나 감각 저하 등을 유발하며, 매년 1,000명당 5명 가량이 발생하는 것으로 알려져 있다[2].

요추 추간판 탈출증의 치료는 크게 보존적인 방법과 수술적인 방법으로 나눌 수 있다. 그중 보존적인 방법에는 경막외 스테로이드 주사(Epidural steroid injection), 약물치료, 물리치료, 수기치료 등이 있으며, 각각의 효과에 대한 의견은 현재 분분하다[3].

경막외 스테로이드 주사는 현재 추간판 탈출증 및 척추관 협착증 등에 보편적으로 시행되고 있으며, lidocaine, bupivacaine 등의 국소 마취제에 methylprednisolone 등의 스테로이드를 혼합하여 경막외 공간에 주입하는 시술법을 말한다. 이는 추간판 탈출증 환자의 단기간 증상의 경감을 위해 널리 쓰이고 있는 치료법이다[4].

하지만, 불필요한 시술로 인한 부작용이나[5] 시술 시 스테로이드의 사용 유무에 따른 효과의 차이가 나타나지 않는다는 등의 연구가 발표되고 있어[6], 치료 효과에 대한 논란이 작지 않은 실정이다.

요추 추간판 탈출증에 대한 한의학적 치료 효과에 대해서는 이전부터 많은 연구가 있어 왔다. 요추 추간판 탈출증 환자에 대한 도침치료 포함 한방복합치료의 효과에 대한 연구[7], 약침과 봉약침의 효과에 대한 비교 연구[8], 한방복합 입원치료를 받은 후의 호전 정도에 대한 관찰 연구[9] 등 다양한 연구 결과들에서 요추 추간판 탈출증에 대한 한방치료의 유의미한 효과를 말해주고 있다.

하지만, 경막외 스테로이드 주사 시술 후 호전이 없었거나 효과가 미미했던 요추 추간판 탈출증 환자들을 대상으로 한 한방복합치료의 효과 관련 연구 논문은 거의 없다.

이에 저자는 2015년 5월부터 2015년 10월까지 강남 모커리 한방병원에서 요추 추간판 탈출증 진단을 받고 입원하여 한방복합치료를 받은 환자들 중 경막외 스테로이드 주사 시술을 1회 이상 받은 경험이 있는 환자들을 모아, 3주간의 한방복합치료 전후 상태 비교를 통해 유의한 결과를 얻었기에 보고하고자 한다.

Ⅱ. 치료 및 방법

1. 연구 대상

2015년 5월부터 2015년 10월까지 강남 모커리 한방병원에서 요추 추간판 탈출증 진단을 받고 입원치료를 받은 환자들 중 입원 전 경막외 스테로이드 주사 시술을 1회 이상 받고도 호전이 없거나 그 효과가 미미하여 1주 내로 재발된 환자들을 대상으로 하였다. 3주 이상 입원치료를 받은 환자들만을 대상으로 하였으며, 추간판 탈출증 외에 다른 척추 질환을 진단 받은 환자(척추 전방 전위증, 척추관 협착증 등)는 제외하였다. 또한, 척추 질환으로 인해 수술을 받은 병력이 있는 환자 역시 연구 대상에서 제외하였다. 이를 통해 총 10명의 환자군을 연구 대상으로 삼았다.

2. 연구 방법

본 연구는 후향적 증례 연구로서, 요추 추간판 탈출증으로 진단받은 환자 중 경막외 스테로이드 주사를 받은 후 강남 모커리 한방병원에서 입원치료를 받은 환자 10명을 대상으로 의무기록을 수집하여 분석하였다. 수집한 의무기록의 세부 항목은 아래와 같다.

1) 성별 및 연령
2) 입원기간
3) 경막외 스테로이드 주사 시술 횟수
4) 치료에 의한 Visual Analog Scale (VAS), Oswestry Disability Index (ODI) 변화

본 연구에서 모든 통계 분석은 SPSS 12.0 Windows 프로그램을 사용하였다. 10명의 환자들의 입원 1일차 VAS 값 및 ODI 값, 22일차의 VAS 값 및 ODI 값을 측정하여 각각 paired t-test를 통해 비교하였으며, $p<0.05$인 경우 유의성이 있는 것으로 판정하였다.

3. 치료 방법

1) 침치료

각 환자에게 0.25×40 mm stainless steel(동방침구제작소 일회용 호침, 충남 보령, 한국)을 사용하여 허리 치료에 상용하는 경혈인 腎俞(BL_{23})·氣海俞(BL_{24})·大腸

俞(BL_{25})·關元俞(BL_{26})·肓門(BL_{51})·志室(BL_{52})·委中(BL_{40})·陽陵泉(GB_{34})·崑崙(BL_{60}) 등을 취혈하였다. 15분간 유침하였으며, 일요일은 1회, 일요일을 제외한 나머지 요일에 총 2회씩 시술하였다.

2) 약침치료

각 환자들은 주 7회씩 黃連解毒湯 약침(대한약침학회)을 L4, L5, S1 극돌기 사이 극간인대 및 腎俞(BL_{23})·氣海俞(BL_{24})·大腸俞(BL_{25})·關元俞(BL_{26})에 각 point당 0.1 cc씩, 자침 깊이는 1 cm로 주입하였다.

3) 한약치료

각 환자는 강남모커리 한방병원 원내 처방인 强脊湯 또는 强脊制痛湯과 强椎丸을 매일 하루 3회 식후 30분에 복용하였다. 약재 구성은 Table 1과 같다(Table. 1).

Table 1. Composition of Gangchuctang Used in This Study

Scientific name	Amounts (g)
Geranii herba	8
Sorbus commixta	8
Archyranthes radix	4
Cibotii rhizoma	4
Acanthopanax sessiliflorum seeman	4
Ledebouriella seseloides	4
Eucommia ulmoides Oliver	4
Atractylodes macrocephala Koidzumi	4
Aralia continentalis Kitagawa	4
Rehmannia glutinosa for hueichingensis	4
Carthamus tinctorius	1.5
Total	49.5

4) 추나치료

각 환자는 복와위 상태로 Ergo StyleTM FX.-5820 Table (Chattanooga Group, USA) 위에 자세를 취한 후 5°~15°로 요추를 분당 20회 굴곡 및 신전시켜 척추 기립근 및 심부근육, 요방형근 및 둔근을 이완시키는 Cox 기법 및 수기를 이용한 이완 추나를 주 5회, 회당 15분씩 치료를 받았다.

5) 물리치료

각 환자는 양측 또는 환측으로 요추부 및 둔부, 천장관절의 근육 및 인대 치료를 위한 극초단파요법 5분, 경근 저주파요법 10분, 전자기장요법 10분, hot pack 10분을 시행받았다.

4. 평가 방법

1) VAS(Visual Analog Scale)

시각적 상사척도(Visual Analog Scale, VAS)를 연구대상자가 인지하는 통증 측정 도구로 이용하였다. 통증이 전혀 없는 상태를 0, 가장 극심한 통증 상태를 10으로 매겨 환자가 직접 본인이 느끼는 통증의 강도를 체크하였다. 본 연구에서는 입원 1일차, 8일차, 15일차, 22일차에 각각 VAS score를 측정하였다.

2) ODI(Oswestry Disability Index)[10]

요통 장애 지수(Oswestry Disability Index, ODI)가 연구대상자의 치료 전후 평가를 위해 이용되었다. 연구 대상자에게 총 10개의 질문이 적힌 설문지를 나누어 주고, 각 질문당 총 6개의 보기 항목이 주어진다. 각 보기 항목당 순서대로 0점부터 5점까지 점수가 부여되며, 선택한 항목의 점수 합계를 총 점수로 나누고 100을 곱하여 계산하게 된다. 0~20 %는 경미한 장애, 21~40 %는 중등도 장애, 41~60 %는 중증 장애, 61~80 %는 지체부자유자, 81~100 %는 누워만 있는 완전한 장애 또는 과장된 환자로 분류하며, 점수가 높을수록 장애가 높음을 의미한다.

III. 증례 및 치료 결과

1. 증례

1) 증례 1

(1) 환자 : 김○○, M/37
(2) 주소증 : LBP, Rt.buttock and leg numbness
(3) 발병일 : 2010년경(2015년 3월 악화)
(4) 과거력 : 고혈압, 부정맥
(5) 현병력 : 2010년 L-spine MRI 촬영 후 요추 추간판 탈출증 진단을 받고 수술을 권유 받았으나 거부 후 스테로이드 주사 시술 2회를 받았으며, 별무 호전,

2015년 3월경 증상이 악화되어 스테로이드 주사 1회 후 별무 호전. 이후 2015년 8월 초 L-spine MRI 재촬영 후 추간판 탈출증 악화로 수술치료를 받자는 권유를 받았으나 거부 후에 추가로 스테로이드 주사 1회 후 별무 호전. 이후 2015년 8월 20일 본원 내원

(6) 입원 기간 : 23일(2015.08.31.~2015.09.22.)

2) 증례 2

(1) 환자 : 박○○, F/34

(2) 주소증 : LBP, Lt.buttock/leg pain and numbness

(3) 발병일 : 2014년 04월경

(4) 과거력 : 자궁내막증 수술(2011년)

(5) 현병력 : 이전부터 증상이 있을 시마다 Local 한의원에서 침치료 받던 중 2014년 12월 L-spine MRI 촬영 후 요추 추간판 탈출증 진단 후 수술을 권유 받았으나 거부하고 스테로이드 주사치료 3회 후 증상이 약간 호전되었으나 곧 다시 악화. 이후 불편감 지속되어 2015년 7월 17일 본원 내원

(6) 입원 기간 : 25일(2015.07.20.~2015.08.13.)

3) 증례 3

(1) 환자 : 서○○, M/33

(2) 주소증 : LBP, Rt.leg numbness

(3) 발병일 : 2013년 8월경 무거운 물건을 들고 난 후 증상 발함

(4) 과거력 : 좌측 슬관절 연골 수술(2008년)

(5) 현병력 : 증상이 있을 시마다 Local 의원에서 물리치료만 받아옴. 이후 2014년 1월 대학병원에서 L-spine MRI 촬영 후 요추 추간판 탈출증을 진단받고 수술 권유를 받았으나 거부, 이후 Local 의원/한의원 등에서 양약 복용 및 물리치료, 침치료. 이후 2015년 8월 중순경 증상 심화로 Local 통증의학과에서 스테로이드 주사치료를 받았으나 별무 호전. 이후 2015년 8월 31일 본원 내원(9월 2일 L-spine MRI 재촬영)

(6) 입원 기간 : 22일(2015.08.31.~2015.09.14., 2015.09.17.~2015.09.23)

4) 증례 4

(1) 환자 : 오○○, M/24

(2) 주소증 : LBP, Lt.buttock and leg numbness

(3) 발병일 : 2015년 7월 말

(4) 과거력 : 별무

(5) 현병력 : 2015년 7월 28일 대학병원에서 L-spine MRI 촬영 후 요추 추간판 탈출증 진단 후 입원, 양약 복용 및 스테로이드 주사 2회 이후 별무 호전. 이후 8월 6일 본원 내원

(6) 입원 기간 : 31일(2015.08.06.~2015.09.05)

5) 증례 5

(1) 환자 : 유○○, M/49

(2) 주소증 : LBP, Both.buttock pain (Lt.>Rt.), Lt.thigh numbness, Both.calf tension

(3) 발병일 : 2010년경부터 증상이 유지되다가 2015년 8월 초 이사짐을 옮긴 후 증상이 악화됨

(4) 과거력 : 고지혈증

(5) 현병력 : 이전부터 물리치료 및 양약 복용으로 보존적 치료, 증상 심화 이후 2015년 8월 초경 Local 통증의학과에서 급성 근육 염좌 진단 후 스테로이드 주사, 양약 복용, 물리치료 이후 별무 호전. 이후 2015년 8월 말경 타 병원에서 L-spine CT 촬영 후 요추 추간판 탈출증 진단을 받은 뒤 스테로이드 주사 후 별무 호전. 이후 2015년 9월 2일 본원 내원

(6) 입원 기간 : 22일(2015.09.02.~2015.09.23.)

6) 증례 6

(1) 환자 : 전○○, F/54

(2) 주소증 : LBP, Rt.leg numbness, Rt.1st toe weakness

(3) 발병일 : 2015년 7월 25일경 아침에 기상 후 증상 발함

(4) 과거력 : 별무

(5) 현병력 : 2015년 7월 25일 L-spine CT 촬영 후 요추 추간판 탈출증을 진단 받고 양약 복용, 스테로이드 주사 1회 후 별무 호전. 이후 타 병원에서 별무 검사 후 스테로이드 주사 1회 후 별무 호전. 이후 2015년 7월 27일 본원 내원, L-spine MRI 촬영 후 요추 추간판 탈출증 진단 후 입원치료

(6) 입원 기간 : 34일(2015.07.27.~2015.08.29.).

7) 증례 7

(1) 환자 : 정○○, M/20
(2) 주소증 : LBP, Rt.buttock and leg pain
(3) 발병일 : 2015년 1월경
(4) 과거력 : 별무
(5) 2015년2월 타 한방병원에서 2주간 입원치료 받으며 침치료, 봉침치료, 물리치료, 추나치료를 받은 후 퇴원. 이후 2015년 4월 Local 병원에서 L-spine MRI 촬영 후 요추 추간판 탈출증을 진단 받고 수술을 권유받았으나 거부, 2015년 4월 말경 타 병원에서 스테로이드 주사치료를 총 3회 후 별무 호전. 이후 2015년 5월 7일 본원 내원
(6) 입원 기간 : 23일(2015.05.08.~2015.05.30.)

8) 증례 8

(1) 환자 : 정○○, F/60
(2) 주소증 : LBP
(3) 발병일 : 2013년경
(4) 과거력 : 고혈압, 당뇨
(5) 현병력 : 2014년 6월 말 강남모커리 한방병원에서 L-spine MRI 촬영 후 요추 추간판 탈출증을 진단 받고 후 외래 한방 치료, 2014년 12월 타 한방병원에서 침치료, 물리치료. 이후 2015년 5월 중순 Local 병원에서 스테로이드 주사 후 별무 호전. 이후 2015년 6월 15일 본원 재내원
(6) 입원 기간 : 24일(2015.06.15.~2015.07.08.).

9) 증례 9

(1) 환자 : 전○○, F/53
(2) 주소증 : LBP, Lt.leg pain을 주소로 함
(3) 발병일 : 2014년 7월
(4) 과거력 : HTN, DM
(5) 현병력 : 2014년 7월 Local 병원에서 별무 검사 후 추간판 탈출증을 진단 받고 스테로이드 주사 후 별무 호전, 같은 해 12월 같은 병원에서 스테로이드 주사 재시술하였으나 역시 별무 호전. 이후 2015년 2월 11일경 대학병원에서 진통 주사. 이후 같은 날 본원 내원하여 L-spine MRI 촬영 후 요추 추간판 탈출증 진단, 입원치료
(6) 입원 기간 : 22일(2015.03.03.~2015.03.24.).

10) 증례 10

(1) 환자 : 장○○, F/32
(2) 주소증 : LBP, Lt.thigh tension
(3) 발병일 : 2015년 4월 중순 시위 중 사람을 들다가 증상 심화(이전부터 증상 有)
(4) 과거력 : 별무
(5) 현병력 : 이전부터 허리 통증 발생 시 Local 한의원에서 침치료. 이후 Local 병원에서 2014년 10월말 L-spine MRI 촬영 후 요추 추간판 탈출증을 진단 받고 스테로이드 주사 시술 후 별무 호전. 이후 2015년 5월 경찰병원에서 L-spine MRI 촬영 후 요추 추간판 탈출증 진단 후 스테로이드 주사 후 별무 호전. 이후 2015년 5월 23일 본원 내원
(6) 입원 기간 : 23일(2015.05.26.~2015.06.18.)

각 환자 정보에 대한 요약은 아래 Table 2와 같다.

2. 치료 결과

10명의 환자는 평균 26.1일간 입원치료를 받았다. 입원 1일차 및 22일차 ODI 및 입원 1일차, 8일차, 15일차, 22일차 VAS를 측정하였다(Table 3, Fig. 1~2).

1) VAS

입원 1일차, 8일차, 15일차, 22일차 VAS 점수 변화를 측정하였으며, 1일차와 22일차의 비교를 paired t-test를 통해 확인하였다.

확인 결과, 치료 전후의 통증 강도는 1일차 평균 VAS는 5.3±1.25, 8일차 3.9±1.20, 15일차 3.1±0.99, 22일차 1.9±0.99로 점차 감소되어 측정되었으며, 1일차와 22일차를 paired t-test를 통해 비교 확인해 본 결과 유의성 있는 감소를 보였다($p<0.001$)(Table 3, Fig. 1).

2) ODI

ODI score는 통증의 강도뿐만 아니라 생활의 질 향상을 평가할 수 있는 척도이다. 입원 1일차 평균 ODI와 입원 22일차 평균 ODI를 측정하여 paired t-test를 통해 확인한 결과, 59.8±22.2에서 32.7±14.11로 유의성 있게 감소하였다($p<0.001$)(Table 3, Fig. 2).

Table 2. Characteristics of Subjects

	age	sex	Diagnosis	Hospitalization Period(days)	the number of injection
patient 1	37	M	HIVD* of L4/5	23	4
patient 2	34	F	HIVD of L5/S1	25	3
patient 3	33	M	HIVD of L4/5	22	1
patient 4	24	M	HIVD of L4/5	31	2
patient 5	49	M	HIVD of L4/5	22	2
patient 6	54	F	HIVD of L5/S1	34	2
patient 7	20	M	HIVD of L4/5	23	3
patient 8	60	F	HIVD of L4/5	24	1
patient 9	53	F	HIVD of L4/5	22	1
patient 10	32	F	HIVD of L4/5, L5/S1	23	2

* HIVD : Herniated InterVertebral Disk.

Table 3. Changes of VAS and ODI average score before and after Korean Medical Conbination Treatments

	ODI†		VAS‡			
	PAD 1§	PAD 22	PAD 1	PAD 8	PAD 15	PAD 22
patient 1	36	18	4	3	3	1
patient 2	82	54	5	4	3	2
patient 3	92	44	6	4	3	2
patient 4	26	18	5	3	2	1
patient 5	40	18	6	5	4	3
patient 6	74	44	8	6	5	4
patient 7	50	20	4	3	2	1
patient 8	50	25	4	2	2	1
patient 9	76	42	6	5	4	2
patient 10	72	44	5	4	3	2
mean	59.8±22.2	32.7±14.11	5.3±1.25	3.9±1.20	3.1±0.99	1.9±0.99
p-value*	0.000018		0.00000000637			

* : p-value by paired t-test in before and after treatment. ($p<0.05$)
†ODI : Oswestry Disability Index, ‡VAS : Visual Analog Scale.
§PAD : Post Administration Date.

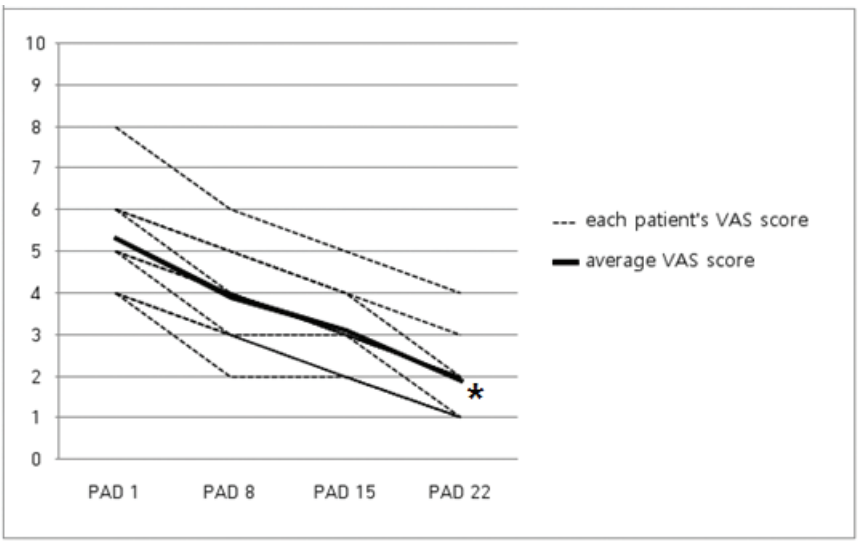

Fig. 1. Changes of VAS (Visual Analog Scale)

* : There is significant stastically significance between average VAS score of PAD 1 and PAD 22. (P<0.001)

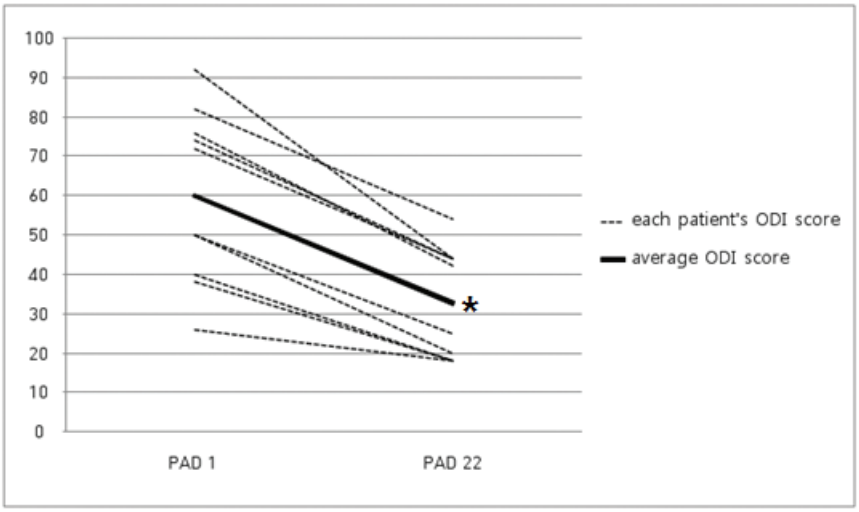

Fig. 2. Changes of ODI (Oswestry Disability Index)

* : There is significant stastically significance between average ODI score of PAD 1 and PAD 22. (P<0.001)

Ⅳ. 고찰 및 결론

요추 추간판 탈출증이란 디스크의 파열된 섬유륜을 통해 섬유륜이 빠져나와 척수나 신경근 등에 압박을 가하거나 신경 주변에 염증 반응을 일으켜 허리 통증을 비롯해 둔부, 하지부 등의 통증, 저림, 약화 등을 일으키는 질환을 말한다. 일반적으로 섬유륜은 나이가 들어감에 따라 퇴행을 하게 되고 파열이 쉬워지게 되므로 고령화 사회에 접어듦에 따라 요추 추간판 탈출증 환자 수는 더욱 증가할 것으로 보인다. 또한, 일상생활 및 직업 활동 중에서 흔히 하는 동작(물건 들기, 옮기기, 장시간 앉아 있기 등) 역시 디스크 공간의 좁아짐과 함께 나아가 추간판 탈출까지 야기할 수 있으므로 비교적 젊은 연령대에서도 어렵지 않게 발병될 수 있다[11].

요추 추간판 탈출증의 치료는 크게 보존적 치료와 수술적 치료로 나뉠 수 있으며, 심한 근력 저하 또는 마미 증후군의 증상 등이 있는 경우 수술적 치료를 요하기도 하나, 대부분의 환자에게는 보존적인 치료가 권고되고 있다[1].

경막외 스테로이드 주사(Epidural Steroid Injection)는 추간판 탈출증의 보존적 치료 중 가장 흔히 행해지고 있는 치료법 중의 하나로, 1952년 Robecchi와 Capra에 의해 처음 제안이 되었다. 국소 마취제와 스테로이드를 경막외 공간에 주사하여 추간판 탈출이 야기하는 신경근의 염증을 감소시켜 증상의 완화를 목적으로 하는 치료법이다[4].

경막외 스테로이드 주사의 효과에 대한 연구 결과는 매우 많다. Sari 등[12]은 허리 통증과 하지 방사통을 호소하는 102명의 환자들을 대상으로 경막외 스테로이드 주사 시술을 한 후 시술 전과 시술 후 3개월을 비교하였다. 그 결과, VAS score는 6.8±1.5에서 3.7±2.1로 유의성 있게 감소하였다고 보고하였다($p=0.0001$). Çetin 등[13]은 222명의 요추 추간판 탈출증 환자를 대상으로 경막외 주사를 시행한 후 1개월 뒤 호전 정도를 평가하였다. 그 결과, 63.9 %의 환자가 만족감을 나타냈으며, VAS score역시 시술 전 8.2±0.7에서 시술 후 1개월 후에는 5.0±1.6로 감소하였다고 밝혔다.

하지만 경막외 스테로이드 주사의 효과에 반문을 제기하는 연구 결과들 역시 많이 발표됨에 따라 그 진정한 효과 및 안전성에 대한 논란이 끊이지 않고 있다. Manchikanti 등[14]의 연구에 따르면, 120명의 요추 추간판 탈출증 환자를 두 그룹으로 나누어, 한 그룹에는 진통제 단독 주사, 나머지 그룹에는 스테로이드를 병용하여 주사를 한 후 2년 뒤 환자 상태 평가 결과 두 그룹 간에 유의한 차이가 없었음을 말하며 스테로이드 병용 주사의 효과에 대해 의문을 제기하였다. Parr 등[15]은 계통적 문헌 고찰 연구를 통해 만성 요통 및 하지부 통증 환자에 있어 경막외 스테로이드 주사는 시술 후 장기간(6개월 이상) 효과를 지속한다는 근거가 부족함을 지적하였다. El Abd 등[16]은 경막외 스테로이드 주사의 부작용이 작지 않음을 들며, 시술을 받은 150명의 환자들 중 31명(19.5 %)에서 30분 내에 부작용(하지부 저림 및 얼얼함, 소양감, 두통 등)이 나타났다고 보고하였다.

보존적 치료의 일환인 한의학적 치료로 호전된 요추 추간판 탈출증 환자들을 대상으로 한 연구 결과들도 다수 존재한다. Lee 등[17]은 한방복합 입원치료를 받은 요추 추간판 탈출증 환자 137명을 대상으로 치료성적을 평가한 결과, 91 %의 유효율(양호 48 %, 우수 28 %, 호전 15 %)을 보였음을 보고하였다. Kim 등[18]은 요추 추간판 탈출로 유발된 족모지 근력 저하 환자 17명을 대상으로 한방복합치료 시행 결과, 13례(76 %)에서 ROM의 회복을 보였음을 밝히며 근력 저하를 동반한 요추 추간판 탈출증에서도 한방치료가 효과를 가질 수 있음을 말하고 있다.

본 연구에서 요추 추간판 탈출증 환자를 대상으로 시행된 한방복합치료는 침치료 및 황련해독 약침치료, 한약치료, 추나치료 및 물리치료 등이다. 황련해독 약침은 해열, 진통 효과를 목적으로 주요 사용되는 약침으로 Park 등[19]은 황련해독 약침이 추간판 탈출증 질환에서 효과가 있다고 보고하였다. 한약치료에서 군약으로 사용된 현지초는 항염증 및 진통 작용 효과가 뛰어남이 알려져 있다[20]. 이완추나요법은 한방에서 시행하는 추나요법의 일종으로, 허리의 근육과 인대 경결을 풀어주는 수기요법으로 조직 손상의 회복을 촉진하고 통증을 완화시켜준다.

본 연구 결과, 요추 추간판 탈출증으로 인해 경막외 스테로이드 주사치료를 받았으나 호전이 없거나 미미하여 한방복합 입원치료를 시행한 환자 10례에서 VAS의 경우 입원 1일차 평균 5.3±1.25에서 입원 22일차 1.9±0.99로, ODI는 입원 1일차 평균 59.8±22.2에서 입원 22일차 32.7±14.11로 각각 유의성 있는 감소를 보였음을 알 수 있다($p<0.001$). 이는 스테로이드 주사에 호전이 없는 추간판 탈출증 환자에 있어 한방복합치료가 상당히 효과적일 수 있음을 보여 준다.

본 연구는 소수인 10례의 환자만을 대상으로 한 증례보고이며, 연구대상자들에 대한 퇴원 이후의 정확한 추적 조사가 실시되지 않아 장기적인 예후에 대한 평가가 부족하다는 한계가 있다. 향후 보다 객관적인 연구를 통해 더 높은 수준의 연구가 필요할 것으로 보인다.

V. References

1. Ahn JH, Ahn JC, Ahn JK et al, Orthopaedics. 7th ed. Seoul : Choisin Medical Publishing Co. 2013 : 865-8.
2. Cherkin DC, Deyo RA, Loeser JD et al. An international comparison of back surgery rates. Spine. 1994 ; 19(11) : 1201-6.
3. Kreiner DS, Hwang SW, Easa JE et al. An evidence-based clinical guideline for the diagnosis and treatment of lumbar disc herniation with radiculopathy. The Spine Journal. 2014 ; 14(1) : 180-91.
4. Leung SM, Chau WW, Law SW, Fung KY. Clinical value of transforaminal epidural steroid injection in lumbar radiculopathy. Hong Kong Med J. 2015 ; 21(05) : 394-400.
5. Epstein NE. Unnecessary multiple epidural steroid injections delay surgery for massive lumbar disc : Case discussion and review. Surg Neurol Int. 2015 ; 6 Suppl 14 : S383-7.
6. Zhai J, Zhang L, Li M et al. Epidural injection with or without steroid in managing chronic low back and lower extremity pain : ameta-analysis of ten randomized controlled trials. Int J Clin Exp Med. 2015 ; 8(6) : 8304-16.
7. Kim HS, Kim SY, Kim HJ, Kim ES, Kim YI. The Effect of Acupotomy on Lumbar Herniated Intervertebral Disc : Report of a Case Series. The Acupuncture. 2015 ; 32(3) : 185-95.
8. Park OJ, Kim SG, Lee JJ, Lee SM, Kim SJ, Cho NG. The Effect of Shinbaro and Bee Venom Pharmacopuncture in Treating Lumbar Disc Herniations. The Acupuncture. 2013 ; 30(5) : 41-50.
9. Kim SM, Lee SH, Shin YB et al. The Effect of Korean Medical Combination Treatment on 72 Cases of Herniated Intervertebral Lumbar Disc Patients : An Observational Study. The Acupuncture. 2015 ; 32(2) : 23-33.
10. Davidson M, Keating J. Oswestry disability questionnaire(ODQ). Australian Journal of Physiotherapy. 2005 ; 51(4) : 270.
11. Seidler A, Euler U, Bolm-Audorff U. Physical workload and accelerated occurrence of lumbar spine diseases : risk and rate advancement periods in a German multicenter case-control study. Scand J Work Environ Health. 2011 ; 37(1) : 30-6.
12. Sari S, Aydin ON, Güleser G, Kurti, Turan A. Effect of transforaminal anterior epidural steroid injection on neuropathic pain, quality of sleep and life. Ağr i . 2015 ; 27(2) : 83-8.
13. Çetin MF, Karaman H, Ölmez Kavak G, Tüfek A, Baysal Yildirim Z. Efficacy of transforaminal lumbar epidural steroid injections in patients with lumbar radiculopathy. Ağri. 2012 ; 24(2) : 77-84.
14. Manchikanti L, Cash KA, Pampati V, Falco FJ. Transforaminal epidural injections in chronic lumbar disc herniation : a randomized, double-blind, active-control trial. Pain Physician. 2014 ; 17(4) : 489-501.
15. Parr AT, Diwan S, Abdi S. Lumbar interlaminar epidural injections in managing chronic low back and lower extremity pain : a systematic review. Pain Physician. 2009 ; 12(1) : 163-88.
16. El Abd O, Amadera J, Pimentel DC, Gomba L. Immediate and acute adverse effects following transforaminal epidural steroid injections with dexamethasone. Pain Physician 2015 ; 18(3) : 277-86.
17. Lee EK, Choi EH, Lee JE et al. The clinical study on 137 cases of herniated lumbar disc patients. The Acupuncture. 2008 ; 25(3) : 127-38.
18. Kim WY, Han SY, Kim KY, Lee JH, Lee HJ, Kim CY. A Clinical Study of 17 Cases of Patients with Big Toe Extensor Muscles Weakness Caused by Lumbar Disc Herniation. The Acupuncture. 2009 ; 26(4) : 19-27.
19. Park SH, Ro HR, Kim TH, Park JY. The Comparative Study on the Effect of Bee Venom Pharmacopuncture Treatment and Hwangryun Pharmacopuncture Treatment of Cervical Disc Herniation. The Acupuncture. 2013 ; 30(3) : 117-24.
20. Ju MS, Jeong HU, Kim HG et al. Anti-nociceptive and anti-inflammatory effects of Geranii Herba. Kor. J. Herbology. 2010 ; 25(3) : 97-101.