

이 인기 원장과 함께하는 실전 수의치과

3회 - 치근단농양1

(치석이 없는데, 치근단 농양인지 아닌지?)

이 인기 원장

튼튼동물병원

수의사 이 인기

튼튼동물병원 원장

medivetmen@hanmail.net

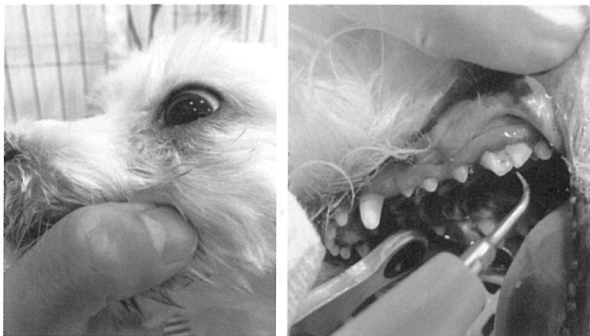

이 인기

튼튼동물병원 원장

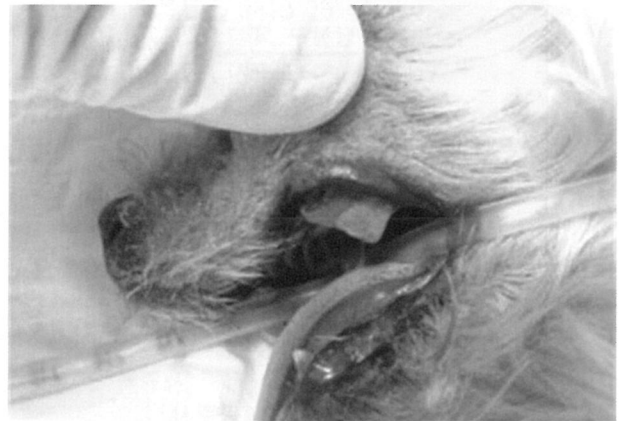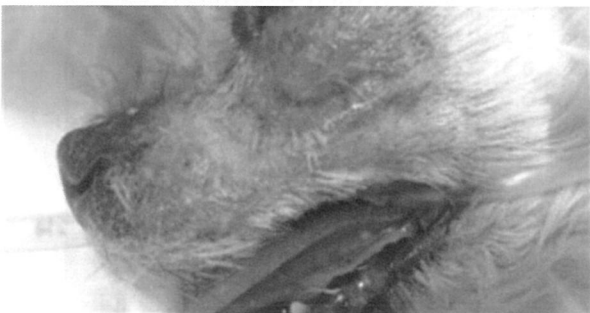medivetmen@hanmail.net

Q. 눈밑에 염증이 생겨서 아래와 같이 내원을 하여서 치근단 농양을 의심을 하고 치아를 본순간 치석이 없었습니다. 흔히 치근단 농양이 오면, 치석이 있어야 할텐데, 치석이 없어서 아래와 같이 스켈링만 하고 약을 주어서 보냈는데, 약을 먹을동안은 염증이 안생기다가 약을 끊으면 재발을 하는데, 원인이 무엇일까요?



A. 흔히 치근단 농양에 대해서 많이 질문 되어 지는것이 아래와 같은 질문입니다.

1. 치근단 농양으로 의심되는데, 4구치를 보니까 치석이 없다
2. 나이가 어린데, 치석도 없는데, 눈밑에 염증이 생겼는데, 치근단 농양인가?



일반적인 치근단 농양을 보도록하지요.

위에 사진과 같이 눈밑에 염증이 생기고, 4구치를 보면은 치석이 있어야합니다.

이러면 치근단농양이라고 진단을 내리기가 쉽습니다.

그런데, 아주 가끔 위와같지 않고, 눈밑에 염증이 생겨서 당연히 치석이 많을것이라 생각하고 어금니를 보았는데, 치석이 하나도 없고, 깨끗합니다. 아울러 나이도 1살이 조금 넘는 아이이고... 아이이는 치근단 농양같은데, 물증이 없으니, 헛갈리기 시작합니다. 치근단 농양일까? 아닐까?

우리가 아는 치근단 농양이라면 치석이 많아야하는데, 그렇지 않습니다.

그 이유는 우리가 치근단농양에 대해서 정확히 배우지 않아서입니다.

치근단농양은 원인이 2가지 있습니다.

치수유래(Pulpal origin)과 치주유래(Periodontal origin)입니다.

1. 치수유래치근단농양

말그대로 치수에 문제가 생겨서 생기는 치근단농양으로 주로 사람의 경우 충치에 의해서 생깁니다. 강아지는 별로 없겠지요.

2. 치주유래 치근단농양

주로 치석이 많이 끼서 치주염에 의해서 치근단 농양이 생기므로 주로 강아지에게 많이 생기겠지요.

결론은 사람은 강아지처럼 치석이 많지가 않은대신 충치가 많으므로 치수유래 치근단농양이 많습니다. 그에 비해 동물은 충치나 기타요인이 치수유래보다 치석이 많이 끼서 생기는 치주염에 의한 치주유래 치근단 농양이 많습니다.

그럼 강아지들은 왜 치근농양이 있는데도 밥을 잘먹을까요? 아래 표를 보도록 하지요.

구 분	Pulpal oringin(치수병소)	Periodontal oringin(치주병소)
원 인	치수감염	치주감염
동 통	국소적이며 매우심하다	미마성이며 미약, 중등도 동통
증 창	Mucobuccal fold 심한 경우Space abscess	구강협점막
누 공	cone이 근침을 향한다	cone의 끝이 치조정에 연결된다
방사선소견	치근단에 투과상이 보인다	전반적인 치조줄 소실을 보인다
치수검사	생활력이 없다	생활력이 있다
충전물	경미, 퇴축물을 보이지 않는다	관련이 없다
치은		치은퇴축이 심하다
치주낭	치아의 한면에 좁게 나타나며 종종 협축에서 관찰된다	치근방향으로 넓고 치근단쪽으로의 파고는 적다
치근표면	치석이 관찰되지 않는다	치석이 관찰된다

위의 표를 보면은 치수유래(Pulpal origin)치근단 농양의 경우 당연히 치수(신경)에 문제가 생기므로 국소적인 통증이 매우 심한데 비해, 치주유래(Periodontal origin)의경우 통증이 미약하기 때문에 강아지들이 식욕에는 별 영향이 없는것입니다.

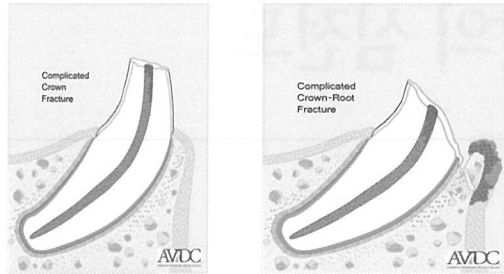
여태까지 우리가 동물병원에서 많이 접했던 케이스는 치석이 많이 생겨서 치주염이 심해서 치근단 농양이 온 치주유래의 치근단 농양을 많이 보았는데, 질문한 케이스는 치석이 없는 치주유래의 케이스입니다.

먼저 시간에 골절에 배운것을 기억을 해보면, 신경치료할 경우와 레진치료를 할경우가 다르다고 배웠습니다.

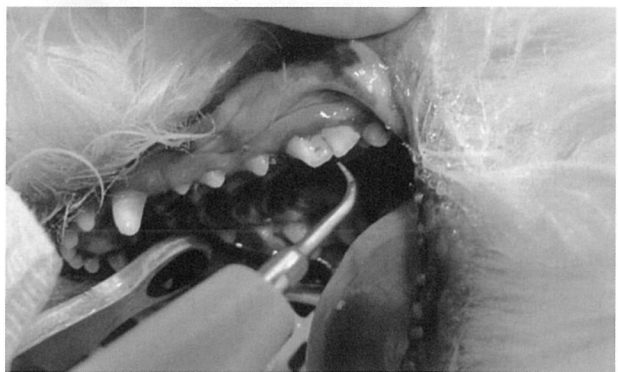치수가 노출되는 Complecated Fracture의경우는 꼭 신경치료를 하여야한다고 했습니다.

치수가 노출이 되면, 감염에 의해서 문제가 생기므로, 레진으로 치료했다가 나중에 치수염, 치근단농양등 부작용이 많

이 생길수 있다고 배웠습니다.



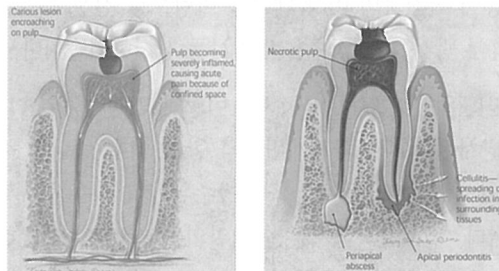
그럼 여태까지 설명을 들었으니 다시 한번 케이스사진을 보도록 하지요.



안보이던것이 보이지 않는지요? 4구치 가운데, 구멍이 난 것이 보이죠?

맞습니다. #208 CCF... 즉 4구치 가운데가 구멍이난(치수가 노출된)Complicated Crown Fracture입니다.

치수가 노출되어서 감염에 의해서 치근단 농양이 온 치수유래 치근단농양입니다. 이런 치수유래의 치근단농양은 당연히 위에서 배운것과 같이 치석은 거의 없겠지요. 사람의 경우는 아래와 같이 충치에서 많이 옵니다.



즉, 질문하신 환축은 CCF에 의한 치수유래 치근단 농양입니다.

앞으로, 우리는 치근단 농양하면 무조건 4구치에 치석이 많아야 한다는 편견을 버려야합니다.

치석이 없더라도 치근단 농양이 올수 있다는것을 기억해주세요.☺