

임플란트 보철물의 식편압입: 교합적 원인분석과 대처

강릉원주대학교 치과대학 보철학교실, 구강과학연구소
조 리 라

ABSTRACT

Food impaction related with trauma from occlusion

Department of Prosthodontics, College of Dentistry and Research Institute of Oral Science,
Gangneung-Wonju National University
Lee-Ra Cho

Food impaction between the implant prostheses and adjacent teeth is the most frequently observed problem. It may be caused by the migration of the adjacent teeth. This symptom may be observed at the mesial aspect of implant prostheses especially, and related with the multiple contributing factors including teeth vitality and antagonist. Ideal proximal contact with optimal strength and shape should be made for preventing the food impaction. Shape of customized abutment and prosthesis should have optimal emergence profile. Long duration from the extraction to the delivery of implant prostheses, the adjacent teeth and antagonist teeth may have possibility of occlusal interferences. Remained teeth mobility can induce the food impaction regardless of interproximal contact strength. Occlusal adjustment to remove occlusal interferences can be a method for enhancing the stability of interproximal contact.

Key words : Occlusal interference, Food impaction, Interproximal contact, Emergence profile, Migration

Corresponding Author

Lee-Ra Cho, DDS, PhD.

Department of Prosthodontics, College of Dentistry and Research Institute of Oral Science, Gangneung-Wonju National University, GangneungDaehangno 1, Gangneung, Gangwon-Do, 210-702, Korea.

Fax : + 82-33-640-3103, E-mail : lila@gwnu.ac.kr

I. 서론

임플란트 보철물을 장착한 후 환자들이 호소하는 문제점 중 가장 흔히 나타나는 양상이 식편압입(food

impaction) 현상이다. 같은 저자들이 자연치보철물에서 나타나는 식편압입현상과 임플란트보철물에서 나타나는 식편압입현상을 분석한 두 연구를 비교해 보면 자연치의 식편압입현상에서는 인접면의 접촉소실

이 발생하지 않고 긴밀한 경우가 전체의 70%를 넘었으나 임플란트보철물에서는 긴밀한 경우가 7%에 불과하다고 한다²⁾. 이로 유추해 볼 때 임플란트보철물에서는 인접면 접촉소실에 의한 식편압입현상이 발생하는 것으로 추정된다. 그런데, 임플란트는 치아와 비교할 때 부동성(immobility)을 가지기 때문에 이런 현상이 생기는 원인은 임플란트가 아니라 인접치의 이동에 기인한 것이라 할 수 있다.

식편압입현상이 나타나는 빈도에 비해 그 원인이나 이유를 객관적으로 분석하는 문헌은 매우 드문 편이다. 가장 먼저 이 현상을 보고한 Jemt 등³⁾에 따르면 15년간 단일치 임플란트 보철물을 관찰한 결과 28명 중 4명에게 나타난 중요하지 않은 문제이며 얼굴이 장안모인 사람에게서 더 흔하게 발생하는 경향이 있다고 하였다. Wei 등⁴⁾은 식편압입이 인접치의 이동(migration)에 의한 현상이며 인접치가 상악/하악 또는 소구치/대구치나에 관계없이 대략 60%에 가까운 임플란트 보철물에서 인접치 이동에 의한 인접면접촉의 소실이 발생한다고 하였다. 저자는 교합력이 작용하는 방향과 인접면접촉의 소실간의 관계를 규명하였는데 교합력이 근심방향으로 가해지거나 설측으로 가해지는 군에서 더 잦은 빈도로 이런 현상이 발생한다고 하였다⁴⁾. 하지만 Wei 등⁴⁾의 연구는 55명을 대상으로 한 연구이며 저자가 최종연구를 위한 예비연구(preliminary study)라고 밝히고 있으나 이후 최종 결과가 현재까지는 발표되지 않았다. 이⁵⁾는 2009년 93명의 한국환자를 대상으로 평균 30개월여 관찰한 결과, 30%를 넘는 식편압입현상을 관찰하였다고 보고하였다. 2010년 Koori 등⁶⁾은 186명의 임플란트 환자를 대상으로 누적적으로 식편압입의 빈도와 원인에 관해 의미 있는 결과를 보고하였다. 이 연구에 따르면 5.5년간 43%의 환자에서 인접면접촉 소실이 발생하였으며 임플란트보철물의 근심에서 더 흔히 발생한다고 하였다⁶⁾. 저자는 다양한 추정원인들의 위험도(risk ratio, RR)를 통계학적 분석을 거쳐 제시하였

는데 성별, 후방연장/치아지지, 전치부/구치부, 상악/하악, 임플란트의 수 등은 큰 영향을 끼치지 않지만 77세를 넘는 연령은 RR이 1.037로 인접면접촉 소실에 약간 기여하며, 인접치가 무수치이면 생활치에 비해 RR이 1.825로 높아지므로 인접치 생활도는 접촉소실의 주요한 기여인자가 된다고 하였다⁶⁾. 또 일반적인 조건에 비해 RR을 낮추는 조건도 제시하였는데, 대합치가 국소의치일 경우 자연치나 임플란트에 비해 RR이 0.381로 낮아지며 인접치가 연결고정된 경우 RR이 0.480으로 낮아진다고 하였다⁶⁾. 근심에서의 접촉소실이 80%에 달하는데 반해 원심에서의 접촉소실은 50% 정도로 근심 접촉소실이 더 큰 문제라는 사실도 제시하였다⁶⁾. 하지만 상악/하악의 식편압입 빈도는 자연치와 마찬가지로 상악임플란트 보철물의 접촉소실이 하악보철물보다 2배가량 높다는 연구²⁾도 있으며 인접면접촉의 긴밀도를 고려할 때 상악에서 더 빈발할 것으로 유추할 수 있다. 무엇보다 Koori 등⁶⁾의 연구에서 눈여겨보아야 할 사항은 치과의사의 희망과는 달리 시간이 지나도 식편압입의 발생빈도가 누그러지지 않으며 시술 후 10년 정도 지나면 100%에 육박하는 대상자가 접촉소실을 나타낼 가능성이 있다는 것이다. 따라서 임플란트 보철물의 인접면접촉 소실로 인한 식편압입 문제는 피할 수 없으며 현상이 가급적 덜 발생하도록 미리 대비하고 추후 관찰과정에서 증상이 발생했을 경우 환자의 요구사항에 맞추어 수정할 수 있도록 보철물을 제작하는 것이 필수적이라 사료된다. 이 문헌고찰에서는 정상적인 인접면접촉의 조건을 살펴본 후 이를 보철물에 적용할 때 고려해야 할 점을 소개하고 그 근거가 되는 문헌을 고찰하고자 한다.

II. 정상적인 인접면 접촉

신 등²⁾은 임플란트 보철물에서 인접면접촉소실이

빈발하기 때문에 더 긴밀하고 강한 인접면접촉을 제안하였지만 이는 이상적인 강도보다 더 긴밀한 인접면접촉은 치아의 통증만 야기하기 때문에 피해야 한다고 하였다. 임상에서 더 강한 인접면접촉을 만들어 주더라도 인접치의 이동을 가속화시켜 일정 기간이 경과하면 다시 인접면 접촉소실이 발생하는 현상을 흔히 목격한다. 따라서 정상적인 인접면접촉의 강도와 형태를 이해하고 이를 보철물에 구현하도록 노력해야 한다.

이상적인 인접면접촉은 인접치의 위치적 안정성뿐 아니라 지지조직의 안정성을 유지하기 쉽도록 제작되어야 한다. 보철물의 인접면접촉은 협설로는 교합면 중앙에 있지만 상악 소구치와 대구치 사이의 접촉면은 협면 쪽에 치우쳐 있다⁷⁾(Fig. 1a). 치경-교합면의 길이로 볼 때 소구치의 경우 교합면 1/3에 위치하지만 상악 대구치 사이에는 중앙 1/3에 위치한다⁸⁾(Fig. 1b). 보철물의 인접면접촉이 점접촉이면 접촉의 안정성이 낮아 치아이동의 원인이 될 수 있지만 너무 넓으면 치태조절이 어렵고 치주질환을 유발할 수 있다. 인접면접촉이 협설로 너무 넓은 경우가 치경-교합면으

로 너무 긴 것보다 더 나쁜 결과를 초래한다.

이상적인 인접면접촉강도를 연구한 Dörfer 등⁹⁾에 의하면 전반적으로 하악($4.3 \pm 1.9\text{N}$)이 상악($2.5 \pm 1.4\text{N}$)보다 더 강한 인접면접촉강도를 가지며, 부위별로 보았을 때 견치와 소구치 사이($2.9 \pm 1.8\text{N}$)가 가장 약하고 제2소구치와 제1대구치 사이($3.7 \pm 1.9\text{N}$)의 접촉강도가 가장 세다고 한다.

인접면접촉강도에 비해 인접면접촉간격에 대해서는 이견이 있다. 완벽하게 접촉하고 있는 치아들도 마이크로 단위에서는 떨어져 있다고 한다. Kasahara 등¹⁰⁾은 적절한 인접면접촉을 가진 치아의 인접면 상태를 미세전자결합소자카메라(microCCD)로 측정한 결과 정상적인 인접면접촉은 $50\mu\text{m}$ 두께의 철판이 약간의 저항성을 가지며 들어갈 수 있는 상태라고 정의하였다. 반면, Guichet 등¹¹⁾은 광탄성응력분석을 위해 이상적인 인접면접촉의 거리를 $8\mu\text{m}$ 의 심스탁(shimstock)이 들어가는 정도라고 정의하였으며 여기에 $50\mu\text{m}$ 정도를 추가한 상태는 강한 인접면접촉강도를 가지는 경우라고 하였다. Miura 등^{10, 12, 13)}은 인접면접촉의 간격이 하중에 따라 달라진다는 이론을 찰

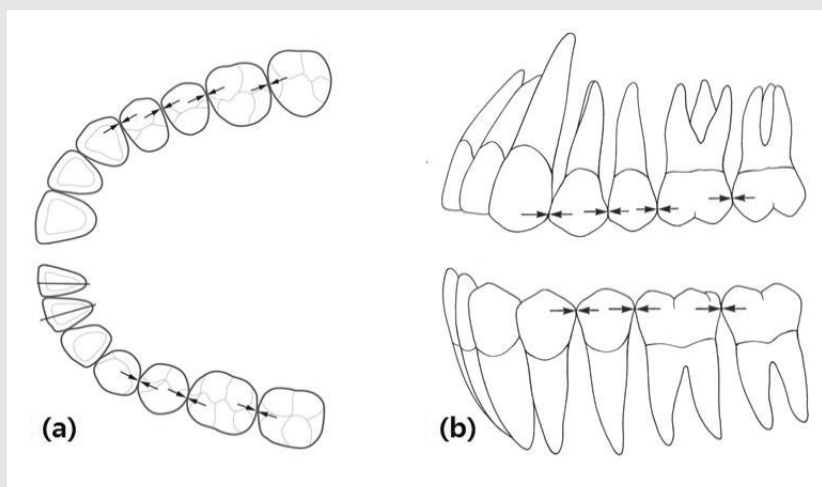


Fig. 1. Ideal proximal contact position. (a) In occlusal views, proximal contact positions are located central area excluding the maxillary premolar area. (b) In buccal view, proximal contact positions are located occlusally in anterior and premolar teeth.⁷⁾

영하여 증명했다. 이들에 따르면 인접한 치아들은 3~21 μ m 정도의 간격을 가지고 있다가 저작 등의 폐구압력에 의해 서로 접촉하는 상태가 된다고 하였다. 이들은 치아가 기능압을 받을 때 설측으로 이동하면서 원래의 간격이 없어지는 원인이 되며 이러한 이동을 생리적 이동이라고 하였다¹³⁾. 이 이론에 따르면 인접한 치아들은 서로 지탱하는 힘을 발휘하기 때문에 한 치아의 발거나 제거는 전체적인 치열궁의 균형을 무너뜨리는 원인이 된다. 치아발거 상태가 일정정도 지속되다가 임플란트 보철물로 치열궁의 온전성을 회복하였다 하더라도 기능압에 의해 생리적 이동을 하지 않는 임플란트의 특성상 저작시 인접면의 접촉은 발생하지 않기 때문에 임플란트 보철물의 식편압입은 필연적이라고 추정할 수 있다. 따라서 치아의 생리적 이동을 완전히 예방할 수 있다고 자신할 수 없으며 가급적 이를 방지하기 위해 최선의 노력을 다해야 할 것이다.

Ⅲ. 보철물의 인접면 조정

인접치의 인접면형태를 보철물 제작 전에 약간 수정함으로써 추후 식편압입의 가능성을 줄일 수 있다. 치아발거 후 발거된 공간으로 인접치가 이동되거나 기울

어짐으로써 무치악부위의 인접면 변연용선 사이의 간격에 비해 치경부사이의 거리가 더 넓다면 치경부 쪽에 넓은 치간공극이 생길 수밖에 없다. 치아에 비해 작은 직경을 가진 임플란트를 사용하기 때문에 구치부에서는 더 큰 치간공극이 생기고 이는 시간이 지난다고 해도 치은으로 채워질 수 없다¹⁴⁾(Fig. 2a). 따라서 인접치의 형태를 약간 수정해서 치간공극을 줄여주는 것이 좋다(Fig. 2b). 이 때 수정한 범랑질이나 노출된 상아질은 접착처리를 해 줌으로써 치아우식을 방지할 수 있을 뿐 아니라 여러 번의 수술을 통해 노출된 치경부의 민감성도 완화시킬 수 있다. 단, 이 과정에서 주의해야 할 사항은 치경부보다 더 좁게 변연용선을 형성하면 오히려 식편압입을 유발할 수 있으므로 주의해야 한다(Fig. 2c). Fig. 2c와 같은 형태의 레진충진이나 인접면금관을 가진 경우에도 미리 수정해 주지 않는다면 추후 필연적으로 식편압입이 발생하게 되므로 재수복이 필수적이다.

임플란트 보철물을 처음 장착할 때 약간의 주의를 기울이면 추후의 인접면접촉 소실을 방지할 수 있다. 이는 일반적인 보철물 장착 시에도 같이 적용될 수 있다^{15, 16)}. 인접면의 형태가 편평하지 않고 오목하면 보철물장착 초기에는 강한 접촉이라고 느껴질지라도 인접면의 접촉강도는 시간이 지나면서 약해지기 쉽다.

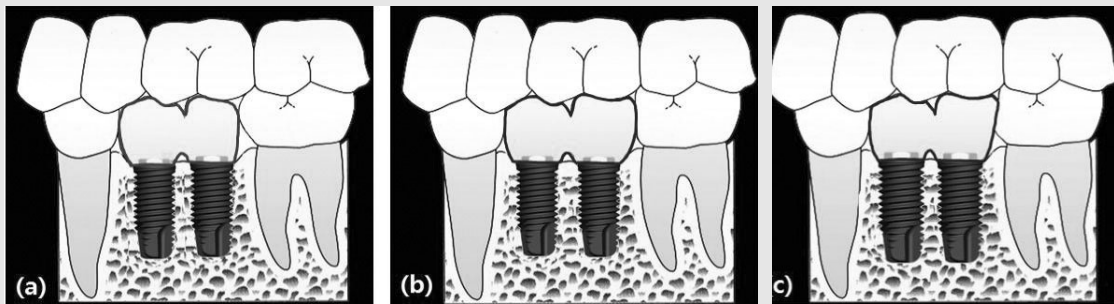


Fig. 2. Proximal contact between adjacent teeth and implant prosthesis. (a) Large interdental embrasure spaces. (b) Interdental embrasure spaces were reduced after adjustment of adjacent teeth. (c) Careful adjustment is needed to prevent divergent proximal contact. In this situation, food impaction may be induced by the proximal contact shape.

이는 오목한 인접면의 가장자리 부위만이 접촉하다가 이 부분이 마모되면서 급작스러운 접촉소실이 발현될 가능성을 유발한다. 이러한 현상은 보철물을 제작할 때 인접치의 인접면에 대한 요철형태로 보철물을 만드는 경우가 많기 때문이다(Fig. 3a). 따라서 오목한 형태로 보철물이 제작되어 왔을 때는 가장자리 부분을 먼저 삭제하여 평평한 형태로 만든 후 시적해 보고 접촉강도가 약하다고 판단되면 접촉부위를 추가하는 것이 필요하다⁶⁾(Fig. 3b).

임플란트 보철물의 변연용선이 인접치보다 낮은 경우에도 저작시 음식물덩어리가 빠져 나가지 않는 저장고 역할을 할 수 있기 때문에 주의해야 한다⁹⁾. 치아발

거후 대합치가 정출하면서 정출된 대합치를 그대로 두고 임플란트 보철물을 제작하는 경우 이런 현상이 발생하기 쉽다. 대합치의 교합평면을 정상적인 위치로 재수복하는 것이 가장 이상적인 해결방법이지만 대합치의 상태나 보철조건 때문에 어렵다면 수정이 가능한 정도만 대합치를 수정하고 인접치의 변연용선을 낮춤으로써 새로운 보철물과의 변연용선높이를 맞추어주는 것이 필요할 수도 있다(Fig. 4)

내부연결형 임플란트의 사용이 일반화된 최근에는 임플란트와 지대주의 직경이 같았던 외부연결형 임플란트를 사용하던 시기에는 문제가 되지 않았던 협측 음식저류의 문제가 발생하게 되었다⁹⁾. 내부연결형 임

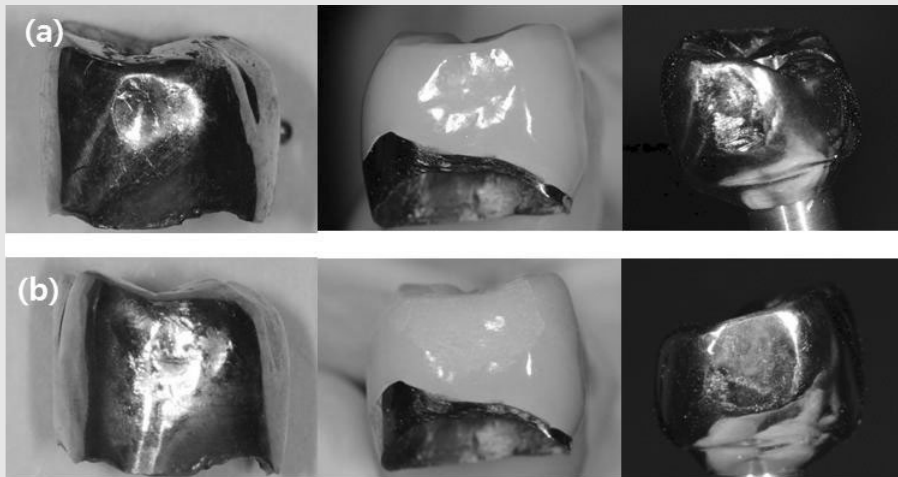


Fig. 3. (a) Concave proximal contact shapes of gold crown, metal ceramic crown and CAD-CAM titanium crown made by laboratory mistakes. (b) Adjusting the concave contact shapes. First, reshape the outer edge of the concave proximal contact. If loose contact was detected, fill the concave center using soldering or porcelain build-up.

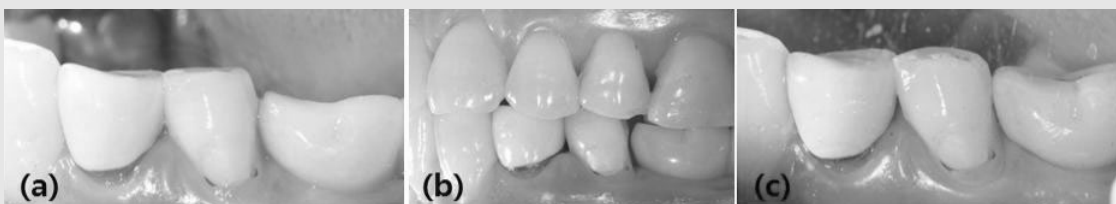

Fig. 4. Height differences in marginal ridges. (a) Initial delivery. (b) Loss of interproximal contact. (c) Marginal ridge of adjacent tooth and antagonist tooth were adjusted for providing similar marginal ridge height.

플란트는 연조직의 두께를 최대한으로 확보함으로써 임플란트 주변골수준을 유지하고 건강한 임플란트주위조직을 유지할 수 있게 하는 장점을 가지고 있지만 연조직이 얇고 얇게 식립된 경우에는 출현윤곽이 급작스럽게 형성됨으로써 치경부에 언더컷이 형성되고 음식물의 트랩역할을 하게 만든다(Fig. 5). 따라서 가급적 내부연결형 임플란트를 깊게 식립하고 임플란트 연결부위부터 시작되는 출현윤곽(emergence profile)을 형성함으로써 음식물의 협착저류를 예방할 수 있으리라 사료된다. 사실 임플란트 식립위치는 다른 모든 요인보다 임플란트 보철물의 형태를 비정상

적으로 만드는 원인이 되므로(Fig. 6) 처음부터 이상적인 위치에 식립하려고 노력해야 하지만 수술과정에서 다양한 요인을 고려하다 보면 이상적인 상태로 식립하는 것이 어려울 수밖에 없다. 이상적인 상태로 식립하지 못한다면 보철설계를 위한 공간을 위해 가급적 깊게 식립하려고 노력하면 상황을 보다 개선시킬 수 있다.

최근에는 CAD-CAM을 이용한 맞춤형대주가 널리 사용되고 있는데 최종보철물의 형태를 고려하지 않고 만드는 방식이므로 이 맞춤형대주상에 보철물을 제작하면 정상적인 출현윤곽에 비해 과도한 형태

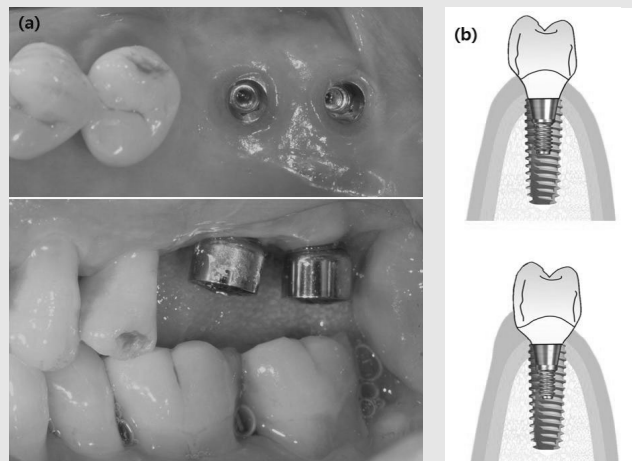


Fig. 5. (a) Shallow gingival depth and overhanged abutment can make gingival recession and food retention around prosthesis. (b) Emergence profiles should be made from the implant.

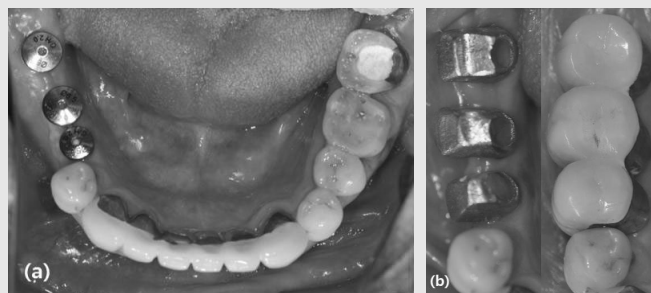


Fig. 6. (a) Implants were positioned on the center of alveolar ridge. (b) However, these positions were too lingually arranged considering the crossbite occlusal relationship. The position of implant prosthesis should be planned considering the antagonist.

(overcontour)를 가지기 쉽다(Fig. 7). 이는 스캔한 모형에서 맞춤지대주를 디자인할 때 최종적인 금관의 형태 몇 가지 중 하나를 골라 설정하는데 임플란트와의 연결부위까지의 연조직두께나 깊이를 고려하지 않고 디자인하기 때문이다¹⁷⁾. 최근에는 임플란트 연결부까지의 형태를 top-down 방식으로 디자인하는 방식도 있기 때문에 좀 더 생리적인 형태로 맞춤지대주를 제작할 수 있게 되었다. 과도한 형태로 제작된 보철물은 처음에는 식편압입이 발생하지 않아 편하다고 생각하기 쉽지만 치간공극을 과도하게 압박함으로써 시간이 지남에 따라 임플란트 주변골 흡수 및 치은흡수를 유발함으로써 식편저류의 원인이 되기도 하므로 생

리적인 형태로 맞춤지대주를 제작하도록 디자인하는 것이 필수적이다.

IV. 보철물 적응기간의 교합에 의한 식편압입

식편압입에 관한 Hirschfeld¹⁸⁾의 연구에 따르면 다양한 교합적 요인들이 식편압입을 초래할 수 있는데, 교모에 의한 변연용선 마모나 대합치의 정출, 인접치의 이동 등이 장기적인 식편압입을 초래한다고 하였다.

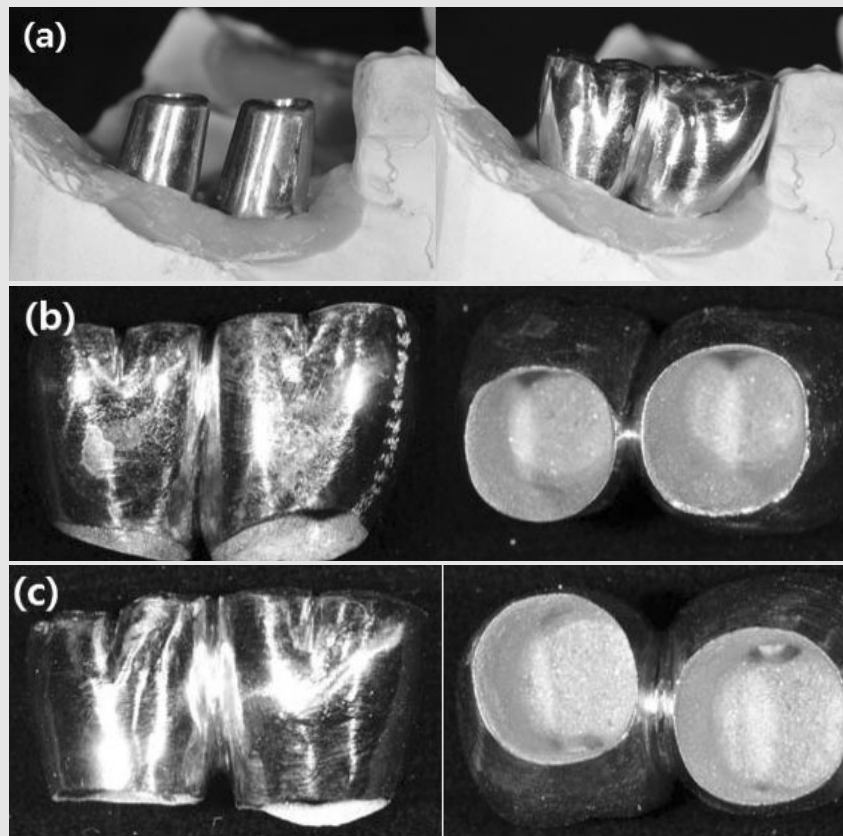


Fig. 7. (a) CAD-CAM customized abutments and prosthesis. (b) Narrow interdental embrasure induces gingival pressure and gingival recession. (c) Interdenal space was adjusted for providing physiologic interdenal space.

정 등¹⁾은 식편압입을 주소로 내원한 환자의 보철물을 대상으로 원인을 살펴보았을 때 접촉점의 형태, 인접치와의 긴밀도, 교합면의 형태 및 대합치와의 교합관계 등이 결정적인 원인이라고 보고하였다. 인접접촉점을 보철물 시적초기에 제대로 형성해 주더라도 교합에 의한 치아이동이 발생한다면 또 다른 인접접촉소실 및 식편압입의 원인이 되는 것이다. 정 등¹⁾은 교두-변연용선접촉인 교합관계를 가진 경우 마모가 없을 경우에는 변연용선에서 교합접촉이 되지 않다가 치아의 교모가 동반되면서 변연용선이 긴밀하게 접촉하거나 마모되면 식편압입을 더 많이 유도하게 되는 원인이 된다고 주장하였다. 이러한 요인은 임플란트 보철물에서도 동일하게 나타나는 경향이 있다고 한다²⁾. 대부분 성인 및 고령층을 대상으로 하는 임플란트 시술의 특성상 교모를 동반하고 있는 경우가 많아 더욱

식편압입을 가속화시키는 원인이 될 것으로 추정할 수 있다.

Wright 등¹⁹⁾은 상악제2대구치를 원심으로 경사지게 만드는 교합조기접촉이나 교두가 인접접촉점 사이로 과다하게 접촉되는 경우에 상악대구치사이의 인접접촉이개가 발생하기 쉽다고 하였다. 하지만 임플란트 보철물의 특성상 조기접촉이 있다면 변연골소실이 발생할 가능성은 있어도 임플란트보철물의 이동이 발생하지는 않을 것이다. 그러므로 임플란트와 인접치 사이의 접촉소실 중 하나의 원인이 된다고 생각하는 교합조기접촉은 자연치에서 발생할 가능성이 더 높다고 유추할 수 있다. Fig. 8에서 단일하악구치 상실 후 고정성 보철물을 시도했다가 후방대구치에서 치아우식이 발생하여 후방구치를 발거하고 두 개의 임플란트를 시술하는 경우 전방소구치는 치주인대강 확장 및

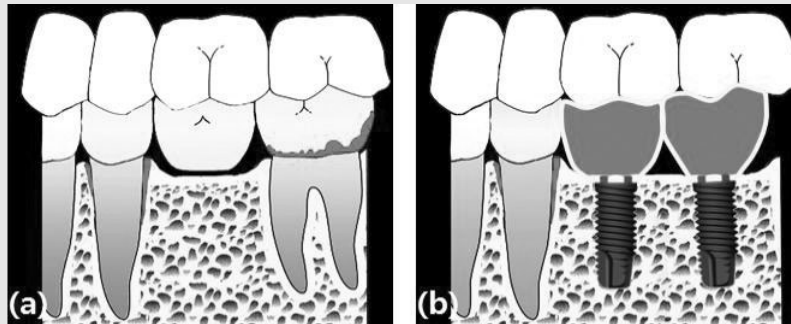


Fig. 8. Scenario of implant placement from failed fixed dental prosthesis. (a) Caries of distal abutment induces mobility of mesial abutment. (b) Remained tooth mobility after implant prosthesis.

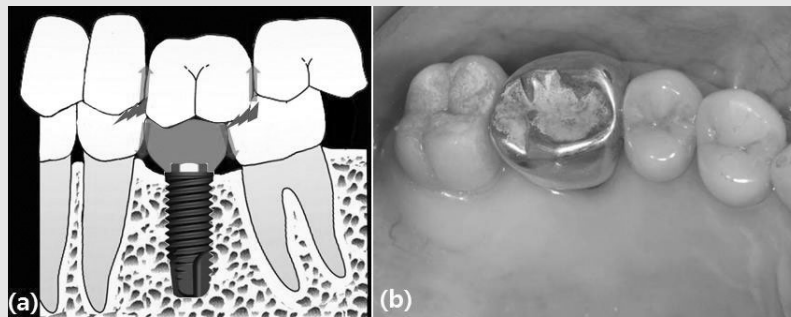


Fig. 9. (a) Direction of food impaction induced by supra-erupted antagonist and inclined adjacent teeth. (b) supra-erupted antagonist. Note the calculus deposition on the occlusal surface during non-function period.

동요도 증가와 같은 변화를 겪게 된다. 또한 대합치는 정출 및 경사되기도 한다.

Craddock 등²⁰⁻²²⁾은 구치상실 후 대합치의 변화에 대해 제시하였다. 1년 이상 대합치가 없었던 경우 1mm 이상의 정출이 68%에서 나타났으며 2mm 이상의 정출도 27%에서 나타났다고 하였다²⁰⁾. 대구치와 소구치의 정출비율은 비슷했으나 하악보다 상악치아가 더 많이 정출되었으며 정출되는 양은 대합되던 치아에 비해 9배 정도에 달한다고 하였다²⁰⁾. 이런 정출이 발생하면 Fig. 4와 같이 임플란트 보철물의 높이와 인접치가 부조화를 이루어 임플란트 보철물 인접면에서도 식편압입이 발생하지만 정출된 상악치아와 인접치 사이에도 식편압입이 발생하게 된다(Fig. 9). Craddock 등²¹⁾은 구치가 상실된 경우 대합치의 경사 및 회전에 대해서도 연구하였는데, 발치공간의 근심치아의 경사도는 오히려 줄었지만 원심치아의 경사도는 9배가량 증가(2.77° vs. 18.45°)하여 발치공간의 원심측 인접치아의 근심경사로 인한 문제가 추후 치간공극이나 조기접촉의 원인이 될 수 있다는 것을 짐작할 수 있다. Craddock²²⁾이 제시한 치아상실로 인한 문제 중 가장 눈에여겨보아야 할 것이 교합조기접촉에 관한 것이다. Fig. 9와 같이 치아정출, 이동, 회전 등에 의해 대합치가 없으면 교합조기접촉이 증가하게 되는데 특히 폐구의 초기에 발생하는 중심교합(CO)-최대감합(MI)시의 미끄러짐이 15배, 전방운동시의 조기접촉이 7배, 작업측의 조기접촉이 19배 등으로 증가하였다고 한다. 발거 후 임플란트보철물을 장착하게 되기까지 짧게는 3개월부터 길게는 2년까지 시간이 소요되므로 Craddock²²⁾이 주장했던 치아상실의 문제점이 임플란트보철 환자에서도 그대로 나타날 것이라 예상할 수 있다.

인접치의 잠복된 조기접촉이 임플란트 보철 후에도 지속된다면 어떤 영향이 있을까? Burgett 등²³⁾은 치주관막저상술 및 치석제거/치근활택술을 시행한 환자에서 교합조정을 시행하지 않을 경우 동요도가 오히려

증가하거나 그대로 유지되지만 교합조정을 시행한다면 동요도가 현저히 감소한다고 밝혔다. 즉, 임플란트 보철물의 인접치아가 조기접촉을 가지고 있을 때 교합조정을 해주지 않는다면 지속적인 동요도를 보일 것이고 이로 인한 인접면 접촉상실과 식편압입을 유도할 가능성이 있다는 것이다. Fig. 10의 환자는 접촉과 교합에 큰 문제가 없는데도 지속적인 식편압입을 호소하였다(Fig. 10-a). 방사선사진(Fig. 10-d)을 확인해 보면 근심측 소구치에 수직골결손을 동반한 수평골결손이 나타나 있으며 임상적으로도 동요도2급 상태였다. 상악치아의 협면에 손가락을 수평으로 대고 하악 소구치의 움직임을 차단한 후 교합을 확인해 보면 작업측 조기접촉이 있음을 확인할 수 있다(Fig. 10-b). 최대감합시의 접촉점만 남기고 난 후의 교합상태(Fig. 10-c)이며 이후 6개월 후에 내원하였을 때의 방사선사진(Fig. 10-e)과 병력청취에서 더 이상의 식편압입이나 접촉상실이 발생하지 않았다. Fig. 11에는 좌우측 대구치를 임플란트로 수복한 환자의 방사선사진이 있다(Fig. 11-a, b). 방사선사진이나 인접면접촉상태는 좌우가 큰 차이를 보이지 않으며 좌측 임플란트보철물과의 접촉점이 협설로 우측에 비해 조금 좁으며 치경-교합면으로도 짧은 양상을 확인할 수 있다. 이러한 접촉형태에도 불구하고 환자는 우측 임플란트와 인접치 사이에 식편압입을 호소하였다. 교합접촉을 확인해 보면 제2소구치 설측교두의 협측사면이 주된 작업측 유도를 담당하고 있음을 알 수 있다(Fig. 11-c, d). 제2소구치 협측교두가 마모되거나 경사되면서 원래 협측교두가 담당해야 하는 작업측 접촉을 설측교두의 내사면이 담당하면서 저작시 동요도가 발생한 것이다. 설측교두의 협측사면을 수정하여 협측교두가 작업측 유도를 담당하도록 한 후 식편압입은 사라졌다. 따라서 임플란트 보철물을 장착하기 전에 인접치 혹은 대합치가 잠재적인 교합조기접촉이 있을 가능성을 염두에 두고 먼저 교합조정을 시행한 후 보철물을 장착하는 것이 필요하리라 사료된다.

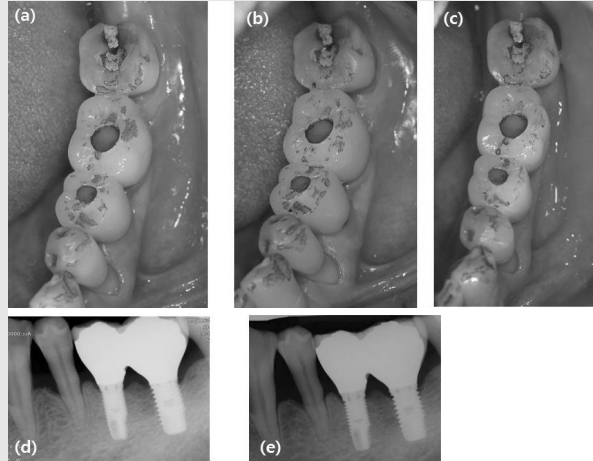


Fig. 10. Food impaction related with mobility of adjacent tooth. (a) Mobility of mesial natural tooth induces the proximal food impaction. However, it could not be detected due to the tooth mobility. (b) Occlusal contacts after limiting the tooth mobility. Note the working contacts were lied on two planes of buccal cusp of lower premolar. (d) Occlusal adjustment for working guidance by the buccal cusp only. (d) Radiographic images before occlusal adjustment. (e) Without adding the proximal contact, the food impaction were disappeared and tight proximal contacts were gained after 6 months.

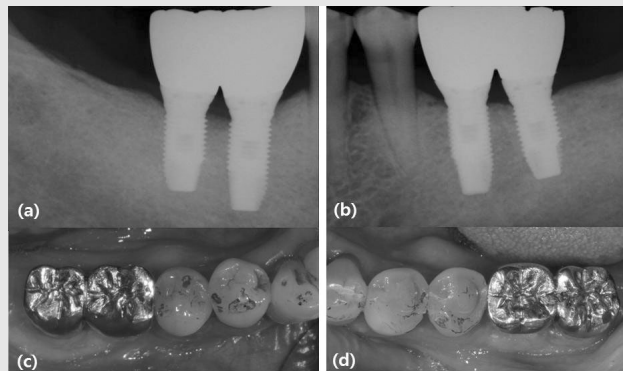


Fig. 11. Food impaction related with occlusal interference of adjacent teeth. Proximal contacts were wider in right side (a) comparing with left side (b). However, food impactions were happened only in right side. Occlusal contact indicates the working guidance were mainly positioned in the lingual cusp of right second premolar (c), while working guidance were formed in the buccal cusp of left premolar (d).

V. 조기접착을 없애기 위한 교합조정

식편압입을 예방하기 위한 교합조정은 일반적인 교합조정방법과 다르지 않다. 다만, Craddock²²⁾의 연구처럼 발치 후 인접치나 대합치의 조기접착의 가능성이 매우 높아지는 점을 고려하여 임플란트보철물을 장착하기 전에 인접치나 대합치의 조기접착을 미리 조정

하는 것이 필요하다는 점을 강조하고 싶다. 교합조정의 원칙은 다양한 교과서나 논문을 참조할 수 있으며 조화로운 교합형성을 추구하려는 목적이 같기 때문에 어떤 원칙을 적용하더라도 무방하다. 필자는 Dawson²⁴⁾의 교합조정원칙을 따라 교합을 조정하는데 그 순서는 중심교합-최대감합의 조기접착, 작업측 조기접착, 비작업측 조기접착, 전방운동시 조기접착

순으로 조정하는 것이다. 이러한 조정순서는 가장 빈번하게 조정해야 하는 빈도이기도 하므로 순서를 따라 가면 그 다음 과정의 조정양이 감소한다. 또한 가장 주요한 부작용이나 문제를 야기하는 원인의 순서이기도 하므로 이 조정순서를 따르는 것이 좋다.

먼저 중심교합-최대감합의 조기접촉의 수정에 대해 알아보자. 이는 입을 다물 때 과두를 축으로 하는 하악골의 폐구로를 따라 중심교합위치로 들어가면서 처음 상하악 치아가 접촉하고 이후 최대감합하면서 미끄러짐이 발생하게 된다. Yamashita 등²⁵⁾은 이러한 조기접촉이 제1소구치와 제2대구치에서 가장 호발하며 구강내의 2-3군데에서 발생하는 빈도가 높다고 하였다. Dawson²⁴⁾에 따르면 구치부의 중심교합-최대감합 사이의 조기접촉에 의해 하악골이 전방으로 미끄러지면서 전치부의 마모를 유발하게 된다고 한다. Fig. 12의 두 증례는 모두 제2대구치의 정출과 불규칙한 교합평면으로 인해 구치부에서 중심교합(CO) - 최대감합(MI) 사이의 조기접촉이 있었다. 이 중 a증례는 하악 도재수복물에 의해 상악전치의 마모가 가속화되었으며, b증례는 상악전치의 설면경사로 인해 하

악전치의 마모가 나타난 것으로 추정된다. 따라서 환자의 요구가 짧아진 전치부 수복에 한할지라도 구치부의 불규칙한 교합평면과 중심교합(CO) - 최대감합(MI) 사이의 조기접촉을 감지하여 수정해야 한다. 수정하는 방법은 Fig. 13-a와 같이 폐구로에서 처음 조기접촉하는 부위를 삭제하여 편평하게 만들어 주거나 Fig. 13-b와 같이 정출된 하악구치를 발거하는 방식으로 진행하는 것이 좋다.

작업측 조기접촉 수정은 상악의 협측교두의 설측내사면이나 하악의 설측교두의 협측내사면을 조정하게 된다. 증례에 따라 치아가 기능하면서 기능교두가 마모되고 교합평면이 넓어지면서 상하악 치아가 면접촉을 하는 현상이 흔하게 발생한다. 이 경우 기능교두가 더 빨리 마모되면서 상악의 협측교두에서 주되게 담당해야 할 작업측 접촉을 하악의 설측교두가 담당하게 되면 Fig. 11과 같이 치아에 과하중을 주고 전체적인 교합균형을 파괴하게 된다. 따라서 정상적인 교합면 넓이를 가진 경우라면 Fig. 14-b와 같이 대합와를 삭제하는 것이 맞지만 교합면이 넓어진 경우에서 대합와를 삭제하면 너무 넓은 교합면과 면접촉을 가지게

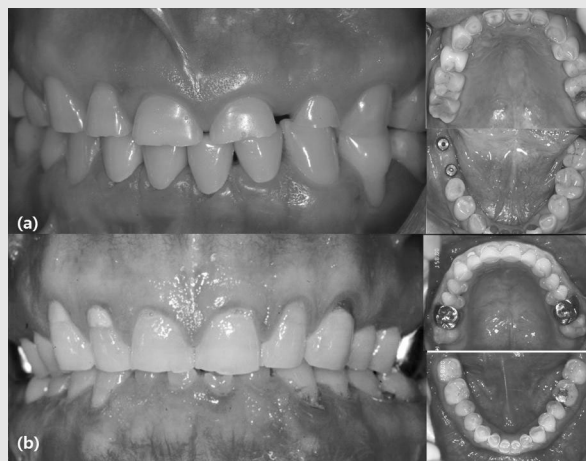

Fig. 12. Anterior teeth wear from centric occlusion (CO) - maximum intercuspation (MI) discrepancy. (a) Maxillary anterior teeth wear enhanced by antagonistic metal ceramic crowns. The origin of CO-MI discrepancy can be found at the left side of posterior occlusion. (b) Mandibular teeth wear enhanced by lingually inclined maxillary teeth. The origin of CO-MI discrepancy can be found at the left and right side of posterior occlusion.

되므로 이를 방지하기 위해서 Fig. 14-c와 같이 교두를 좁게 수정하는 것이 필요하다. 군기능교합이라고 하더라도 견치에서 제2대구치로 갈수록 하중담당이 감소하므로 작업측의 접촉량과 길이를 줄여주어야 한다(Fig. 14-d).

비작업측 조기접촉은 정상교합에서는 존재하지 않아야 하지만 흔하게 발견할 수 있다. 실제로 어떠한 교

합적, 치주적 문제가 없는 정상적인 성인의 5~11%에서도 발견되며 근육이 적응하므로 문제가 없다는 관점과^{26, 27)}, 근육기능에 장애를 초래하므로 없애 주어야 한다는 의견이 맞서고 있다^{28, 29)}. 하지만 치주적 문제를 가지고 있는 경우라면 작업측 조기접촉과 함께 비작업측 조기접촉이 치주낭을 악화시킬 수 있기 때문에 조정해 주는 것이 낫다. 상악 설측교두의 협측내사면

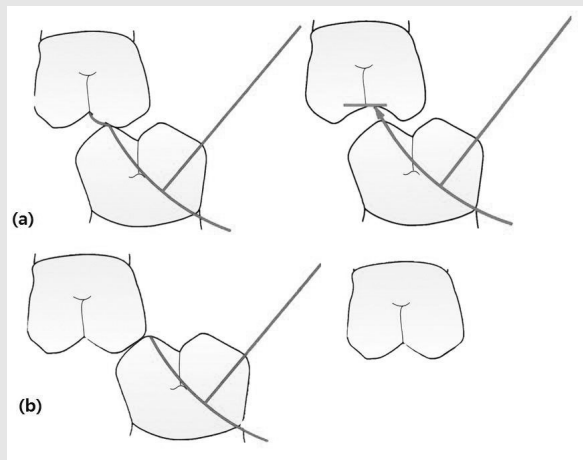


Fig. 13. Occlusal adjustment for CO - MI discrepancy in jaw closing. (a) Initial contacts were adjusted and flat centrics can be made. (b) Supra-erupted teeth without antagonist should be extracted for preventing CO - MI discrepancy.

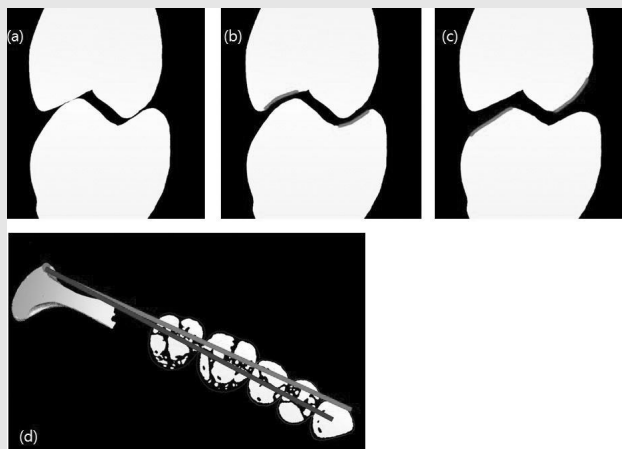


Fig. 14. (a) Occlusal adjustment for occlusal interferences in working movement. (b) Fossa widening, especially buccal surface of lower lingual cusp. (c) Cusp narrowing. (d) Different amount of working guidance.

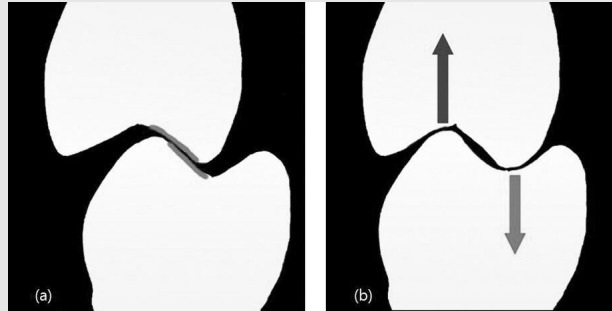


Fig. 15. (a) Occlusal adjustment for balancing interference. (b) After occlusal adjustment, direction of force can be coincide with the vertical axis of implant.

이나 하악 협측교두의 설측내사면을 수정하게 되는데 이런 조정(Fig. 15-a)은 궁극적으로 오는 넓히고 교두는 좁히는 결과가 되어 임플란트 장축방향으로 하중을 유도하는 긍정적인 결과(Fig. 15-b)를 초래한다.

위에서 언급한 바대로 조정하면 전방운동 시 구치의 접촉이 거의 사라지게 되며 전치의 전방유도를 방해하는 구치의 조기접촉만 제거하면 임플란트 인접치에서 존재하는 해로운 조기접촉에 대한 교합조정이 완성된다. 이러한 교합조정이 임플란트에 의한 작업축 유도를 허용하는 것으로 이해되어서는 안된다. 임플란트의 작업축 유도가 어떤 영향을 미치는지는 명확히 밝혀지지 않았지만 임플란트 보철물의 과부하는 골소실의 한 원인으로 알려지고 있기 때문이다³⁰⁾. 오히려 이러한 교합조정을 통해 인접치의 조기접촉을 없애므로써 정상적인 인접치의 작업축 유도를 재형성하는데 주된 의미가 있음은 염두에 두어야 할 것이다.

Ⅵ. 토의 및 요약

임플란트 보철을 장착한 후 가장 흔한 문제점인 식편압입은 장기간에 걸쳐 발생할 뿐 아니라 생리적인 현상이므로 이를 완전히 방지할 수는 없지만 임상가는 발생빈도를 낮추기 위해 노력해야 한다. 정상적인 인

접면접촉의 형태나 강도는 부위별로 차이가 있을 뿐 아니라 무조건적으로 강한 접촉이 최선은 아니기 때문에 환자의 치열에 적절한 정도의 강도와 형태로 인접면을 형성해야 한다. 인접치의 인접면과 보철물의 인접면을 최적의 형태로 조정하고 나서 인상을 채득하는 것은 하방의 음식물 압입공간을 줄이는데 효과가 있다. 일반적인 보철물과 마찬가지로 인접면제작에 있어서의 오류는 보철물장착 전에 수정하여야 추후의 식편압입을 줄일 수 있다. 또한 임플란트의 식립위치와 적절한 깊이의 지대주를 선택하고 인접면으로 과풍용된 지대주를 만들지 않는 것도 임플란트 주위의 조직건강을 유지하는데 도움이 될 것이다.

이상과 같은 일반적인 주의사항 외에 인접치의 교합조기접촉으로 인한 동요도는 정상적인 인접면을 형성하고 적절한 강도의 인접면 접촉세기를 가진 경우에도 임플란트 보철물과 인접치 사이의 식편압입을 유발할 수 있다. 이는 발치 후 임플란트 수복이 이루어지기 전까지의 장기간에 걸친 인접치나 대합치의 정출 및 이동으로 인해 교합조기접촉의 가능성이 높아지기 때문이다. 따라서 임플란트 보철물을 장착하기 전에 자연치에 있는 교합조기접촉의 징후를 파악하여 각각의 조기접촉에 맞는 교합조정을 해 줌으로써 건전한 인접면 접촉의 지속성을 강화시킬 수 있을 것으로 사료된다. 인접면접촉의 강도 자체가 약한 증례에서는 이런 교합

조정만으로 식편압입을 방지할 수는 없다. 적절한 형태와 강도의 인접면 접촉을 부여해 주었는데도 지속적인 식편압입이 발생하는 경우 교합조정을 적용하는 것이 이상적인 접근이라 할 수 있다. 하지만 조정의 양이 많지 않고 뚜렷한 교합조기접촉을 보이는 경우라면 예방적으로 교합조정을 해주는 것이 해로울 것으로 생각되지는 않는다.

이전에 살펴보았듯이 식편압입의 원인이 한 가지로

명확히 규명되는 경우보다 다양한 원인의 복합적 기여에 의해 발생하는 경우가 많기 때문에 인접면 접촉의 생리적 형태를 명확히 이해하고 형성해 주며 그 한 원인이 되는 인접치의 조기접촉도 해결해 주는 것이 좋다. 무엇보다도 임플란트와 인접치 사이의 인접면 접촉이 느슨해지는 것이 피할 수 없는 부분이라는 것을 이해하고 이를 대비하여 언제든지 탈착이 가능하도록 보철물을 제작하는 것이 합리적일 것이다.

참 고 문 헌

1. 정재훈, 오상천, 동진근. 식편압입의 발현에 관한 임상적 연구. 대한치과보철학회지. 2000;38:50-58.
2. 신동욱, 이진한, 김세연, 동진근. 임플란트 보철물과 인접치 사이의 식편압입에 관한 임상적 연구. 대한치과보철학회지. 2014;52:27-33.
3. Jemt T, Ahlberg G, Henriksson K, Bondevik O. Tooth movements adjacent to single-implant restorations after more than 15 years of follow-up. Int J Prosthodont. 2007;20:626-632.
4. Wei H, Tomotake Y, Nagao K, Ichikawa T. Implant prostheses and adjacent tooth migration preliminary retrospective survey using 3-dimensional occlusal analysis. Int J Prosthodont. 2008;21:302-304.
5. 이양진. 임플란트 수복 후의 식편압입 무엇이 문제인가? 대한치과의사협회지. 2009;47:191-205.
6. Koori H, Morimoto K, Tsukiyama Y, Koyano K. Statistical analysis of the diachronic loss of interproximal contact between fixed implant prostheses and adjacent teeth. Int J Prosthodont. 2010;23:535-540.
7. Rosenstiel SF. Contemporary Fixed Prosthodontics. 4th Edition. Elsevier Health Sciences. 2006.
8. Burch JG, Miller JB. Evaluating crown contours of a wax pattern. J Prosthet Dent. 1973;30:454-458.
9. Dörfer CE, von Bethlenfalvy ER, Staehle HJ, Pioch T. Factors influencing proximal dental contact strengths. Eur J Oral Sci. 2000;108:368-377.
10. Kasahara K, Miura H, Kuriyama M, Kato H, Hasegawa S. Observations of interproximal contact relations during clenching. Int J Prosthodont. 2000;13:289-294.
11. Guichet DL, Yoshinobu D, Caputo AA. Effect of splinting and interproximal contact tightness on load transfer by implant restorations. J Prosthet Dent. 2002;87:528-535.
12. Miura H. A study on the interdental proximal contact relation. J Jpn Prosthodont Soc. 1985;29:1134-1142.
13. Miura H, Hasegawa S, Okada D, Ishihara H. The

참고 문헌

- measurement of the physiological tooth displacement in function. *J Med Dent Sci.* 1998;45:103-115.
14. Tarnow DP, Cho SC, Wallace SS. The effect of inter-implant distance on the height of inter-implant bone crest. *J Periodontol.* 2000;71:546-549.
 15. Boice PA, Niles SM, Dubois LM. Evaluation of proximal contacts with shim stock. *J Oral Rehabil.* 1987;14:91-94.
 16. Kim DS, Suh KW. A proximal contact adjustment and interproximal relief method. *J Prosthet Dent.* 2007;97:244-245.
 17. 김종화. Implant custom abutment를 정말 꼭 써야 할까요?. *월간치과계.* 2013;5:92-99.
 18. Hirschfeld I : Food Impaction. *J Amer Dent Assn.* 1930;17:1504-1528.
 19. Wright EF. : Elimination of a food impaction problem in the posterior maxillary region. *J Prosthet Dent.* 1993;69:540-541.
 20. Craddock HL, Youngson CC, Manogue M, Blance A. Occlusal changes following posterior tooth loss in adults. Part 1: a study of clinical parameters associated with the extent and type of supraeruption in unopposed posterior teeth. *J Prosthodont.* 2007;16:485-494.
 21. Craddock HL, Youngson CC, Manogue M, Blance A. Occlusal changes following posterior tooth loss in adults. Part 2. Clinical parameters associated with movement of teeth adjacent to the site of posterior tooth loss. *J Prosthodont.* 2007 ;16:495-501.
 22. Craddock HL. Occlusal changes following posterior tooth loss in adults. Part 3. A study of clinical parameters associated with the presence of occlusal interferences following posterior tooth loss. *J Prosthodont.* 2008;17:25-30.
 23. Burgett FG, Ramfjord SP, Nissle RR, Morrison EC, Charbeneau TD, Caffesse RG. A randomized trial of occlusal adjustment in the treatment of periodontitis patients. *J Clin Periodontol.* 1992;19:381-387.
 24. Dawson PE. *Functional occlusion: from tmj to smile design.* Mosby Inc. 2006.
 25. Yamashita S, Igarashi Y, Ai M. Tooth contacts at the mandibular retruded position, influence of operator's skill on bite registration. *J Oral Rehabil.* 2003;30:318-323.
 26. Landi N, Manfredini D, Tognini F, Romagnoli M, Bosco M. Quantification of the relative risk of multiple occlusal variables for muscle disorders of the stomatognathic system. *J Prosthet Dent.* 2004;92:190-195.
 27. Ramfjord SP. Bruxism, a clinical and electromyographic study. *J Am Dent Assoc.* 1961;62:21-44.
 28. Carlsson GE, Ingervall B, Kocak G. Effect of increasing vertical dimension on the masticatory system in subjects with natural teeth. *J Prosthet Dent.* 1979;41:284-289.
 29. Minagi S, Ohtsuki H, Sato T, Ishii A. Effect of balancing-side occlusion on the ipsilateral TMJ dynamics under clenching. *J Oral Rehabil.* 1997;24:57-62.
 30. Chambrone L1, Chambrone LA, Lima LA. Effects of occlusal overload on peri-implant tissue health: a systematic review of animal-model studies. *J Periodontol.* 2010;81:1367-1378.