

## 소아에서 위장관내 이물질의 임상적 고찰

최은수, 이호균, 최수진나, 정상영

전남대학교 의과대학 외과학교실

### Clinical Analysis of Foreign Bodies in Gastrointestinal Tract in Children

Eunsoo Choi, Hyo Gyun Lee, Soo Jin Na Choi, Sang Young Chung

Department of Surgery, Chonnam National University School of Medicine, Gwangju, Korea

Foreign body ingestion is a common problem among paediatric populations. Most of the ingested foreign bodies spontaneously pass through the gastrointestinal tract, but approximately less than 10% of them remain without being discharged, and trigger complications. Therefore, proper evaluation and treatment according to the situation is required. In this study, clinical progress and complications were analyzed according to the clinical features and treatment in children who ingested foreign bodies. Among pediatric patients under 18 who were admitted to Chonnam National University Hospital after ingesting foreign bodies between January 2008 to June 2012, only the patients who had their foreign body in the gastrointestinal tract were included in this study. Based on medical records, age, type of foreign body, time spent till admission, and whether the endoscopy was done or not, complications were researched retrospectively. According to symptoms and plain abdomen X-ray findings, treatment was chosen and conducted among endoscopy, observation and emergency operation. Among 273 patients, 9 (3.3%) of them had surgical removal. Seven (2.6%) of them had an emergency operation on the day of admission, and the rest 2 (0.7%) had operation during observation. Removal through initial endoscopic approach was tried in 157 (57.5%) patients. Eleven (70.8%) of them had their foreign body removed at the initial trial, and 5 (4.9%) of them at the second trial. Among 109, who were on observation status, 9 (8.3%) of them needed endoscopic removal, and 2 (1.8%) of them suffered from surgical removal. It is thought to be better to approach slowly considering the type, size and symptoms in foreign body ingestion of pediatric patients, rather than immediate and invasive removal.

**Index Word:** Foreign body, Gastrointestinal tract, Children

#### 서론

이물질 섭취는 소아에서 발생하는 비교적 흔한 문제로 약 75% 이상이 4세 미만의 소아에서 발생하는 것으로 알려져 있다<sup>1-4</sup>. 섭취된 대부분의 이물질은 별다른 합병증 없이 위장관을 자연적으로 통과하여 항문으로 배출되지만, 10% 미만에서는 장내에 고정된다고 보고되고 있다<sup>5</sup>. 이물질의 장내 고정은 위장관 점막 손상, 출혈, 폐쇄, 천공 등의 합병증을 일으킬 수 있기 때문에 내시경적 또는 수술적 제거가 요구된다. 소아에서 이물질 섭취 시 연령, 이물질의 종류, 크기, 모양, 수, 위치 등 상황에 따른 적절한 검사와 치료가 필요하나 이에 대한 국내의 보고는 드문 실정이다. 따라서 본 연구를 통

하여 위장관내로 이물질을 섭취한 소아에서 이물질 섭취에 따른 임상 양상과 치료 방법 및 결과를 분석하여 적절한 치료의 방향을 제시해 보고자 하였다.

#### 대상 및 방법

2008년 1월부터 2013년 6월까지 이물질을 섭취한 후 전남대학교병원 응급실로 내원한 18세 미만의 모든 소아를 대상으로 하였으며, 호흡기로 이물질이 들어간 경우는 제외하였고 위장관으로 섭취된 경우만 포함시켰다.

환자의 성별, 연령, 증상, 이물질의 종류, 섭취 후 내원까지 걸린 시간, 자연 배출까지 걸린 시간, 내시경 또는 수술적 제

Received: April 10, 2014, Accepted: June 5, 2014

Correspondence: Soo Jin Na Choi, Department of Surgery, Chonnam National University School of Medicine, 42, Jebong-ro, Dong-gu, Gwangju 501-757, Korea. Tel: 062-220-6473, Fax: 062-227-1635, E-mail: choisjn@chonnam.ac.kr

Copyright © 2014 Korean Association of Pediatric Surgeons. All right reserved.

This is an Open Access article distributed under the terms of the Creative Commons Attribution Non-Commercial License (<http://creativecommons.org/licenses/by-nc/3.0>) which permits unrestricted non-commercial use, distribution, and reproduction in any medium, provided the original work is properly cited.

거 여부, 합병증 등에 대하여 의무기록을 바탕으로 후향적으로 조사하였다.

내원 당시 타병원이나 본원 응급실에서 시행한 단순 복부 방사선 검사 및 섭취한 이물질의 종류와 임상 양상을 기준으로 소아과, 소아외과, 소화기내과 의사가 협진하여 치료 방향을 결정하였다. 단순 복부 방사선 검사에서 이물질이 식도 또는 위 안에 위치한 것으로 판단되고, 이물질의 형태가 동그란 모양이면서 직경이 2 cm 이상, 길이가 3 cm 이상, 크기에 상관없이 2개 이상의 자석, 수는 건전지, 형태가 뾰족한 경우, 이물질에 납 성분이 포함되어 있을 경우에는 우선적으로 위내시경을 시행하였다. 위내시경을 시행할 때는 환자의 진정을 위해 Midazolam을 0.4 mg/kg으로 사용하였다.

경과 관찰이 결정된 모든 환자에게 입원을 권유하였으며, 보호자가 입원을 거부한 경우에는 귀가 후 경과 관찰을 시행하였다. 귀가 후 경과 관찰이 결정된 환자는 보호자에게 대변을 통한 배출을 주의 깊게 관찰하고, 1주 이내로 배출이 되지 않거나 이상 증상이 발생하면 다시 내원할 것을 교육하였다. 귀가 후 다시 내원하지 않은 환자는 자연 배출된 것으로 추정하였다.

위내시경 시행 중 발생한 의인성 손상이나 이물질에 의한 직접 손상을 합병증으로 정의하였다.

## 결 과

대상 기간 동안 위장관내 이물질 섭취로 응급실을 내원하였던 환자는 총 273명이었다. 평균 연령은  $3.27 \pm 2.95$ 세(범위: 8개월~17세)였으며, 남아(164명, 60%)가 여아(109명, 40%)보다 많았다(표 1).

이물질 섭취 후 내원까지 걸린 시간은 10분에서 30일까지 다양하였으며, 약 70%의 환자들이 5시간 이내에 내원하였다.

임상 증상은 전체 환자 중 45명(16.5%)에서 나타났으며, 이 중 구토가 29명(64%), 복부 불편감이나 통증을 호소한 경우가 10명(22%)이었다.

이물질의 종류는 동전이 80명(29.3%)으로 가장 많았으며,

수는 건전지(41명, 15%), 옷핀이나 머리핀 같은 뾰족한 이물질(39명, 14.3%), 자석(13명, 4.8%) 순이었다(표 2). 그 외 100명의 환자에서는 플라스틱 장난감, 단추, 장신구, 볼트, 지퍼, 바둑알, 구슬, 치아 등 다양한 형태의 이물질들이 관찰되었다. 2개 이상의 이물질을 섭취한 환자는 9명(3.3%)이었으며, 이 중 7명이 자석을 섭취하였고, 1명은 건전지, 1명은 옷핀을 섭취하였다.

위내시경의 시행은 총 273명의 환자 중 157명(57.5%)에서 내원 직후에 시행되었다(그림 1). 위내시경을 시행했던 157명 중 46명(29.2%)은 내시경을 통한 제거에 실패하였는데, 이중 8명은 위 안의 음식물로 인해 시야가 좋지 않았기 때문이었으며, 나머지 38명은 이미 이물질이 소장 이하 부위로 배출되었기 때문이었다. 시야가 좋지 않아 제거에 실패했던 환자 8명은 12시간 뒤에 다시 위내시경을 시행하여 5명에서 제거에 성공하였고, 3명에서는 이물질이 소장 이하 부위로 배출되어 제거에 실패하였다. 제거에 실패한 3명은 경과 관찰 후 2명은 3일 뒤, 1명은 4일 뒤에 각각 자연 배출이 확인되었다. 위내시경 시 이물질이 이미 소장 이하 부위로 배출되어 제거할 수 없었던 38명은 입원하여 경과 관찰하는 것을 권유하였으며, 이 중 16명(42.1%)은 입원기간 동안 자연 배출이 확인되었고, 22명(57.9%)은 입원을 거부하여 귀가 후 경과 관찰을 결정하였으나 추적 관찰이 되지 않았다.

내원 당시 경과를 관찰하기로 결정했던 환자는 총 273명 중 109명(39.9%)이었다. 이 중 19명(17.4%)은 입원하여 경과를 관찰하였고, 90명(82.6%)은 귀가한 상태에서 경과를 관찰하였다. 입원하여 경과 관찰을 했던 19명 중 18명(94.7%)은 자연 배출이 확인되었고, 나머지 1명(5.3%)은 단순 복부 방사선 검사를 7일간 하루 2차례 시행하였으나 이물질의 위치가 변하지 않아 수술적으로 제거하였다(그림 2B). 귀가한 상태에서 경과를 관찰하기로 결정하였던 90명 중 75명(83.3%)은 다시 내원하지 않아 추적 관찰이 되지 않았다. 나머지 15명 중 5명은 자연 배출이 확인되었으며, 10명은 7일 이상 단순 복부 방사선 검사에서 이물질의 위치 변화가 없었다. 이 10명 중 9명은 위내시경을 통하여 제거했으며, 이때 제거된 이물질은 동전 3명, 장신구 3명, 볼트 2명, 플라스

**Table 1.** Age Distribution of the 273 Children

Age (yr)	Number of patients (%)
<1	14 (5.1)
1~3	171 (62.6)
4~6	52 (19.1)
7~9	25 (9.2)
10~18	11 (4.0)
Total	273 (100)

**Table 2.** Nature and Frequency of Ingested Foreign Bodies

Foreign bodies	Number of cases (%)
Coins	80 (29.3)
Button batteries	41 (15.0)
Sharp objects	39 (14.3)
Magnets	13 (4.8)
Other objects	100 (36.6)
Total	273 (100)

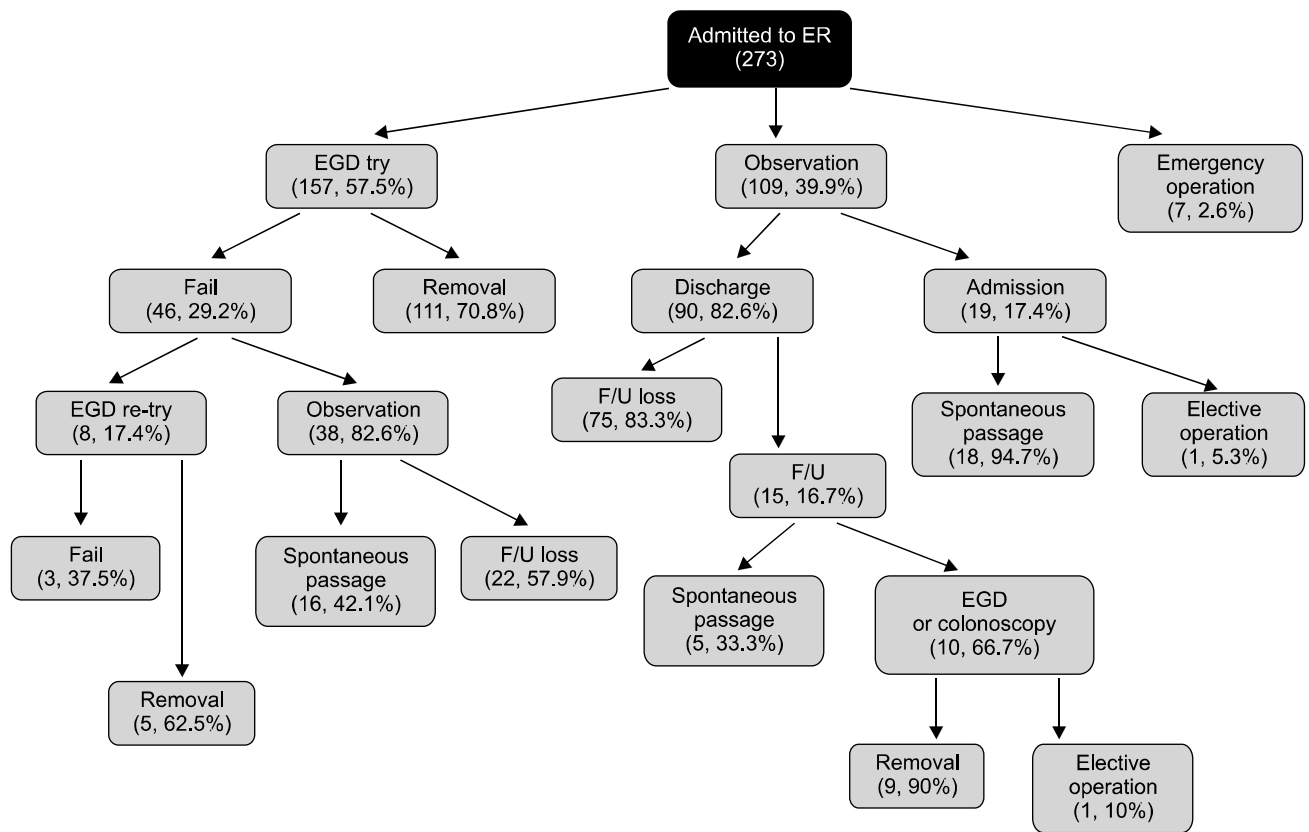


Fig. 1. Schematic review of management and results of foreign bodies ingested patients. ER: emergency room, EGD: esophagogastroduodenoscopy, F/U: follow up.

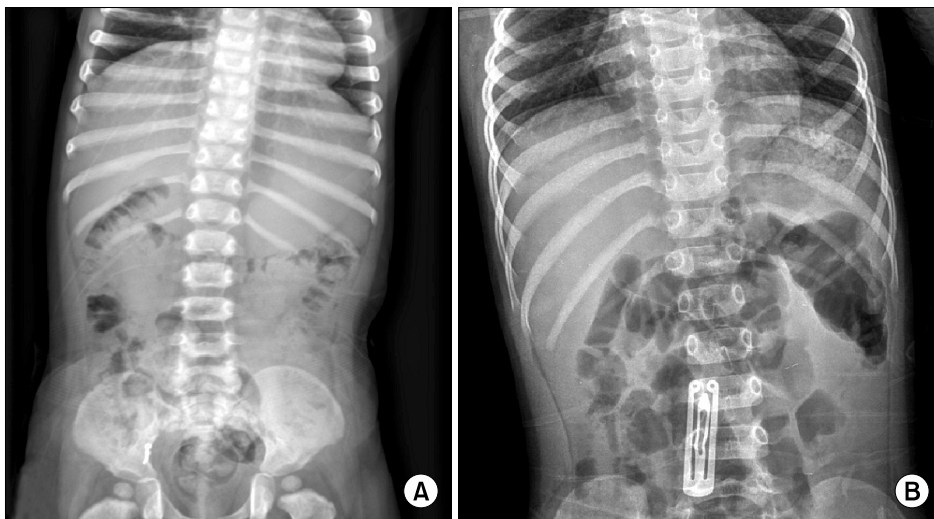


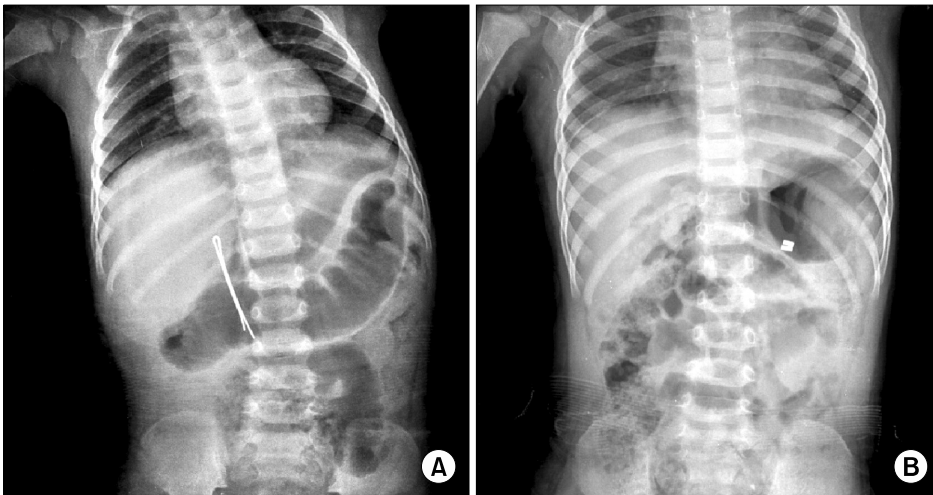
Fig. 2. (A) Impaction of foreign body in appendix (gold accessory). (B) Impaction of foreign body in small intestine (hair pin).

턱 장난감 1명이었다. 나머지 1명은 30일 전 섭취한 장신구가 충수돌기에 고정된 경우로 대장내시경에서 관찰되지 않아 수술적으로 제거하였다(그림 2A).

응급 수술은 총 273명의 환자 중 7명(2.6%)에서 내원 당일에 시행되었다. 이 중 5명은 2개 이상의 자석에 의하여 위장

이나 소장 또는 대장이 천공된 경우이며, 나머지 2명은 머리 핀이나 바늘과 같은 표족한 이물질에 의해 십이지장 제2부위가 천공된 경우였다(그림 3).

자연 배출이 확인된 39명의 평균 배출 시간은  $64.1 \pm 47.4$  (범위: 14~192)시간으로 조사되었다.



**Fig. 3.** (A) Perforation of duodenal second portion by hair pin. (B) Perforation of gastric greater curvature and jejunum by two magnets.

**Table 3.** Complications according to the Type of Foreign Bodies

Foreign bodies (number of cases)	Complications	Number of cases (%)	
Coins (80)	Esophageal ulcer	2	1 (2.5)
	Esophageal stricture		1
Button batteries (41)	Mallory-weiss tearing	8	1 (19.5)
	Acute gastritis		2
	Gastric erosion		2
	Gastric ulcer		3
Sharp objects (39)	Esophageal ulcer	3	1 (7.7)
	Duodenum perforation		2
Magnets (13)	Gastric ulcer	6	1 (46.2)
	Gastric perforation		1
	Colon perforation		1
	Small intestine perforation		3
Other objects (100)	Acute gastritis	4	4 (4)
Total (273)		23	(8.4)

합병증은 이물질의 종류에 따라서 그 유형과 빈도가 달랐다. 섭취한 이물질이 동전이었던 환자 80명 중 동전이 상부 식도에 고정되어 있었던 2명(2.5%)에서 내시경적 제거 후 식도 궤양과 식도 협착이 발생하였다. 수은 건전지는 41명 중 8명(19.5%)에서 Mallory-Weiss 증후군, 급성 위염, 위미란, 위궤양이 발생하였다. 뾰족한 이물질은 39명 중 3명(7.7%)에서 식도궤양, 십이지장 천공이 발생하였다. 자석을 섭취한 환자 13명 중 6명(46.2%)에서 위궤양, 위 천공, 소장 천공, 대장 천공이 발생하였다. 그 밖의 이물질을 섭취한 환자 100명 중 위내시경 상 4명(4%)에서 급성 위염이 발견되었다(표 3).

## 고 찰

전체 소아에서 약 4%가 동전을 섭취한 과거력이 있는 것으로 알려져 있으며, 이 수치로 미루어 볼 때 실제로 동전을

섭취한 후 병원을 내원하는 환자는 그리 많지 않음을 알 수 있다. 동전을 섭취한 소아의 85%는 의료인의 상담 없이 경과 관찰을 하는 것으로 보고되었다<sup>6</sup>. 그러나 5세 이하의 소아에서 23 mm 이상의 동전은 식도에 고정되거나 자연 배출의 지연이 발생할 수 있기 때문에 세심한 증상 관찰이 필요하다<sup>2</sup>.

생선 가시, 바늘, 찢긴 클립, 옷핀 등 뾰족한 이물질의 섭취는 다른 종류의 이물질보다 위장관 천공의 위험이 높다. 식도 내의 뾰족한 이물질은 식도 천공이나 식도-대동맥 누공을 일으킬 수 있으므로 내시경을 통하여 즉시 제거해야 한다. 식도에 고정된 이물질의 제거를 무리하게 시도하면 식도열상, 식도파열 등의 합병증을 일으킬 수 있기 때문에, 무리한 이물질의 제거 보다 위 안으로 밀어 넣어 자연 배출을 기다리는 것이 효과적인 경우도 있다. 이러한 뾰족한 이물질로 인한 천공은 십이지장의 C루프와 회맹관과 같은 굴곡진 부분에서 호발한다<sup>7</sup>. 뾰족한 이물질은 위 또는 십이지장을 합병증 없이 통과할 수도 있지만 여전히 합병증의 발생 가능성이 높기 때문에 가능하다면 내시경적 제거를 시도해야 한다. 만일 이러한 이물질이 십이지장 이하 부위로 통과했다면 단순 복부 방사선 검사를 지속적으로 시행하면서 토혈, 흑색변, 발열, 구토, 복통 등의 증상을 자세히 관찰해야 한다<sup>8</sup>. 관찰하는 동안 증상이 없더라도 이물질의 위치 변화가 3일간 관찰되지 않는다면 수술적 제거를 고려해야 한다.

수은 건전지는 알칼리성 물질의 배출로 인하여 위장관에 직접적인 손상을 줄 수 있다고 알려져 있었다. 또한 최근 연구에 따르면, 수은 건전지가 위장관을 통과하면서 주위 조직의 가수분해를 일으키거나 전지의 음극에서 발생하는 수산화 이온이 손상과 관련되어 있다고 보고되었다. 이러한 원인으로 수은 건전지는 위장 점막의 괴사 또는 천공을 일으킬 수 있다<sup>9</sup>. 특히 직경 20 mm 이상의 리튬 전지의 경우에는 높은 전압으로 인하여 더 큰 손상을 줄 수 있다<sup>10</sup>. 그러므로 수은

건전지의 섭취는 경과 관찰과 내시경적 제거 또는 수술적 제거 사이에서 고민에 빠질 수 있다<sup>11</sup>.

여러 개의 자석 섭취로 인한 장천공이 1995년에 처음 보고된 이후로 소아에서 자석 섭취는 심각한 합병증을 일으킬 수 있다는 인식이 증가되고 있다<sup>12</sup>. 강한 자성을 갖는 자석은 많은 물건들에서 사용되고 있으며, 이러한 자석은 철, 붕소, 네오디뮴으로 만들어지고 일반적인 자석보다 5배에서 10배 정도 강한 자성을 갖는다고 알려져 있다. 이러한 자석을 사용하는 장난감의 생산을 중단한 예도 있으나<sup>13</sup>, 여전히 비슷한 장난감들이 생산 및 판매되어지고 있다. 자석을 섭취한 환자의 50% 이상에서 2개에서 6개 사이의 자석을 섭취하는 것으로 보고된 바 있으며<sup>14</sup>, 본 연구에서도 자석을 섭취한 13명의 환자 중 7명(53.8%)에서 2개 이상의 자석을 섭취한 것으로 나타났다. 여러 개의 자석 섭취는 위장관의 벽을 넘어 서로 끌어당기기 때문에 특히 더 위험한 것으로 알려져 있으며, 압력으로 인한 괴사, 궤양, 장천공, 누공이 최소 8시간부터 발생할 수 있고<sup>15</sup>, 장폐쇄로 인한 염전도 일으킬 수 있다. 그러므로 2개 이상의 자석 섭취 시에는 위내시경을 통한 즉각적인 제거가 필요하며, 십이지장 부위 이하로 통과하였거나, 복통, 복부 팽만감 등의 증상이 발생한 경우에는 응급 수술이 필요하다. 1개의 자석을 섭취하였을 경우에는 부모에게 자성을 갖는 물질을 피하도록 교육시킨 후 경과를 관찰할 수 있다.

이물질로 인한 공장과 회장 또는 대장의 폐쇄는 드물다<sup>16</sup>. 본 연구에서도 장폐쇄를 일으켜서 제거를 시행한 경우는 없었으나, 장신구가 충수돌기에 고정되어 수술적으로 제거한 경우가 1명 있었다. 이물질의 크기가 길이 3 cm 이상이거나 직경 2 cm 이상으로 큰 경우에는 자연 배출이 어려울 수 있기 때문에 자연 배출을 기대하기 보다는 초기에 적극적 제거를 고려하는 것이 좋다<sup>17</sup>.

방사선 검사에서 관찰되지 않는다고 해서 위장관에 이물질이 없다고 단정 지을 수는 없다<sup>18</sup>. 이물질 섭취 후 1주 내에 자연 배출이 관찰되지 않는다면 내시경과 같은 침습적인 접근 보다는 위장관 조영술을 시행하는 것이 도움이 될 수 있다.

## 결론

소아에서 위장관내로 섭취된 이물질은 대부분은 자연적으로 배출된다. 그러므로 이물질의 즉각적인 침습적 제거 보다는 환자의 나이, 이물질의 종류, 모양, 크기, 수, 위치를 함께 고려하여 대응하는 것이 바람직하다.

2개 이상의 자석, 수는 건전지, 뾰족한 이물질, 식도에 고정된 동전은 자연 배출이 어렵거나 합병증 발생 가능성이 높

기 때문에 조기에 위내시경 또는 수술적 제거를 고려하는 것이 바람직할 것으로 생각된다. 그 이외의 이물질인 경우에는 증상이 없다면 1주일까지는 경과 관찰 후 제거를 시도하는 것이 좋을 것으로 사료된다.

## REFERENCES

- McNeill MB, Sperry SL, Crockett SD, Miller CB, Shaheen NJ, Dellon ES: *Epidemiology and management of oesophageal coin impaction in children*. Dig Liver Dis 44:482-486, 2012
- Tander B, Yazici M, Rizalar R, Ariturk E, Ayyildiz SH, Bernay F: *Coin ingestion in children: which size is more risky?* J Laparoendosc Adv Surg Tech A 19:241-243, 2009
- Chen X, Milkovich S, Stool D, van As AB, Reilly J, Rider G: *Pediatric coin ingestion and aspiration*. Int J Pediatr Otorhinolaryngol 70:325-329, 2006
- Schunk JE, Corneli H, Bolte R: *Pediatric coin ingestions. A prospective study of coin location and symptoms*. Am J Dis Child 143:546-548, 1989
- Panieri E, Bass DH: *The management of ingested foreign bodies in children—a review of 663 cases*. Eur J Emerg Med 2:83-87, 1995
- Connors GP, Chamberlain JM, Weiner PR: *Pediatric coin ingestion: a home-based survey*. Am J Emerg Med 13:638-640, 1995
- Allotey J, Duncan H, Williams H: *Mediastinitis and retropharyngeal abscess following delayed diagnosis of glass ingestion*. Emerg Med J 23:e12, 2006
- Wright CC, Closson FT: *Updates in pediatric gastrointestinal foreign bodies*. Pediatr Clin North Am 60:1221-1239, 2013.
- Volle E, Beyer P, Kaufmann HJ: *Therapeutic approach to ingested button-type batteries. Magnetic removal of ingested button-type batteries*. Pediatr Radiol 19:114-118, 1989
- Litovitz T, Whitaker N, Clark L: *Preventing battery ingestions: an analysis of 8648 cases*. Pediatrics 125:1178-1183, 2010
- Namasivayam S: *Button battery ingestion: a solution to a management dilemma*. Pediatr Surg Int 15:383-384, 1999
- Honzumi M, Shigemori C, Ito H, Mohri Y, Urata H, Yamamoto T: *An intestinal fistula in a 3-year-old child caused by the ingestion of magnets: report of a case*. Surg Today 25:552-553, 1995
- Martin A: *Safety worry leads to end of a popular toy magnet* [Internet]. New York (NY): The New York Times; 2012 Dec 17 [cited 2014 Feb 20]. Available from: [http://www.nytimes.com/2012/12/18/business/maker-of-buckyballs-says-it-will-stop-selling-them.html?\\_r=0](http://www.nytimes.com/2012/12/18/business/maker-of-buckyballs-says-it-will-stop-selling-them.html?_r=0)
- Lelli JL: *Foreign bodies*, in Ashcraft KW, Hoder TM(eds): *Pediatric Surgery*(ed 5), chap 11. Philadelphia, PA, WB Saunders, 2010, Pp141
- Hussain SZ, Bousvaros A, Gilger M, Mamula P, Gupta S, Kramer R, Noel RA: *Management of ingested magnets in children*. J Pediatr Gastroenterol Nutr 55:239-242, 2012
- Da Silva EJ, Golakai VK: *Foreign body causing chronic subacute small bowel obstruction: an unusual case from Harare Hospital*. Cent Afr J Med 44:16-18, 1998
- Lelli JL: *Foreign bodies*, in Ashcraft KW, Hoder TM(eds): *Pediatric Surgery*(ed 5), chap 11. Philadelphia, PA, WB Saunders, 2010, Pp141
- Messner AH: *Pitfalls in the diagnosis of aerodigestive tract foreign bodies*. Clin Pediatr (Phila) 37:359-365, 1998