

대퇴골 근위부 악성 골종양 환자에서 종양 대치물을 이용한 사지 구제술

Limb Salvage Surgery with Tumor Prosthesis for the Malignant Bone Tumors Involving the Proximal Femur

전영수*[†] • 백종훈*[‡] • 이승혁*[†] • 이충환*[†] • 한정수*[‡]

*경희대학교 의과대학 정형외과학교실, [†]강동경희대학교병원 정형외과, [‡]경희대학교병원 정형외과

목적: 대퇴골 근위부에 발생한 악성 골 종양의 치료로 사지 구제술을 시행하는 경우 환자의 생존과 더불어 술 후 보행 등의 기능회복이 중요하다. 대퇴골 근위부의 악성 골 종양에 의한 통증 또는 병적 골절이 발생한 환자에 대하여 종양 대치물을 이용한 사지 구제술 시행 후 임상 결과에 대해서 분석하였다.

대상 및 방법: 2005년 2월부터 2014년 1월까지 대퇴골 근위부 악성 골 종양을 진단 받고 통증 또는 병적 골절이 발생하여 대퇴골 근위부 절제술 및 종양 대치물을 이용한 사지 구제술을 시행한 20예(19명)를 대상으로 하였다. 평균 연령은 63.1세(범위 35-86세)였으며 남자가 14예, 여자가 6예였다. 평균 추시 기간은 20개월(1-94개월)이었고, 전이성 골 종양 15예, 골육종 4예, 다발성 골수종 1예였으며, 전이성 병변의 원발 암은 폐암 4예, 간암 3예, 신장암 3예였고, 유방암, 갑상선암, 대장암, 전립선암, 악성 방추 세포암이 각각 1예씩 이었다. 사용된 종양 대치물은 모두 조립형 종양 대치물로 Kotz's[®] Modular Tumor prosthesis (Howmedica, Rutherford, New Jersey)가 3예에서 사용되었고, MUTARS[®] proximal femur system (Implantcast, Munster, Germany)이 17예에서 사용되었다. 수술 전 후의 통증 정도를 Visual Analogue Scales(VAS)로 평가하였으며, 술 후 하지의 기능적 평가를 위해 Musculoskeletal Tumor Society score(MSTS) grading system 을 이용하였다.

결과: 최종 추시 시 20예(19명) 중 11예(10명)가 생존하고 9예(9명)가 사망하였으며 사망한 환자의 술 후 평균 생존기간은 10.1개월(1-38개월) 이었다. VAS 점수는 술 전 평균 8.40점(5-10점)에서 술 후 평균 1.35점(0-3점)으로 호전 되었고, 수술 후 MSTS 기능적 평가는 평균 19.65점(65.50%) (7-28점)이었다. 수술과 관련된 합병증으로는 국소 재발 2예, 혈종 3예, 감염 3예, 음낭 종창 2예, 탈구 1예였고 치환물 주위 골절이나 해리는 없었다.

결론: 대퇴골 근위부에 발생한 악성 골 종양에 의한 통증 또는 병적 골절이 발생한 경우 종양 대치물을 이용한 사지 구제술은 조기의 통증 감소 및 기능 회복을 위한 적절한 치료로 생각된다.

색인단어: 대퇴 근위부, 악성 골 종양, 사지 구제술, 종양 대치물

서론

대퇴골 근위부는 원발성 악성 골 종양의 발생빈도가 높을 뿐 아니라 전이성 골 종양의 발생빈도가 가장 높은 부위다. 특히, 대퇴골 근위부는 해부학적, 생역학적으로 많은 힘이 집중되는 부위며 병적 골절이 쉽게 유발될 수 있는 곳으로 적극적인 수술적 치료를

시행하는 경우 환자의 생존과 더불어 술 후 보행 등의 기능회복에서 좋은 결과를 얻을 수 있다.¹⁻³ 과거 전이성 악성 골 종양 환자의 경우 원발암에 의한 전신 쇠약에 의해 적극적인 수술적 치료가 어려웠지만 의학의 발달에 따른 치료법의 발달로 인해 사지 구제술 등의 적극적인 수술적 치료가 가능하게 되었다.^{4,5} 사지 구제술로는 종양 제거 후, 골수강내 고정, 금속판 고정의 내고정 장치를 하는 등의 방법들이 있지만 내고정 실패에 따른 합병증이 종종 발생하며, 광범위한 골 침범 소견을 보이는 경우에는 쉽지 않다.^{6,7} 종양 대치물의 경우 악성 골 종양의 광범위 절제 후, 재건하는 술식으로 좋은 임상적 결과를 보이고 있다.⁸ 이에 저자들은 대퇴골 근위부 악성 골 종양에 의한 통증 또는 병적 골절이 발생한 환자에 대하여 종양 대치물을 이용한 사지 구제술 시행 후 임상 결과에 대해서 분석하였다.

접수일 2014년 3월 31일 심사수정일 2014년 5월 28일

게재확정일 2014년 6월 3일

교신저자 전영수

서울시 강동구 동남로 892, 강동경희대학교병원 정형외과

TEL 02-440-6155, FAX 02-440-7498

E-mail mozar13@khu.ac.kr

대한골관절종양학회지 : 제20권 제1호 2014 Copyrights © 2014 by The Korean Bone and Joint Tumor Society

"This is an Open Access article distributed under the terms of the Creative Commons Attribution Non-Commercial License (<http://creativecommons.org/licenses/by-nc/3.0/>) which permits unrestricted non-commercial use, distribution, and reproduction in any medium, provided the original work is properly cited."

대상 및 방법

2005년 2월부터 2014년 1월까지 대퇴골 근위부 악성 골 종양을 진단 받고 통증 또는 병적 골절이 발생하여 대퇴골 근위부 절제술 및 종양 대치물을 이용한 사지 구제술을 시행한 20예(19명)를 대상으로 하였다. 평균 연령은 63.1세(범위 35-86세)였으며 남자가

14예, 여자가 6예였다. 평균 추시 기간은 20개월(1-94개월)이었고, 전이성 골 종양 15예, 골육종 4예, 다발성 골수종 1예였으며, 전이성 병변의 원발암은 폐암 4예, 간암 3예, 신장암 3예였고, 유방암, 갑상선암, 대장암, 악성 방추세포종양이 각각 1예씩이었다(Table 1). 이들 중 3예는 이전에 악성 골 종양을 진단 받고 수술적 치료를 받은 경우였는데, 고관절 인공관절 전치환술 후 재발 및 삽입

Table 1. Summary of Cases

Case no.	Sex*	Age	Primary tumor	Location	Pathologic fracture	Implant	Complication	Patient survival
1	M	66	Osteosarcoma	Neck-intertroch	+	KOTZ [®]	Hematoma	CDF
2	M	54	Osteosarcoma	Head-subtroch		MUTARS [®]		DOD
3	M	66	Osteosarcoma	Neck-intertroch	+	MUTARS [®]	Recurrence	DOD
4	M	35	Osteosarcoma	Subtroch		MUTARS [®]		CDF
5	M	61	Lung ca.	Head-intertroch		KOTZ [®]		DOD
6	F	51	HCC	Intertroch-subtroch		KOTZ [®]	Infection	AWD
7	F	74	Breast ca.	Neck-subtroch	+	MUTARS [®]		DOD
8	M	42	HCC	Intertroch		MUTARS [®]	Infection Dislocation	DOD
9	M	84	Lung ca.	Neck-subtroch	+	MUTARS [®]		DOD
10	F	67	RCC	Intertroch	+	MUTARS [®]		AWD
11	F	67	RCC	Intertroch	+	MUTARS [®]		AWD
12	M	63	Lung ca.	Intertroch		MUTARS [®]		DOD
13	F	49	MPNST	Subtroch	+	MUTARS [®]	Hematoma	CDF
14	M	65	Lung ca.	Neck-intertroch		MUTARS [®]	Recurrence Infection	NA
15	F	56	Colon ca.	Neck-intertroch		MUTARS [®]		DOD
16	M	59	HCC	Neck-subtroch	+	MUTARS [®]		DOD
17	M	86	MM	Intertroch-subtroch	+	MUTARS [®]	Scrotal swelling	AWD
18	M	58	RCC	Head-intertroch	+	MUTARS [®]		AWD
19	M	75	Thyroid ca.	Intertroch-subtroch		MUTARS [®]		CDF
20	M	84	Prostate ca.	Intertroch		MUTARS [®]	Scrotal swelling	CDF

*F, female; M, male; HCC, hepatocellular carcinoma; RCC, renal cell carcinoma; MPNST, malignant spindle cell tumor; MM, multiple myeloma; AWD, alive with disease; CDF, continuous disease free; DOD, dead of disease; NA, not available.

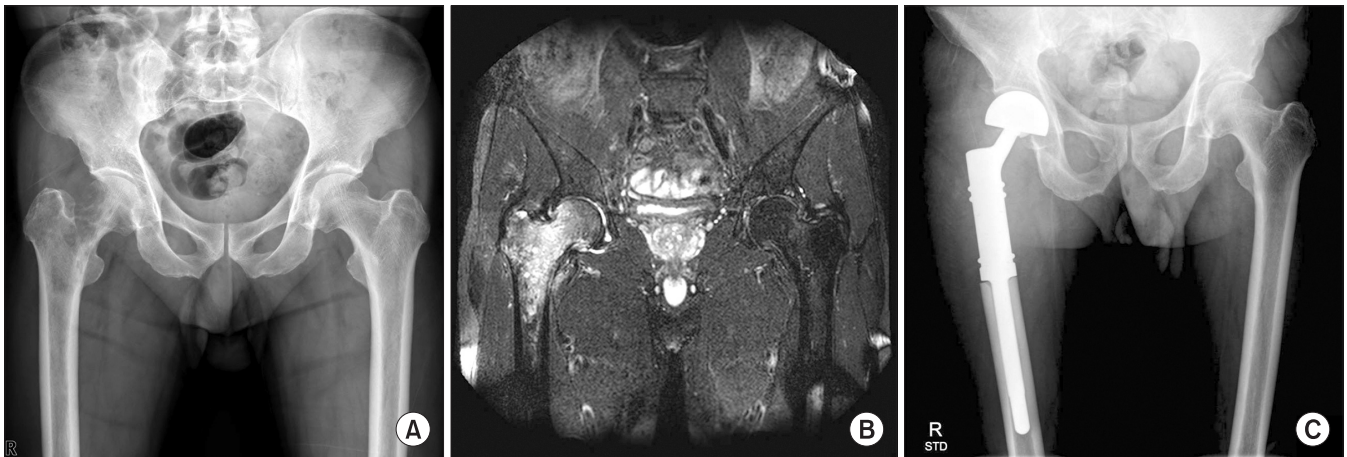

Figure 1. 58-year-old man with metastatic cancer (A) Pre-operative radiograph of right proximal femur shows irregular osteolytic lesion. (B) Coronal T2WI MRI of right proximal femur reveals high signal intensity with heterogeneous enhancement. (C) Wide resection and reconstruction with tumor prosthesis (MUTARS[®]) was performed.

대퇴골 근위부 악성 골종양 환자에서 종양 대치물을 이용한 사지 구제술

물 주위 골절 1예, 양극성 반치환술(bipolar hemiarthroplasty) 후 재발 1예, 과거 병적 골절로 종양 제거술 및 내고정술 시행 후 재발한 1예였다. 수술 적응증으로는 대퇴골 근위부 원발성 또는 전이성 악성 골 종양이 대퇴골 전하부 또는 골간까지 확장되어 있는 경우, 경부 및 골두까지 퍼져 있는 경우, 병적 골절 또는 압박 골절의 경우로 하였다. 사용된 종양 대치물은 모두 조립형 종양 대치물로 MUTARS[®] proximal femur system (Implantcast, Munster, Germany)이 17예에서 사용되었고, Kotz's[®] Modular Tumor Prosthesis (Howmedica, Rutherford, New Jersey)이 3예에서 사용되었다(Fig. 1).

수술 전 신장세포암의 전이에 의한 병변 1예에서 술전 색전술을 시행하였다. 수술은 근위 대퇴골 절제 후, 종양 대치물을 조립하여 절제된 길이에 맞게 치환술을 시행하였고, 수술 중 박리하였던 외전근 및 장요근, 단외회전근을 재건하기 위해 부착튜브(attachment tube)를 종양 대치물 길이에 맞게 자르고 대치물에 고정된 후, 비흡수성 봉합사를 이용하여 재건하였다(Fig. 2). 수술 시 안정성을 고려하여 3예에서는 시멘트형으로, 17예에서는 무시멘

트형의 고정 방법을 사용하였다. 수술 후 6주간 전족부 부하 보행을 허용하였으며, 3개월까지 체중의 이분의 일을 부하하는 목발 보행을 시행하였고 환자의 상태에 따라 점차적으로 완전 체중부하 및 독립보행을 허용하였다.

수술 전 후의 동통 정도를 VAS 점수로 평가하였으며, 술 후 하지의 기능적 평가를 위해 Musculoskeletal Tumor Society score (MSTS) grading system을 이용하였다.⁹⁾ 전이성 골 종양 환자의 경우 골 종양의 전신이환 또는 원발 종양의 악화에 따라 환자의 전신 상태 역시 변하므로 수술 후, 같은 시기에 하지 기능을 평가하는 것은 어려운 점이 있다. 따라서 하지 기능 평가는 환자의 경과가 가장 좋을 때를 기준으로 평가하였다. 또한 수술과 관련하여 재발, 혈중, 감염, 탈구, 치환물 해리, 골절 등의 합병증 및 수술 시간, 출혈량, 수술과 관련 된 수혈량에 대해서도 분석하였다.

결 과

최종 추시 시 20예(19명) 중 11예(10명)가 생존하고 9예(9명)가 사

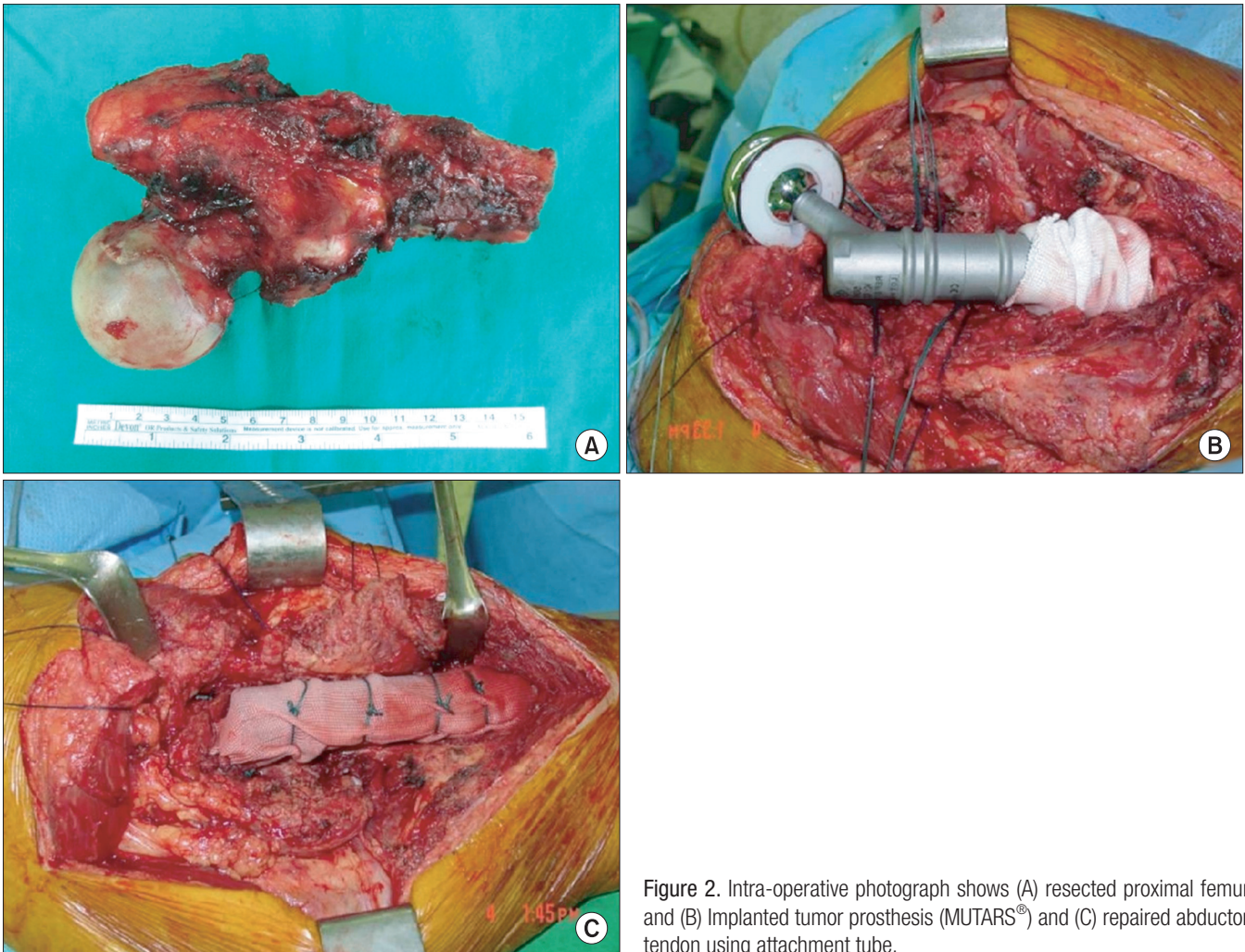


Figure 2. Intra-operative photograph shows (A) resected proximal femur and (B) Implanted tumor prosthesis (MUTARS[®]) and (C) repaired abductor tendon using attachment tube.

Table 2. Functional Result (Musculoskeletal Tumor Society Functional Score)

Case	Pain	Function	Emotional acceptance	Support	Walking ability	Gait	Total (%)
1	5	4	5	4	3	4	83.3
2	4	2	4	1	2	2	50.0
3	4	4	4	4	4	4	80.0
4	5	4	5	5	4	4	90.0
5	4	2	2	0	1	0	30.0
6	5	4	5	4	5	5	93.3
7	4	1	1	0	1	0	23.3
8	5	2	3	0	2	1	43.3
9	4	3	3	3	3	3	63.3
10	4	3	3	4	3	3	66.7
11	4	3	3	4	3	3	66.7
12	4	2	3	3	2	2	53.3
13	4	3	4	1	3	2	56.7
14	5	3	3	3	3	3	66.7
15	5	4	3	4	4	4	80.0
16	3	2	2	0	1	0	26.7
17	4	4	4	4	3	4	76.7
18	5	4	5	5	4	4	90.0
19	5	3	5	4	4	4	83.3
20	5	4	5	4	4	4	86.7

망하였으며 사망한 환자의 술 후 평균 생존기간은 10.1개월(1-38개월)이었다. VAS 점수는 술 전 평균 8.40점(5-10점)에서 술 후 평균 1.35점(0-3점)으로 호전되었고, 수술 후 MSTS 기능적 평가는 평균 19.65점(65.50%)(7-28점)이었다(Table 2). 수술 시간은 평균 3시간 6분이었고, 수술 중 출혈량은 평균 900 ml (300-2,000 ml)였으며, 수술과 관련된 수혈량은 평균 938 ml (0-1,750 ml)였다. 수술 후, 심부정맥 혈전증, 폐색전증의 합병증은 없었으며, 1예에서 수술 후 2주째 지주막하출혈로 사망하였다. 수술과 관련된 합병증으로는 국소 재발 2예, 혈종 3예, 감염 3예, 음낭 종양 2예, 탈구 1예였다. 국소 재발 2예 중 1예는 수술 후 2년 8개월에 재발하여 방사선 치료를 하였고, 1예는 1년 3개월에 재발하였으나 치료를 거부하였다. 혈종 3예에 대해서는 모두 혈종 제거술을 시행하였으며, 감염 3예 중 1예에서는 치환물을 제거하였으며, 2예에서는 표재성 감염으로 세척술 및 변연 절제술만으로 치료가 가능하였다. 탈구 1예는 도수 정복 후 보조기 3개월 간 착용 후 재탈구는 없었다.

고 찰

대퇴골 근위부에 발생한 골 종양의 경우 그 해부학적 위치 상, 생역학적으로 스트레스를 많이 받는 부위이며 골파괴 병변의 경우 다른 부위보다 통증 및 병적 골절의 발생 위험성이 높은 부위로 적극적인 치료를 요한다. 치료의 방침을 정하는데 있어서 환자의 연령, 병변의 크기 및 위치, 종양의 종류, 전이 정도, 방사선, 항암 치

료의 반응, 환자의 전신 상태 등을 고려하여야 하며¹⁰⁾ 치료의 방법으로는 방사선치료나 항암치료에 대한 반응, 보존적 치료, 수술적 치료 등이 있지만, 수술적 치료가 통증의 완화뿐 아니라 구조적인 안정성을 제공함으로써 삶의 질을 높이는 데 중요한 역할을 하고 있다.³⁾

수술적 치료 방법으로는 전자간부 또는 전자하부를 침범하고 병적 골절 또는 병적 골절의 위험성이 높은 경우에 병소의 제거 및 시멘트 삽입술과 함께 골수강내 고정 또는 금속관 고정의 방법이 사용되어 왔고, 현재까지도 병소가 전자간부에 국한되어 있거나 내측 지지 구조물이 정상적인 경우에 사용되고 있다. 하지만 내고정술 후 평균 35% 정도의 유합률¹¹⁾과 47%의 국소 재발률,¹²⁾ 12~23%의 내고정 실패¹²⁻¹⁵⁾ 등이 보고 되고 있으며, 골수강내 고정의 경우 의원성 전이가 발생할 위험성도 있다.¹²⁾

대퇴골 근위부 악성 골 종양에 대한 광범위 절제 후, 재건술을 이용한 사지구제술은 양호한 기능적, 종양학적인 결과를 보이고 있다.^{4,5)} 재건술의 종류로는 동종골 인공 삽입물 복합체(allograft prosthesis composites)와 종양 대치물 삽입술(segmental endoprosthesis reconstruction)이 사용되고 있으며, 동종골 인공 삽입물 복합체의 경우 골 손실을 회복할 수 있고 외전근의 생물학적인 재건을 할 수 있어 상대적으로 외전근의 기능을 개선할 수 있기 때문에 기능적 측면에서 좋은 결과를 보인다. 하지만 10%의 불유합률, 5-10%의 감염률, 인공 삽입물 주위 골절 등의 합병증이 보고 되고 있어, 대전자와 장요근을 보존할 수 있는 젊은 원발성 골 종양 환자들에게서 제한적으로 좋은 결과를 기대할 수 있다.¹⁶⁻²⁰⁾ 종양 대치물 삽입술은 동종골 인공 삽입물 복합체 보다 낮은 불유합률과 인공 삽입물 주위 골절률을 보이며 기능적 측면에서도 술 후 즉시 안정성을 얻을 수 있기 때문에, 조기활동 및 체중 부하가 가능하다는 점에서 현재 가장 널리 사용되는 사지구제술이다.^{8,21-24)}

Potter 등²³⁾은 악성 골 종양 환자의 사지구제술 후, 기능 평가를 위해 MSTS score를 측정하였을 때 원발성 악성 골 종양 환자의 평균 80.2% 보다 전이성 악성 골 종양 환자에서 평균 66.8%로 더 낮게 보고하였다. 본 연구에서도 원발성 악성 골 종양 환자의 경우 측정된 MSTS score가 75.8%로 62.9%인 전이성 악성 골 종양 환자들에 비하여 높게 측정되었다. 이러한 결과는 전이성 악성 골 종양 환자의 평균 나이가 65.1세(49-86세)로 원발성 악성 골 종양 환자의 평균 나이 55.2세(35-66세)보다 높고, 원발암의 타 부위로 전이에 의한 수술 전 후의 전신 쇠약 및 근력 약화에 따른 것으로 판단된다. 같은 맥락으로 MSTS score에서 통증과 만족도에서는 전이성 악성 골 종양 환자와 원발성 악성 골 종양 환자 간에 차이가 없었지만 보조기의 사용 정도와 보행 능력, 걸음걸이에서는 전이성 악성 골 종양 환자에서 상대적으로 낮게 측정되었다.

인공 삽입물을 사용한 다른 일반적인 관절 성형술에서와 마찬가지로 종양 대치물을 이용한 사지구제술 후 감염은 심한 경우 종양 대치물을 제거하고, 사지구제술을 시행해야 하는 심각한 합

병증으로 3-14%의 감염률이 보고 되고 있다.^{17,18)} 저자들의 경우에는 20예(19명) 중 3예(15.0%)에서 감염이 발생하였으며 이는 다른 저자들과 비슷한 발생률로 생각된다. 감염의 발생에 영향을 미치는 요인으로는 수술 전 후 항암 화학요법의 여부와 종양의 위치가 관련이 있는 것으로 알려져 있다. 항암 화학요법은 수술 전 후 백혈구 감소를 초래하고 수술 부위 조직 치유에 지장을 미칠 수 있어 감염 발생이 더 높아지는 것으로 생각할 수 있다. 또한 감염이 발생하였을 경우 항암 화학요법이 늦춰지거나 중단될 수 있다.²⁵⁾ 본 연구에서 감염이 발생한 3예는 모두 전이성 악성 골 종양 환자였으며 이중 2예에서 수술 후 항암 화학치료를 받았다. 따라서 수술 후 항암 화학요법을 해야 하는 때에는 상처 치유의 영향을 미치지 않게 그 시기를 조절 해야 하며, 항암 화학요법 시행 중에는 필요한 경우 예방적 항생제 등을 사용하는 것이 도움이 될 것으로 생각된다.²⁶⁾

본 연구에서 재발은 2예(10.0%)로 모두 원발성 악성 골 종양 환자에서 발생하였다. Potter 등²³⁾은 61명의 대퇴골 근위부 절제술 및 종양 대치물을 이용한 사지 구제술을 받은 환자에서 대퇴골 절제의 길이와 기능적인 결과 간에 관계가 없었다고 보고 하였다. 따라서 충분한 골 절제를 통하여 재발의 발생률을 낮출 수 있을 것으로 생각된다.

결 론

대퇴골 근위부에 발생한 원발성 또는 전이성 악성 골 종양에 의한 통증이나 병적 골절이 발생한 경우, 종양 대치물을 이용한 사지 구제술은 상대적으로 수술 후 합병증 발생이 적고 조기 통증 감소 및 기능 회복을 위한 적절한 치료로 생각된다.

참고문헌

- Bell RS. Treatment of axial skeleton bone metastases. *Clin Orthop Relat Res.* 2003;(415 Suppl):S198-200.
- Menendez LR, Ahlmann ER, Kermani C, Gotha H. Endoprosthetic reconstruction for neoplasms of the proximal femur. *Clin Orthop Relat Res.* 2006;450:46-51.
- Sung KS, Chang MJ. Tumor prosthetic replacement for the metastatic bone tumors involving the proximal femur. *J Korean Bone & Joint Tumor Soc.* 2007;13:48-53.
- Simon MA, Aschliman MA, Thomas N, Mankin HJ. Limb-salvage treatment versus amputation for osteosarcoma of the distal end of the femur. *J Bone Joint Surg Am.* 1986;68:1331-7.
- Eckardt JJ, Eilber FR, Dorey FJ, Mirra JM. The UCLA experience in limb salvage surgery for malignant tumors. *Orthopedics.* 1985;8:612-21.
- Donati D, Giacomini S, Gozzi E, Mercuri M. Proximal femur reconstruction by an allograft prosthesis composite. *Clin Orthop Relat Res.* 2002;(394):192-200.
- Damron TA, Sim FH. Surgical treatment for metastatic disease of the pelvis and the proximal end of the femur. *Instr Course Lect.* 2000;49:461-70.
- Gainor BJ, Buchert P. Fracture healing in metastatic bone disease. *Clin Orthop Relat Res.* 1983;(178):297-302.
- Enneking WF, Dunham W, Gebhardt MC, Malawar M, Pritchard DJ. A system for the functional evaluation of reconstructive procedures after surgical treatment of tumors of the musculoskeletal system. *Clin Orthop Relat Res.* 1993;(286):241-6.
- Lin PP, Mirza AN, Lewis VO, et al. Patient survival after surgery for osseous metastases from renal cell carcinoma. *J Bone Joint Surg Am.* 2007;89:1794-801.
- Rompe JD, Eysel P, Hopf C, Heine J. Metastatic instability at the proximal end of the femur. Comparison of endoprosthetic replacement and plate osteosynthesis. *Arch Orthop Trauma Surg.* 1994;113:260-4.
- Wedin R, Bauer HC. Surgical treatment of skeletal metastatic lesions of the proximal femur: endoprosthesis or reconstruction nail? *J Bone Joint Surg Br.* 2005;87:1653-7.
- Wedin R, Bauer HC, Wersäll P. Failures after operation for skeletal metastatic lesions of long bones. *Clin Orthop Relat Res.* 1999;(358):128-39.
- Yazawa Y, Frassica FJ, Chao EY, Pritchard DJ, Sim FH, Shives TC. Metastatic bone disease. A study of the surgical treatment of 166 pathologic humeral and femoral fractures. *Clin Orthop Relat Res.* 1990;(251):213-9.
- Steensma M, Healey JH. Trends in the surgical treatment of pathologic proximal femur fractures among Musculoskeletal Tumor Society members. *Clin Orthop Relat Res.* 2013;471:2000-6.
- Farid Y, Lin PP, Lewis VO, Yasko AW. Endoprosthetic and allograft-prosthetic composite reconstruction of the proximal femur for bone neoplasms. *Clin Orthop Relat Res.* 2006;442:223-9.
- McGoveran BM, Davis AM, Gross AE, Bell RS. Evaluation of the allograft-prosthesis composite technique for proximal femoral reconstruction after resection of a primary bone tumour. *Can J Surg.* 1999;42:37-45.
- Zehr RJ, Enneking WF, Scarborough MT. Allograft-prosthesis composite versus megaprosthesis in proximal femoral recon-

- struction. Clin Orthop Relat Res. 1996;(322):207-23.
19. Bickels J, Meller I, Henshaw RM, Malawer MM. Reconstruction of hip stability after proximal and total femur resections. Clin Orthop Relat Res. 2000;(375):218-30.
 20. Holzer G, Windhager R, Kotz R. One-stage revision surgery for infected megaprotheses. J Bone Joint Surg Br. 1997;79:31-5.
 21. Donati D, Zavatta M, Gozzi E, Giacomini S, Campanacci L, Mercuri M. Modular prosthetic replacement of the proximal femur after resection of a bone tumour a long-term follow-up. J Bone Joint Surg Br. 2001;83:1156-60.
 22. Finstein JL, King JJ, Fox EJ, Ogilvie CM, Lackman RD. Bipolar proximal femoral replacement prostheses for musculoskeletal neoplasms. Clin Orthop Relat Res. 2007;459:66-75.
 23. Potter BK, Chow VE, Adams SC, Letson GD, Temple HT. Endoprosthetic proximal femur replacement: metastatic versus primary tumors. Surg Oncol. 2009;18:343-9.
 24. Capanna R, Morris HG, Campanacci D, Del Ben M, Campanacci M. Modular uncemented prosthetic reconstruction after resection of tumours of the distal femur. J Bone Joint Surg Br. 1994;76:178-86.
 25. Lee SH, Oh JH, Lee KS, Yoo KH, Kim HS. Infection after prosthetic reconstruction in limb salvage surgery. Int Orthop. 2002;26:179-84.
 26. McDonald DJ, Capanna R, Gherlinzoni F, et al. Influence of chemotherapy on perioperative complications in limb salvage surgery for bone tumors. Cancer. 1990;65:1509-16.

Limb Salvage Surgery with Tumor Prosthesis for the Malignant Bone Tumors Involving the Proximal Femur

Young Soo Chun^{*,†}, Jong Hun Baek^{*,†}, Seung Hyuk Lee^{*,†}, Chung Hwan Lee^{*,†}, and Chung Soo Han^{*,†}
*Department of Orthopaedic Surgery, *School of Medicine, Kyung Hee University, † Kyung Hee University Hospital at Gangdong, † Kyung Hee University Hospital, Seoul, Korea*

Purpose: As well as patient survival, the restoration of postoperative function such as ambulation is important in limb salvage operations for treatment of malignant bone tumors involving the proximal femur. The authors analyzed clinical outcomes of limb salvage operations using tumor prostheses for metastatic or primary malignant bone tumors in the proximal femur.

Materials and Methods: From February 2005 to January 2014, 20 cases (19 patients) with malignant bone tumor involving the proximal femur with pain or complicated pathologic fracture were treated with segmental resection and limb salvage operations with tumor prostheses. Mean age was 63.1 years (range 35-86). Fourteen patients were male and six ones were female. The mean follow-up period was 20 months (1-94 months). There were 15 cases of metastatic bone tumor, 4 cases of osteosarcoma, and 1 case of multiple myeloma. The primary tumors of the metastatic bone tumors included 4 lung cancers, 3 hepatocellular carcinomas, and 3 renal cell carcinomas. Other primary tumors were breast cancer, thyroid cancer, colon cancer, prostate cancer, and malignant spindle cell tumor, each in 1 case. Modular tumor prostheses were used in all cases; (Kotz's[®] Modular Tumor prosthesis (Howmedica, Rutherford, New Jersey) in 3 cases, MUTARS[®] proximal femur system (Implantcast, Munster, Germany) in 17 cases). Perioperative pain was assessed with Visual Analogue Scales (VAS). Postoperative functional outcome was assessed with Musculoskeletal Tumor Society (MSTS) grading system.

Results: Out of 20 cases (19 patients), 11 cases (10 patients) survived at the last follow-up. Average postoperative survival of the 9 deceased patients was 10.1 months (1-38 months). VAS score improved from pre-operative average of 8.40 (5-10) to 1.35 (0-3) after operation. Average postoperative MSTS function score was 19.65 (65.50%, 7-28). The associated complications were 2 local recurrences, 3 hematomas, 3 infections, 2 scrotal swellings, and 1 dislocation. There was no case of periprosthetic fracture or loosening.

Conclusion: Limb salvage operation with tumor prosthesis is an appropriate treatment for early pain reduction and functional restoration in malignant bone tumors in the proximal femur with pain an/or complicated pathologic fractures.

Key words: proximal femur, malignant bone tumor, limb salvage surgery, tumor prosthesis

Received March 31, 2014 **Revised** May 28, 2014 **Accepted** June 3, 2014

Correspondence to: Young Soo Chun

Department of Orthopaedic Surgery, Kyung Hee University Hospital at Gangdong, 892, Dongnam-ro, Gangdong-gu, Seoul 134-727, Korea

TEL: +82-2-440-6155 **FAX:** +82-2-440-7498 **E-mail:** mozart13@khu.ac.kr