

무치악 환자에서 치은의 색조 개선을 통해 심미성을 향상 시킨 총의치 수복 증례

임수현 · 김지환*

연세대학교 치과대학 치과보철학교실

Esthetically improved complete denture by gingival shade alteration: a case report

Soo-Hyun Yim, Jee-Hwan Kim*

Department of Prosthodontics, School of Dentistry, Yonsei University, Seoul, Republic of Korea

Complete denture prosthodontics includes replacement of natural teeth and associated maxillary and mandibular structures for full edentulous patients. The final objectives of prosthodontic treatment include esthetic and functional rehabilitation. Because the esthetic demand of senior patients has increased esthetic requirement should not be overlooked in denture treatment. In complete denture treatment, attempts have been made to reproduce tooth wear, arrangement, recession of cervical gingiva, staining, improved gingival shade and so on. This 61 year old female patient came to the Department of Prosthodontics with the chief complaint that dentures made 5 years ago in a local clinic were broken and did not fit well. The patient put more emphasis on fabrication of natural and esthetic dentures than recovery of masticatory function. Remake of maxillary complete denture and mandibular implant retained overdenture was planned. In order to create esthetic and natural contour, Aesthetic Color Set Easy system[®] (Candulor dental GmbH, Wangen, Germany) was used to make complete dentures reproducing various gingival shades. Patient's esthetic satisfaction was high. When complete denture prosthodontics treatment involves appropriate expression of individual characteristics in addition to proper selection of esthetic materials, treatment will give satisfaction to both dentist and patient. (*J Korean Acad Prosthodont* 2014;52:239-45)

Key words: Full edentulous; Complete denture

서론

치아가 상실된 후에는 지속적인 치조골 상실과 이에 따른 심미적 그리고 기능상의 문제가 나타나게 되며, 이는 완전 무치악 환자에 있어 추가적으로 부정적인 문제를 야기할 수 있다. 특히 하악의 경우 평균 의치 지지면적이 상악에 비하여 작으며 이로 인해 교합력에 저항할 수 있는 능력이 적고, 혀의 움직임으로 인한 해부학적인 한계로 인하여 총의치 치료 시에 많은 어려움이 존재할 수 있게 된다.¹

무치악 환자의 치료계획의 수립은 환자의 치조제 및 연조직 상태, 악간 관계, 치료 가능성 및 환자의 경제력 등을 고려하여 개개인에 맞게 정해야 한다. 치과의사는 기존의치의 침상이나 수리부터, 기존의치의 복제나 변형, 통상의 총의치, 임플란트

지지 총의치 및 금속-도재 고정성 보철물 제작까지 다양한 범위의 치료 술식에 능통해야 한다.² 이 중 총의치 보철은 잔존 자연치가 완전히 소실된 환자를 위한 상, 하악의 상실된 관련 구조물과 자연치의 수복을 포함하는 치료 방법이다. 총의치 보철의 기본 목적은 저작 기능, 안모 회복 그리고 환자 건강의 유지이다. 총의치의 여러 가지 목표 중에서도 심미적인 요구도가 나날이 증가하고 있다. 고령화 사회가 도래함에 따라 노인들의 보철 치료 빈도도 높아지게 되었으며 이에 따라 노인 환자들의 심미적인 요구도도 또한 증가하고 있다.^{3,4}

다행스럽게도 오늘날의 총의치 보철에서 자연치열의 조화로운 위치와 관계를 재현하는 것이 가능해졌고 이로 인해 개선된 외모에 대한 정서적, 심미적 효과는 많은 환자들에게 새로운 삶을 살게 해줄 수 있게 되었다.

*Corresponding Author: Jee-Hwan Kim

Department of Prosthodontics, School of Dentistry, Yonsei University,
50-1 Yonsei-ro, Seodaemun-gu, Seoul, 120-752, Republic of Korea
+82 2 2228 3161; e-mail, jee917@yuhs.ac

Article history: Received 23 June, 2014 / Last Revision 7 July, 2014 / Accepted 10 July, 2014

© 2014 The Korean Academy of Prosthodontics

© This is an Open Access article distributed under the terms of the Creative Commons Attribution Non-Commercial License (<http://creativecommons.org/licenses/by-nc/3.0>) which permits unrestricted non-commercial use, distribution, and reproduction in any medium, provided the original work is properly cited.

이전까지 몇몇 환자의 비현실적인 심미적 요구는 생물학적 또는 기계적 이유로 인해 성취될 수 없었지만 근래 들어 치과 재료의 획기적인 발달과 가공 기술의 발전으로 인해 구강 내 구조물과 거의 흡사한 심미적인 의치를 제작할 수 있는 단계에 도달했다.⁵⁶ 총의치에서 자연 치아와 유사하게 보이기 위해 치아 마모 정도 및 배열, 치경부 치은의 퇴축, 착색, 치은의 색조 개선 등을 표현하려는 시도가 이루어지고 있다.^{7,8}

본 61세 여환은 5년 전 개인치과에서 제작한 의치가 부러지고 잘 맞지 않는다는 주소로 본원 보철과 내원하였고 상악의 총의치 및 하악의 임플란트 식립을 동반한 피개의치를 다시 제작하기로 계획하였다. 본 증례에서는 심미적이며 자연스러운 형태를 표현하기 위하여 Aesthetic Color Set Easy system® (Candulor dental GmbH, Wangen, Germany)을 활용하여 치은의 다양한 색조를 재현한 총의치의 제작 과정 및 수복 증례에 대하여 보고하고자 한다.

증례

1. 초진 검사

본 환자는 61세 여환으로 5년 전 개인치과에서 제작한 의치가 부러지고 잘 맞지 않아 새로운 의치를 제작하고 싶다는 주소로 본원 보철과 내원하였다. 특이할 만한 전신 병력은 없었

다. 초진 당시 상악 및 하악의 완전 무치악 상태를 나타내었으며, 중등도의 치조골 흡수가 관찰되었다. 기존에 사용하던 하악 의치는 우측 후방 경계가 부러져 있는 상태였으며 적합도 또한 저하되어 있었다. 턱관절 및 주변 연조직 등의 기타 구조물은 정상이었다(Fig. 1).

2. 진단 및 치료계획 수립

치료계획으로 상악은 일반적인 총의치 그리고 하악은 임플란트 식립을 동반한 임플란트 피개의치로 계획하였다. 수립한 치료계획에 따라 하악 전방부에 2개의 임플란트 식립을 위해 구강악안면외과로 의뢰하였으며, 임플란트 식립 후 보철 진행을 위해 본과로 다시 내원하였다(Fig. 2, 3).

환자는 기능적인 면도 중요했지만, 의치의 자연스러움과 심미성을 최우선으로 고려하는 방향으로 보철물 제작을 원하였다. 심미적인 의치 제작을 위한 여러 가지 방법 중 본 증례에서는 의치상의 치은부 색조 개선을 통해 자연스러움을 표현하고자 계획하였다.

3. 작업모형 제작 및 마운팅

통상적인 방법으로 상, 하악 무치악의 예비인상이 채득되었고, 개인 트레이를 이용한 최종 인상을 형성하였으며 작업 모

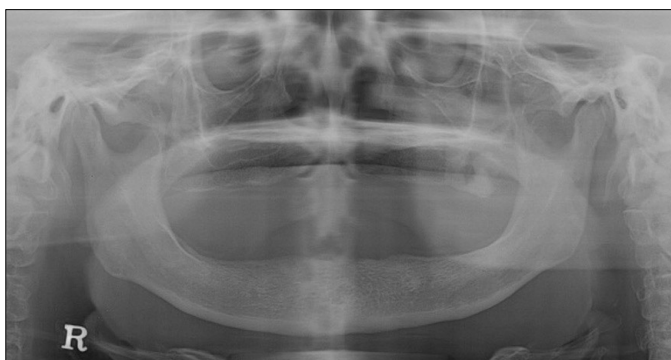

Fig. 1. Panoramic radiograph at first visit.

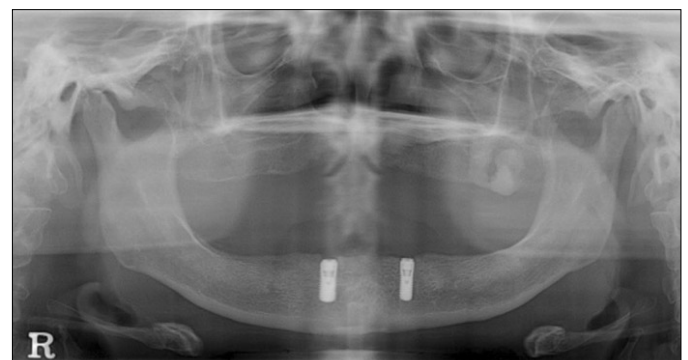


Fig. 3. Panoramic radiograph after implant installation.

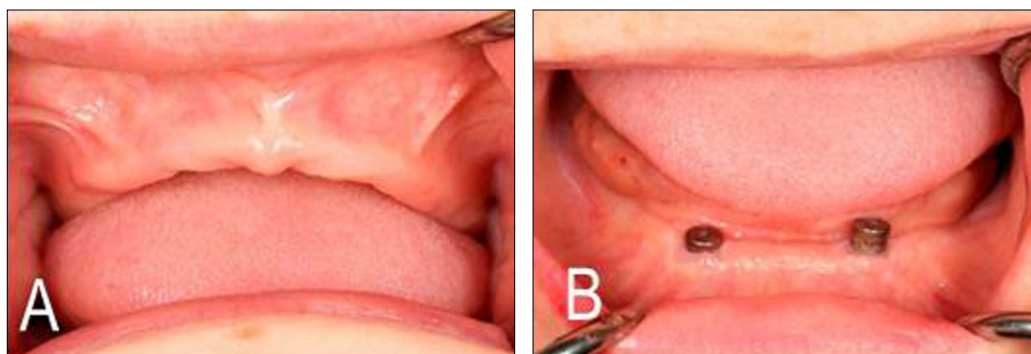


Fig. 2. Intraoral photos after implant installation. (A) Maxilla, (B) Mandible.

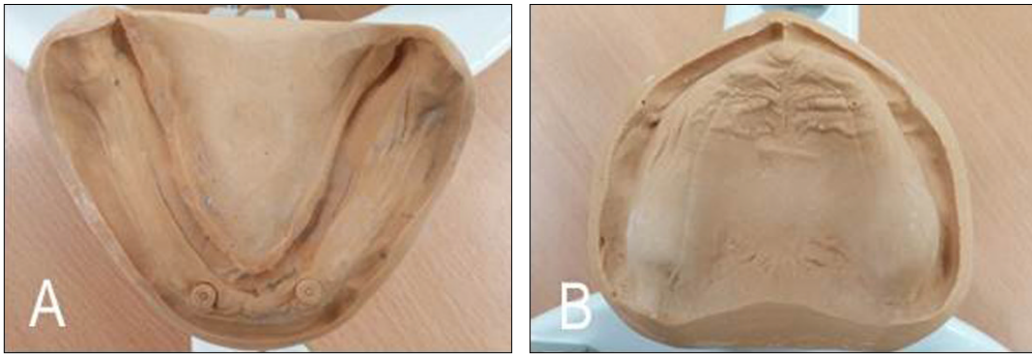


Fig. 4. Fabricated master casts. (A) Mandible, (B) Maxilla.

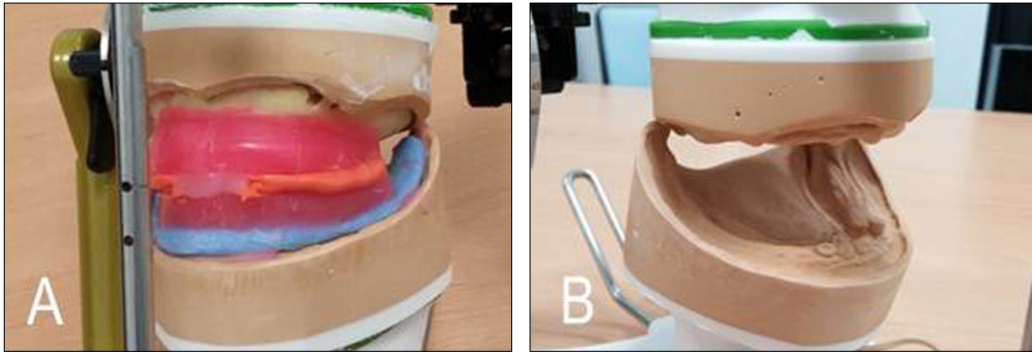


Fig. 5. Mounted master casts. (A) Bite registration, (B) Mounting.

형이 제작되었다(Fig. 4).

기존 의치의 수직 교합 고경은 바람직하다고 판단하여 그대로 참고하였으며 이상적인 교합 평면을 고려하여 교합제 형성 후 약간 관계 기록을 채득하였다.

약간 관계 기록 후 상, 하악 작업모형을 교합기에 마운팅하였다(Fig. 5).

4. 인공치아 배열 및 의치 매물

적절한 위치를 선정하고 심미적인 형태로 인공치아를 배열

하였다(Fig. 6).

인공 치아 배열을 완성한 후 의치의 치은 부위의 납형 형성은 의치에 적절한 심미적 형태를 부여하고 환자에게 편안감을 제공할 뿐만 아니라 발음 시에도 불편감을 최소화 시킨다. 개개의 치아에 따라 약간의 치근부 돌출형태를 부여할 수 있지만 인위적인 형태는 바람직하지 않다. 연마면의 변연부는 인상체 원래의 변연 두께를 상실하지 않도록 형성해 주는 것이 중요하다.

납 의치 시적 시 환자는 치아의 형태 및 위치 그리고 안모에 대해 만족하였다.

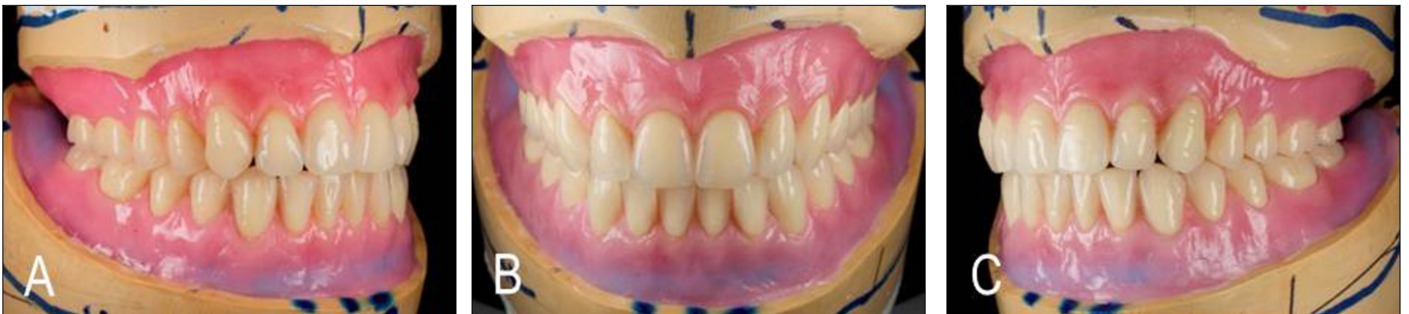

Fig. 6. Artificial tooth arrangement in ideal position. (A) Lateral view, Right, (B) Frontal view, (C) Lateral view, Left.

5. 색조 표현 및 전입

의치 형성의 매물과정 중에 치은 납형 형성 상태를 최대한 그대로 유지하기 위해 고무 인상재를 사용하여 2차 매물과정을 진행하였다. 치은의 심미적인 색조 표현을 위해 전입 시작 단계에서 Aesthetic Color Set Easy system® (Candulor dental GmbH, Wangen, Germany)을 활용하기로 결정하였다.

이 시스템은 변연 치은, 부착 치은, 점막 치은의 색조를 나타낼 수 있는 여러 가지 색상 및 착색제를 포함한 레진 다량체로 구성되어 있으며 환자의 요구도나 주변 해부학적 구조를 참고해서 개개인에 맞춘 표현을 할 수 있다(Fig. 7).

변연 치은 및 부착치은의 색조를 표현하기 위해 제조사의 지시대로 적절한 양의 단량체 상에 다량체를 첨가하여 coloring을

진행하였다. Coloring시 서로 다른 색조의 레진이 만나는 부위는 충분히 서로 섞어 주어야 최종 의치의 갑작스러운 색조의 변화를 방지 할 수 있다(Fig. 8). Coloring 과정이 완료된 후 통상의 방법으로 상합과 하합을 압축기를 사용하여 의치상 레진 전입과정을 거쳤다. 플라스크를 단단히 조인 후 섭씨 73.5도 수조에 넣어 9시간 동안 레진 열 중합 과정을 진행하였다.

6. 최종 보철물 완성 및 장착

플라스크를 실은까지 냉각시킨 후 해합 과정을 거쳤다. 레진 전입과정이 완료된 상, 하악 총의치에 계획하는 정도의 치은부 색조가 표현되었음을 확인할 수가 있었다.

의치상의 다듬질과(Fig. 9)과 고도 연마과정(Fig. 10)을 거쳐



Fig. 7. Aesthetic Color Set easy system®. (A) Shade tab, (B) Monomer, polymer, stains, (C) Gingival shade mapping.

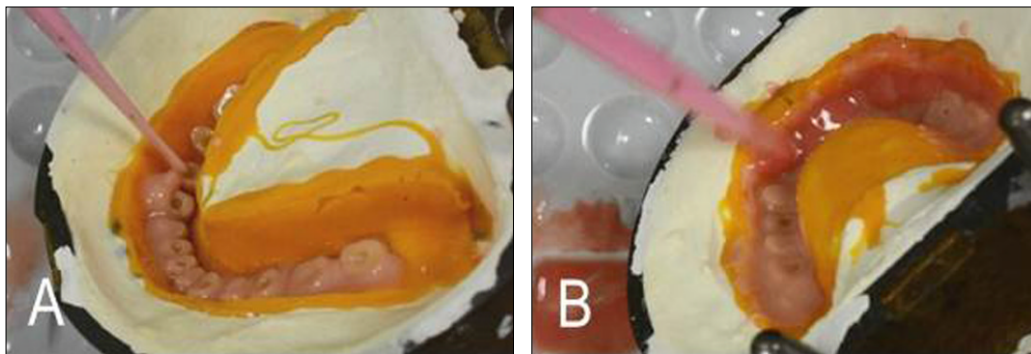


Fig. 8. Gingival coloring procedure. (A) Application of marginal gingiva shade, (B) Application of attached gingiva shade.

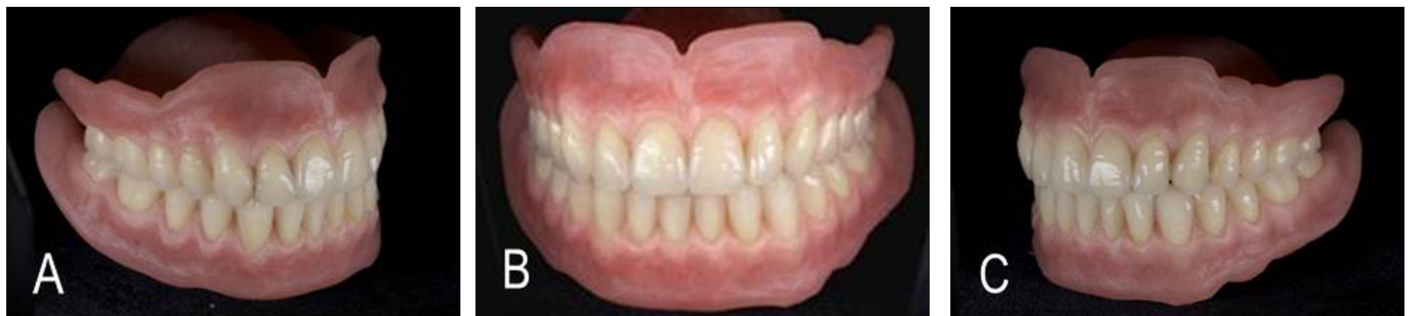

Fig. 9. Trimming procedure. (A) Lateral view, Right, (B) Frontal view, (C) Lateral view, Left.

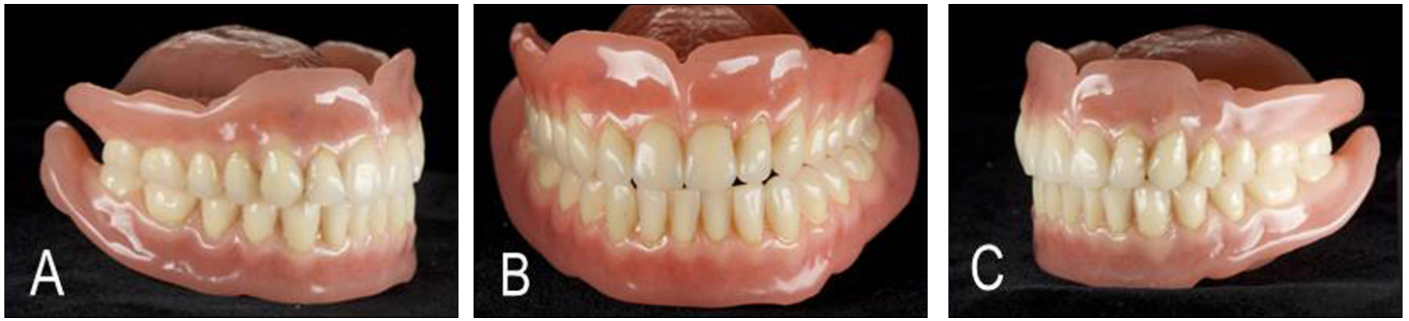

Fig. 10. Final prosthesis. (A) Lateral view, Right, (B) Frontal view, (C) Lateral view, Left.

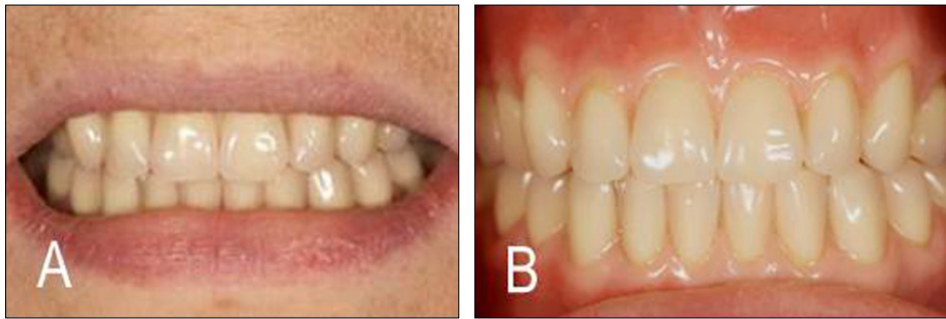


Fig. 11. Photograph after placement of prosthesis. (A) Extraoral view, (B) Frontal view.

최종 보철물이 완성되었다.

이후 환자에 장착 하였고 환자는 심미적, 기능적으로 만족할 만한 결과를 얻었다(Fig. 11).

7. 정기 검진

현재 보철물장착 후 6개월 정기 검사까지 시행하였으며 환자의 특이할 만한 불편함은 없었으며 기능적, 심미적으로 만족할만한 결과를 보이고 있다.

고찰

무치악 환자 및 노인들은 다른 연령의 사람만큼이나, 그들 자신의 모습에 대해 관심이 많으며 걱정 또한 많다. 매력적인 외모는 자기만족을 위해 중요하며, 건강한 노인들은 그들의 실제 나이보다 젊게 느끼고 또한 그렇게 보이기 위해 상당한 노력을 한다. 환자는 적합도 또는 편안함과는 관계없이 현재 사용하고 있는 의치에서 감지되는 심미적인 문제들 때문에 의치를 교체한다.

치과의사도 심미치료 계획의 수립 시에 있어서는 최대한 모든 방면에서 완벽을 추구해야 한다. 심미 치료를 위한 목표 수립 시에는 환자와의 인터뷰는 중요한 방법이 될 수 있다. 인터뷰를 통해서 환자가 원하는 치료 목표를 인지하고, 치료의 한

계성까지 생각을 해 볼 수 있다.³

본 환자는 예전보다 더 자연스럽게 심미적인 총의치를 제작하는 것을 가장 중요시하게 고려하고 있는 경우였다. 총의치에서 자연 구강구조와 유사하게 보이기 위해서 치아 마모 정도 및 배열, 착색, 치경부 치은의 퇴축, 치은 색조 개선 등을 표현하려는 시도가 이루어지고 있다.

이번 증례에서는 적절하고 이상적인 형태와 심미적인 치은의 색조를 표현하기 위하여 Aesthetic Color Set Easy system® (Candulor dental GmbH, Wangen, Germany)을 활용한 총의치를 제작하였다. 기공 과정의 난이도가 높은 점과 재료의 수가가 상당하여 비용 부담이 되는 것이 단점이었지만, 결과적으로 환자의 심미적인 만족도는 상당하였다.

무치악 환자의 치료 계획의 수립 과정에 영향을 줄 수 있다고 생각되는 많은 요소가 있다. 그 중에 하나인 환자와 관련된 요소를 미리 고찰해 볼 필요가 있다. 특별히 의치 제작 예정인 환자가 기능적 요구를 넘어서 심미적인 요구까지 원하는 바가 뚜렷할 경우 치과의사는 환자와의 자세한의사소통을 기반으로 이러한 점들을 같이 해결해 나가야 할 것이다.⁴ 적절한 의치 재료의 선택과 더불어 환자와의 요구사항을 기초로 개개인에 적합한 심미적인 특성을 잘 표현할 수 있다면 환자와 치과의사 모두에게 만족감을 주는 총의치 보철치료가 가능할 것이라 사료된다.

결론

본 증례는 상, 하악 무치악 상태에서 상악의 총의치, 하악의 임플란트 식립을 동반한 피개의치를 이용하여 수복한 증례이다. 초진 시 구강 내의 상태를 정확히 파악하고 원하는 것을 주의 깊게 듣는 것으로 환자의 심미적인 기대치를 확인할 수 있었다. 자연스러운 치은의 색조를 표현하기 위하여 Aesthetic Color Set Easy system® (Candulor dental GmbH, Wangen, Germany)을 사용하여 의치를 제작하였고 변연 치은, 부착 치은 등을 비교적 매끄럽게 표현할 수 있었다. 최종 치료 후 심미적, 기능적으로 환자는 만족스러운 결과를 얻었으며, 임상적으로도 좋은 결과를 얻을 수 있었다.

References

1. McCord JF, Grant AA. Identification of complete denture problems: a summary. *Br Dent J* 2000;189:128-34.
2. McCord JF, Grey NJ, Winstanley RB, Johnson A. A clinical overview of removable prostheses: 1. Factors to consider in planning a removable partial denture. *Dent Update* 2002;29:376-81.
3. Barsh LI. *Dental treatment planning for the adult patient*. Philadelphia; Saunders; 1981.
4. Zarb GA, Bolender CL, Eckert SE. *Prosthodontic treatment for edentulous patients: Complete dentures and implant-supported prostheses*. 12th ed. St. Louis: Mosby; 2004.
5. Shimizu H, Kawaguchi T, Mutobe H, Kiyokuni Y, Takahashi K, Takahashi Y. Bonding of a gingival shade composite to a denture base resin using a chemically activated 4-meta resin. *Eur J Prosthodont Restor Dent* 2011;19:7-10.
6. Young L Jr, Glaros AG, Moore DJ, Collins JF. Assessing shade differences in acrylic resin denture and natural teeth. *J Prosthet Dent* 1994;71:575-80.
7. Ichiwata T, Ueda K, Takeda T, Goto H, Shirane M, Nakamura A, Ibonai T, Morita E, Satoh Y, Ohki K. Research into the colors of denture base resin-influence of differences in shade and thickness. *J Nihon Univ Sch Dent* 1984;26:30-8.
8. Balchin EJ. The use of acrylic stains to retain shade harmony in dentures. *Dent Tech* 1983;36:30-1.

무치악 환자에서 치은의 색조 개선을 통해 심미성을 향상 시킨 총의치 수복 증례

임수현 · 김지환*

연세대학교 치과대학 치과보철학교실

총의치 보철은 잔존 자연치가 완전히 소실된 환자를 위한 상, 하악의 상실된 관련 구조물과 자연치의 수복을 포함한다. 보철치료의 궁극적인 목적 중에 심미적 그리고 기능적인 회복이 포함된다. 최근에는 고령의 환자들에게도 심미적인 요구가 크게 증가되고 있기에 총의치 보철치료에 있어서도 이점을 간과해서는 안 된다. 총의치 보철치료에서도 자연 치아와 유사하게 보이기 위해 치아 마모 정도 및 배열, 치경부 치은의 퇴축, 착색, 치은의 색조 개선 등을 표현하려는 다양한 시도들이 이루어져 왔다. 본 61세 여환은 5년 전 개인치과에서 제작한 의치가 부러지고 잘 맞지 않는다는 주소로 본원 보철과 내원하였고 상악 총의치 및 하악의 임플란트 피개의치를 제작하기로 계획하였다. 환자는 기본적인 저작기능의 회복을 고려하고 있었지만, 그보다는 자연스럽고 심미적인 총의치 제작에 최우선 순위를 두고 있었다. 심미적이며 자연스러운 형태를 표현하기 위하여 Aesthetic Color Set Easy system® (Candulor dental GmbH, Wangen, Germany)을 활용하여 치은의 다양한 색조를 재현한 총의치를 제작하였다. 보철물 시적이 완료되었고 총의치의 기능적인 면이 회복되었을 뿐만 아니라 환자의 심미적인 요구까지 충족시킬 수 있었다. 적절한 심미적 재료의 선택과 더불어 개 개인에 적합한 특성을 잘 표현할 수 있다면 환자와 치과의사 모두에게 만족감을 주는 총의치 보철치료가 가능할 것이라고 생각된다. (대한치과보철학회지 2014;52:239-45)

주요단어: 완전무치악; 총의치 보철

* 교신저자: 김지환
120-752, 서울 서대문구 연세로 50-1, 연세대학교 치과대학 치과보철학교실
02-2228-3161; e-mail, jee917@yuhs.ac

원고접수일: 2014년 6월 23일 / 원고최종수정일: 2014년 7월 7일 / 원고채택일: 2014년 7월 10일

© 2014 대한치과보철학회

이 글은 크리에이티브 커먼즈 코리아 저작자표시-비영리 3.0 대한민국 라이선스에 따라
이용하실 수 있습니다.