KIPS Tr. Software and Data Eng.
Vol.3, No.5 pp.187~194 pISSN: 2287-5905



http://dx.doi.org/10.3745/KTSDE.2014.3.5.187

# An Average Shape Model for Segmenting Prostate Boundary of TRUS Prostate Image

Sang Bog Kim† · Joo Young Chung†† · Yeong Geon Seo†††

## ABSTRACT

Prostate cancer is a malignant tumor occurring in the prostate. Recently, the repetition rate is increasing. Image inspection method which we can check the prostate structure the most correctly is MRI(Magnetic Resonance Imaging), but it is hard to apply it to all the patients because of the cost. So, they use mostly TRUS(Transrectal Ultrasound) images acquired from prostate ultrasound inspection and which are cheap and easy to inspect the prostate in the process of treating and diagnosing the prostate cancer. Traditionally, in the hospital the doctors saw the TRUS images by their eyes and manually segmented the boundary between the prostate and nonprostate. But the manually segmenting process not only needed too much time but also had different boundaries according to the doctor. To cope the problems, some automatic segmentations of the prostate have been studied to generate the constant segmentation results and get the belief from patients. In this study, we propose an average shape model to segment the prostate boundary in TRUS prostate image. The method has 3 steps. First, it finds the probe using edge distribution. Next, it finds two straight lines connected with the probe. Finally it puts the shape model to the image using the position of the probe and straight lines.

**Keywords : TRUS, Prostate, Prostate Cancer, Average Shape Model, Boundary Segmentation**

# 초음파 전립선 영상에서 전립선 경계 분할을 위한 평균 형상 모델

김 상 복† · 정 주 영†† · 서 영 건†††

## 요 약

전립선암은 전립선에 나타나는 악성 종양이다. 현재 그 발병률이 높아지고 있다. 전립선암의 구조를 가장 정확하게 확인할 수 있는 검사 방법은 MRI를 이용하는 것이나, 그 비용 때문에 모든 환자에게 적용하기는 어려운 실정이다. 그래서 많은 환자들은 가격이 저렴한 초음파 검사를 이용하여 전립선암을 진단하고 있다. 전통적으로 의사들은 영상을 눈으로 확인하여 전립선의 경계를 수동으로 분할하였다. 그러나 수동으로 분할하는 과정은 시간이 많이 소요되며, 의사에 따라서 그 경계가 일정하지 않게 얻어진다. 이 문제를 해결하기 위하여 전립선의 자동 분할에 관한 연구가 되었고, 환자들에게 신뢰를 줄 수 있었다. 본 연구는 초음파 전립선 영상에서 전립선의 경계를 분할하는데 평균 형상 모델을 적용하는 것이다. 먼저, 에지 분포를 이용하여 프로브를 찾고, 프로브와 연결된 두 직선을 찾는다. 이 후에 이 정보를 이용하여 전립선 영상 위에 평균 형상을 위치시킨다.

**키워드 : TRUS, 전립선, 전립선암, 평균형상모델, 경계 분할**

## 1. 서 론

전립선은 남자에게만 있는 생식과 관련한 장기이다. 전립선에서 생기는 질환은 크게 전립선염, 전립선비대증, 전립선암 등 세 종류로 나누어진다. 전립선암은 전립선에서 발생하는 악성 종양이다. 서양의 경우 전립선암은 남성암 중 가장 흔한 암으로 높은 발생 빈도를 보인다. 우리나라의 경우도 최근 전립선암의 빈도가 급격히 증가하고 있다[1]. 전립선암이나 전립선 비대증과 같은 전립선 질환은, 앉은 채로 생활하는 시간이 길어지고 있는 현대인에게 특히 주의해야

※ 이 논문은 「BK21 플러스 특화전문인재 양성사업」에 참여한 "문화융복합 비지니스모델 개발인력 양성사업단(과제번호: S14HR15D1003)"의 지원으로 작성되었음.
† 정 회 원 : 경상대학교 컴퓨터과학과 교수
†† 준 회 원 : 경상대학교 컴퓨터과학과 박사과정
††† 종신회원 : 경상대학교 컴퓨터과학과 대학원 문화융복합학과 교수
Manuscript Received : December 24, 2013
First Revision : March 28, 2014
Accepted : April 28, 2014
* Corresponding Author : Yeong Geon Seo(young@gnu.ac.kr)

할 질환이 되고 있다. 남성의 경우 남성 호르몬에 의하여 연령이 증가할 수 록 전립선 관련 질환의 발병률이 증가하는 경향이 있으므로 정기적인 검진이 필요하다[2]. 가장 정확한 전립선의 구조물을 볼 수 있는 영상 검사로는 전립선 자기공명영상(MRI : Magnetic Resonance Imaging)이 있으나 비용 측면에서 모든 환자에게 적용하기는 어렵다. 그래서 전립선암을 진단하고 치료하는 과정에서 비용이 싸고 검사하기 편리하다는 장점이 있는 전립선초음파검사로 얻어진 TRUS(Transrectral Ultrasound) 영상이 사용된다[3].

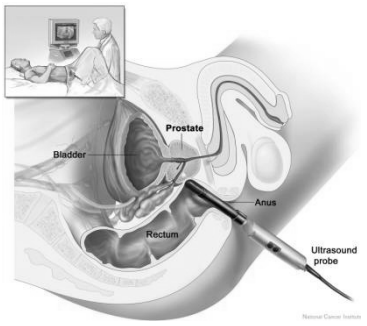


Fig. 1. Positions of US probe and prostate

전립선초음파검사는 항문을 통하여 직장 내 초음파 프로브를 삽입하여 직장의 전방에 위치하는 전립선의 이상을 진단하는 검사법이다. 환자는 좌측 와위(왼쪽으로 돌아누운 자세)를 취하고 젤을 바른 막대형 프로브를 약 10cm 전후로 전립선이 보일 만큼 항문을 통해 직장에 삽입하고 검사가 진행된다[4]. 그림 1은 TRUS 영상이 형성되는 과정을 예로 보여주고 있다. 전립선초음파검사는 전립선 용적을 측정할 수 있을 뿐만 아니라, 전립선 내의 병리적 변화를 발견하는 데에도 유용한 검사이다. 정확한 전립선 분할은 정확한 조직검사 위치, 전립선 암 치료에 적합한 치료 방법 선정, 전립선 부피의 측정에 중요한 역할을 한다[5]. 또한 TRUS 영상의 전립선 모양은 전립선암 진행 단계를 알아내는 중요한 지표가 된다. 그러나 TRUS 영상에서 전립선의 경계가 불명확하여 전립선 경계 추출에 어려움이 있다[6,7]. 그리고 초음파영상은 약한 텍스처 조직, 낮은 대조, 불명확한 경계, 많은 반점, 그림자영역이라는 특징을 갖는다. 이런 문제들을 극복하기 위하여 많은 방법들이 연구되었다. [6]은 3D 전립선 영상을 기본으로 Gabor-SVM을 이용한 변형 가능한 분할을 개발했다. [8]은 에지기반 설계를 위한 새로운 패러다임을 내놓았다. 손으로 수정하는 사용자를 위한 시각적 안내를 통한 전립선 에지 추출 알고리즘을 제공하였다. [9]는 2D TRUS 영상에서 통계형상 모델을 이용하여 전립선 경계를 그리는 논문이다. [10]은 3D TRUS 영상에서 레벨 셋 기반 방법으로 전립선 표면 추출을 제안했다. [11]은 지역 모양 통계로 적응적 학습을 하여 2D TRUS 영상에서 전립선 자동분할을 제안했다. [12]는 텍스처 특징 추출과 전립선의 통계학적으로 기하학 모양 매칭을 통하여 3D TRUS 영상에서 전립선의 자동 분할을 제안했다.

본 연구에서는 초음파 전립선 영상에서 전립선 경계 분할을 위한 평균형상모델을 제안하였다. 제안된 평균 형상 모델을 이용하면 전립선 경계를 쉽게 찾도록 도와준다. 즉, 전립선의 경계를 찾을 때 전체 영상에서 찾는 것이 아니라 평균 위치를 따라서 찾으면 탐색 범위를 줄일 수 있게 해 준다.

## 2. 관련 연구

본 장에서는 전립선 경계분할과 기존의 초음파영상으로 전립선 분할하는 방법의 문제점을 기술하고, 그리고 전립선 형상의 평균 형상 모델의 필요성에 대해 기술한다.

### 2.1 전립선 경계 분할

분할이란 관심영역과 그 이외의 영역을 구분하는 기법으로 컴퓨터에 의한 영상 인식 및 분석을 위하여 반드시 이루어져야 하는 부분이다[13]. 의료 분야에서도 오늘날 보편적으로 사용되고 있는 X-선 영상, 컴퓨터단층촬영영상(CT : Computerized Tomography), 자기공명영상, 초음파 영상(Ultrasound Image) 등의 의료 영상으로부터 관심 대상 부위를 분할하는 작업은 이를 이용한 질환 진단 및 예측을 위해 매우 필수적인 단계이다. 또한 영상 분할은 3차원 가시화, 내비게이션, 모의수술 및 치료계획 등 다양한 의료 영상 응용 분야에서 가장 먼저 수행되어야 하는 중요한 작업이다[14].

전통적으로 병의원에서는 촬영된 TRUS 영상을 전문의가 육안으로 파악하여 수동으로 전립선 영역을 분할하였다. 그러나 이러한 수동 분할 과정은 시간이 오래 걸리는 것은 물론 분할하는 전문의에 따라서 서로 다른 분할 결과를 보이는 문제점이 있다. 특히 전문의의 경험이 분할 결과를 크게 좌우하는 점이 병원에 대한 환자의 신뢰를 저하시키는 경향이 있었다. 그리고 진단영상기기의 급속한 발달로 의료 영상이 다양해질 뿐 아니라 데이터양이 방대해지면서 전문가에 의한 수동 및 반자동 방법의 분할은 한계가 있고, 의료 영상의 특성으로 인하여 컴퓨터에 의한 재현가능하고 신뢰성 있는 자동 분할에도 한계가 있다. 이에 따라 일정하게 재현성 있는 분할 결과를 생성하고, 환자의 신뢰를 얻기 위한 전립선 자동 분할 기법의 개발이 진행되어 왔다.

전립선 경계 분할한 연구를 보면, 형상 기반 분할은 훈련집합에 속하는 객체들의 형상 패턴 정보를 기반으로 객체를 인식하여 분할하는 기법이다. 관련기법으로 아틀라스 기반 기법, 활성형상모델 기반 기법 등이 있다[15]. [15]은 B-스플라인을 이용한 아틀라스 정합으로 전립선을 자동 분할하는 기법을 제안했다. 분할하고자 하는 데이터를 기준으로 사전에 정의한 여러 개의 아틀라스 영상과 B-스플라인 기법을 이용하여 정합하고, 정합된 여러 개의 영상을 하나의 정합 영상으로 만들기 위하여 다수투표법 또는 STAPLE(Simultaneous Truth And Performance Level Estimation)기법을 이용하여 분할지점과 그 외 지점으로 정의함으로써 분할한다. 하지만, 아틀라스를 통해 정합된 여러 개의 영상 정보를 기반으로

하나의 분할 영상을 산출하기 때문에 B-스플라인 기법을 이용한 아틀라스 정합 결과에 영향을 많이 받는다.

[16]은 형상 정보를 기반으로 분할한 후, 퍼지집합을 이용하여 분할정보를 보정하는 기법을 제안했다. 사전에 생성한 통계형상모델의 형상 정보를 이용하여 활성형상모델 기반으로 분할한 후, 분할 결과의 정확도가 낮은 외곽선 부위에 대해서는 퍼지집합 기법을 이용하여 분할 지점에 대한 정확성을 높였다. [17]은 2차원 활성형상모델과 3차원 활성형상모델을 혼합하여 분할하는 기법을 제안했다. 영상에서 2차원 통계형상모델을 사용하여 전립선 경계선을 분할한 후, 볼륨데이터에서 3차원 통계형상모델을 사용하여 공간적으로 분할한다. 실험을 통하여 2차원 활성형상모델을 사용한 결과와 3차원 활성형상모델을 사용한 결과, 그리고 2,3차원 활성형상모델을 혼합하여 사용한 결과의 정확성을 비교하여 혼합된 활성형상모델을 사용했을 때 상대적으로 정확한 결과를 보여준다.

TRUS 영상에서 전립선을 반자동 혹은 자동으로 분할하는 기존 연구로는 에지기반 분할기법으로 [8]은 초음파 단면 영상으로부터 Canny 연산자를 이용하여 얻은 전립선의 에지를 사용자가 연결하여 전립선의 윤곽을 추출한다. 이 방법은 사용자가 바뀌더라도 거의 정확하고 동일한 결과를 얻을 수 있는 장점이 있지만, 윤곽을 잇는 과정에서 모든 초음파 단면 영상에 대하여 사용자가 개입해야 하기 때문에 시간이 많이 소요되고 번거롭다는 단점이 있다.

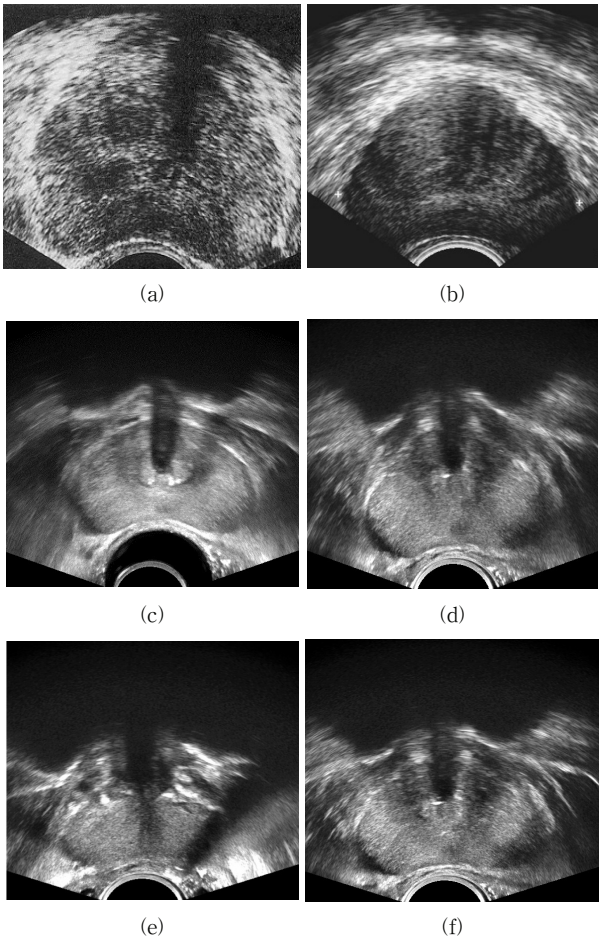


Fig. 2. TRUS images

모델 기반 방법으로 스네이크라 불리는 변형 윤곽 모델을 이용한다. 이러한 예로서는 [11]에서 제안한 Mallat의 웨이브렛 변환과 스네이크 알고리즘을 이용한 초음파 단면 영상에서의 전립선 객체 추출 방법을 들 수 있다. 이 방법에서는 웨이브렛 대역 간의 상관도를 이용하여 윤곽의 타당성을 검토할 수 있는 장점이 있다. 반면에 스네이크 알고리즘의 특성상 모든 초음파 단면 영상에 사용자가 초기 윤곽을 일일이 직접 설정해야 하며 정확한 윤곽을 얻기 위해서는 초기 윤곽을 객체 윤곽 근처에 설정해야 하는 제약이 있다.

전립선 경계 분할이 잘된 것인지 아닌지를 판단하는 것은 얻어진 경계와 전문가가 추출한 경계 간의 차이를 의미하는 것으로 차이가 크다면 경계 분할이 잘 안 된 것이고, 차이가 작다면 분할이 잘된 것이다[6][9].

### 2.2 전립선 경계 분할의 문제점

전립선 TRUS 영상은 경직장을 통하여 프로브로 촬영한다. 그러므로 항상 프로브는 영상의 가운데 아래쪽에 있다. 그리고 프로브는 완전히 검정색의 호모양이다. 프로브의 양쪽으로 직선은 촬영 시 촬영이 되지 않는 부분이 검정색으로 나타난다. 그림 2는 다양한 전립선 TRUS 영상을 보여준다. (a)는 프로브의 위치가 불명확하여 완전히 검정색의 호가 나타나지 않는 영상이다. 프로브의 위치는 영상의 아래쪽 중간에 호 모양으로 나타나는 것이 좋다. (b)는 프로브의 양쪽 직선에 의해 전립선의 왼쪽 오른쪽 부분이 작게 잘려진 영상이다. (c)는 프로브가 두 개로 불명확하게 나타나서 불완전한 영상이다. (d)는 TRUS 영상이 프로브로 경직장을 통하여 촬영되기 때문에 거의 모든 영상에 요도가 나타나는 것을 보여준다. 영상의 중앙에 세로로 작은 기둥이 요도이다. 전립선 내부의 요도에 의해 전립선을 찾아내는 데 방해를 받는다. (e)영상은 많은 잡음으로 경계를 그리는 것이 어렵다. 특히, 전립선의 기저부(base)와 첨단부(apex)는 불확실하거나 영상이 깨진다. 그 이유는 전립선의 기저부와 첨단부가 프로브의 초음파 빔과 평행하기 때문이다. 그런 까닭에 이 두 부위의 영상은 주변 경계의 참조 없이는 윤곽을 그리기가 불가능하다. (f)는 정상인의 전립선을 잘 촬영한 영상을 보여준다. 그림 2에서 보듯이 사람마다 전립선의 모양이 다르고 크기도 다르고 위치도 차이가 있다. 촬영하는 영상의 크기에 따라서도 다르게 나타난다. 그래서 전립선 경계 분할에 공통적으로 적용할 수 있는 모양이 없다.

### 2.3 평균 형상 모델의 필요성

전립선 분할은 TRUS 영상이 명확하지 않은 점에 의해 정확하게 분할하기가 힘들고, 표시가 잘 안 된다는 점을 보완하여 몇몇 방법들이 위 문제의 해결 방법을 제안했다. Shen은 3D 전립선 영상에서 Gabor-SVM을 사용한 변형 가능한 분할을 제안했다[6]. 변형 가능한 모델의 경계들은 실

험적으로 전립선과 비전립선으로 분류된 조직들 사이로 계속해서 경계를 그린다. 실험적인 조직 분류와 그 다음의 변형은 전립선 영상에서 경계가 한데 모아질 때까지 반복된다. [11]은 2D TRUS에서 적응적 로컬 형태 통계를 이용한 전립선 자동분할을 제안했다. 우리의 연구에서는 TRUS 영상의 큰 특징을 이용하여 전립선을 찾는다. 그 특징으로는 프로브의 위치가 동일하여 프로브를 찾기가 쉽다는 점과 프로브의 크기에 비례하여 전립선의 크기를 예측할 수 있다는 점이다. 이러한 특징에 TRUS 영상이 명확하지 않은 점을 보완하여 평균형상모델을 이용하여 초음파 전립선 영상에서 전립선을 찾는 것을 제안하였다. 이 방법은 탐색범위를 줄이고, 탐색 범위 내에서 가장 적절한 경계를 찾고자 하는 것이 목적이다.

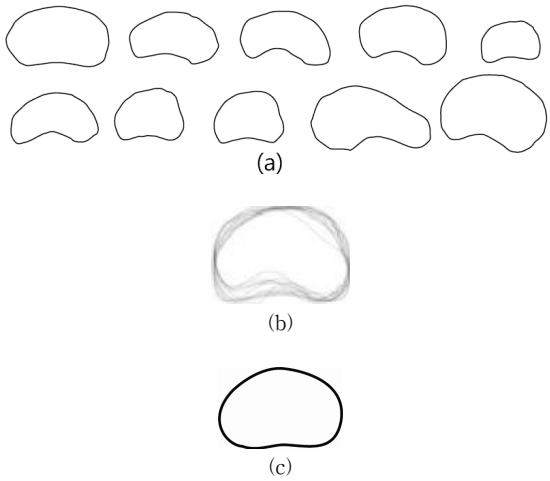


Fig. 3. (a) Different delineated prostate shapes, (b) Combined boundaries of all shapes, and (c) Average prostate shape model

## 3. 평균 형상 모델

이 장에서는 전립선의 평균적인 모양을 획득하고, 평균 형상이 영상에 어느 위치에 놓일 것인가를 계산하는데, 프로브와 두 개의 직선을 이용하는 방법을 제안한다.

### 3.1 평균 형상 획득

전립선의 모양 통계는 TRUS 영상으로부터 손으로 그려낸 샘플 세트로 계산할 수 있다. 먼저, 전문의로부터 여러 개의 전립선 영상에서 전립선 경계를 얻는다. 그림 3은 전문의의 전립선 경계들로부터 얻은 평균 모형의 예들을 보여준다. (a)는 전문의로부터 얻어진 전립선 윤곽이며, (b)는 얻어진 윤곽을 정규화 하여 하나의 평면으로 나타낸 것이다. (c)는 10개의 전립선 윤곽 이미지의 평균 형상 모델을 구한 것이다.

평균 형상은 그림 3에 보이는 윤곽선을 같은 해상도를 갖는 영상으로 변환하여 정규화한다. 정규화된 윤곽선은 모두 산술 덧셈하고, 평균 모델은 중앙점으로부터 방사형으로 얻어지는 윤곽선의 중심점을 이으면 (c)와 같이 얻어진다. 그림 4와 같이, 32방향으로 주사하여 그 주사선에 위치한 점들의 평균점을 'o'으로 얻을 수 있다. 이 점들을 보간하여 최종 평균 모델을 얻는다.

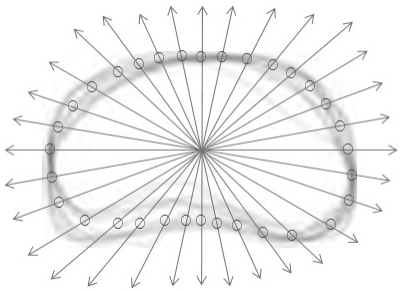

Fig. 4. Radial injections from the center point and the acquired average points on the lines

### 3.2 프로브와 두 직선 획득

전립선의 평균 모델을 전립선 영상에 위치시키기 위해서는 먼저 프로브와 두 직선을 얻는다. 이 정보를 기반으로 평균 모델이 위치할 곳을 계산한다. 전립선 TRUS 영상은 경직장을 통하여 프로브로 촬영한다. 그러므로 항상 프로브는 영상의 가운데 아래쪽에 있다. 이미지의 x좌표의 $x/2$가 프로브의 중심 x좌표이다. 프로브는 완전히 검정색의 호(arc)모양이다. 호 부분은 검정색이 많이 분포되어 있으므로 잡음으로 인한 작은 검정색 부분은 호에서 제외시킨다. 이러한 특징을 이용하여 영상의 x축 가운데에서 검정색이 많이 분포되어 있는 부분을 찾는다. 이것이 프로브이다.

Fig. 5. Probe and two straight lines

다음으로 ―|／＼／＼／＼―― ―의 10방향 마스크를 사용하여 두 직선을 찾는다. 프로브는 항상 두 직선 사이에 있다. 그러므로 마스크를 사용하면 10방향 에지와 두 직선을 찾을 수 있다. 보다 정확한 프로브(호) 방정식을 찾아 프

로브의 위치를 얻기 위하여, 프로브 호와 두 직선 사이의 만나는 두 점을 계산해야 한다. 두 개의 직선을 찾은 후에는 두 개의 직선과 프로브의 교점을 찾고, 교점과 프로브의 중심을 찾으면 프로브의 지름을 알게 된다. 프로브의 지름을 찾으면 프로브와 두 직전과의 교점을 얻을 수 있다. 이들 정보들은 현재 촬영된 전립선 영상의 크기를 가늠할 수 있으므로, 전립선의 크기를 추정할 수 있다. 그림 5는 제안 방법을 이용하여 찾아진 프로브와 두 직선을 보이고 있다. 실험 영상에서 호와 두 직선간의 교차점은 영상의 바깥에 위치한다.



Fig. 6. Average prostate model

### 3.3 평균 모델의 위치 선정

앞 절에서 찾아낸 평균 형상 모델을 그림 6과 같이 비트맵으로 표현하여 TRUS이미지에 적용한다. 모든 전립선 TRUS 영상의 위치와 크기는 같은 것은 아니다. 프로브 호의 크기에 따라 전립선의 위치와 크기도 조정되어야 한다. 프로브가 작은 경우는 평균 형상모델의 크기를 작게 맞추어 전립선의 크기도 같이 작게 만들어야 한다. 프로브가 큰 경우는 평균 형상모델의 크기를 크게 하여 원본 이미지에 맞추어 전립선을 찾아야 한다. 여러 가지 영상을 가지고 프로브의 위치로 전립선의 위치를 잡고 프로브의 크기에 따른 전립선의 크기를 비교를 해 보자.

전립선의 위치를 프로브의 y좌표의 중심으로부터 2배 위에 있게 해보자. 그림 7의 (a)를 보면 프로브 부분에도 전립선이라고 찾아내어 하얀 선으로 그려진 것을 볼 수 있다. (b)는 전립선의 위치를 프로브의 y좌표의 중심으로부터 2.8배에 있게 한 것이다. (b)를 보면 전립선의 위치를 거의 정확하게 맞춰서 하얀 선이 그려진 것을 볼 수 있다. 마지막으로 전립선의 위치를 프로브의 y좌표의 중심으로 부터 3.4배 위에 있게 해보자. (c)에서 보듯이 너무 위에 전립선이 위치해 있다고 찾아냈다.

다음으로 프로브의 크기에 따라 전립선의 크기가 달라지는 것을 적용해 보도록 하겠다. 그림 8의 (a)는 위치가 영상의 가운데에서 조금 아래에 있는데 전립선보다 작은 콩 모양 선이 그려진 것을 볼 수 있다. (b)는 전립선의 크기를 프로브의 크기의 4.5배로 한 것이다. 마지막으로 (c)는 전립선의 크기를 프로브의 5배로 해보면 실제 전립선보다 더 큰 범위를 전립선이라고 찾은 것을 볼 수 있다.

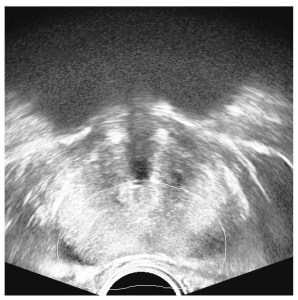

(a) 2.0

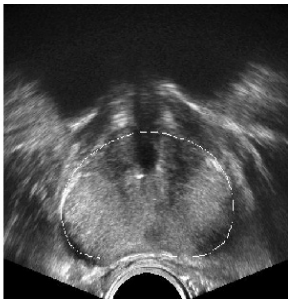

(b) 2.8

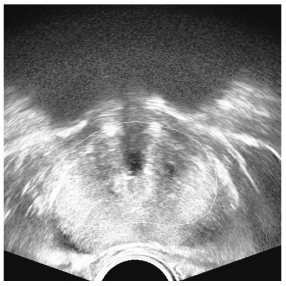

(c) 3.4

Fig. 7. Position of the prostate
(a) over 2.0 times (b) over 2.8 times (c) over 3.4 times

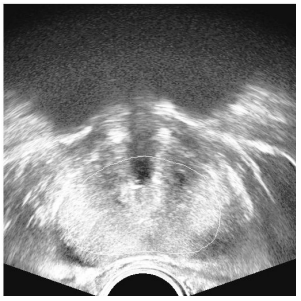

(a) 4.0

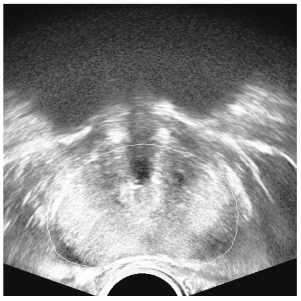

(b) 4.5

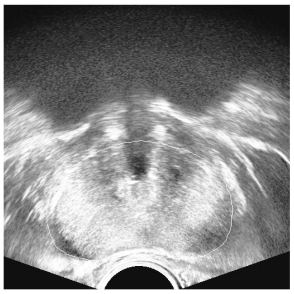

(c) 5

Fig. 8. The size of the prostate
(a) 4.0 times (b) 4.5 times (c) 5 times

위의 실험에서 나온 결과로 실험 이미지에 평균 형상을 적용하면, 우리는 (식 1)과 (식 2)를 이용하여 중심을 찾고 (식 3)으로 형상의 크기를 재조정한다. 모형 중심의 x좌표는 이미지에서 프로브의 x좌표와 같고 모형 중심의 y좌표는 이미지에서 프로브 중심으로부터 2.8배 위에 있다. 모형의 크

기는 프로브 반지름의 4.5배이다.

x의 중심 = 프로브 x좌표의 중심 (식 1)
y의 중심 = 프로브 y좌표의 중심 - 프로브 반지름 * 2.8 (식 2)
모델 크기 = 프로브 반지름 * 4.5 (식 3

위의 y축의 중심과 모델 크기는 프로브의 위치와 크기에 따라 가변적으로 결정되며, 이 값은 TRUS 전립선 영상이면 어디든 적용 가능하다. 또한, 구해진 2.8과 4.5는 절대적인 값이며 전립선 경계를 구할 때, 이 값을 이용하여 탐색 범위를 줄이게 된다.

## 4. 실험 및 평가

### 4.1 실험 영상

실험 영상은 표 1과 같은 해상도를 가지며 모두 흑백영상이다. prostate3 이미지의 특징은 전립선 영상에 종양이 있어서, 경계가 불규칙하다는 것이다. prostate5 영상의 특징은 영상이 진하게 스캔된 것이다. prostate8은 prostate5를 저해상도로 변환 후 실험한 것이다. prostate12는 오른쪽 부분에 경계가 명확하지 않고, 직선 부분도 애매하다. 마지막으로 prostate13은 대체로 괜찮은 영상이다.

### 4.2 실험 결과

실험을 위해 제안한 방법이 여러 가지 전립선 이미지에 적용되는지를 보이기 위하여, 먼저 프로브와 두 직선을 얻고 평균 형상 모델에 적용하고 그 후 이미지에 평균 형상을

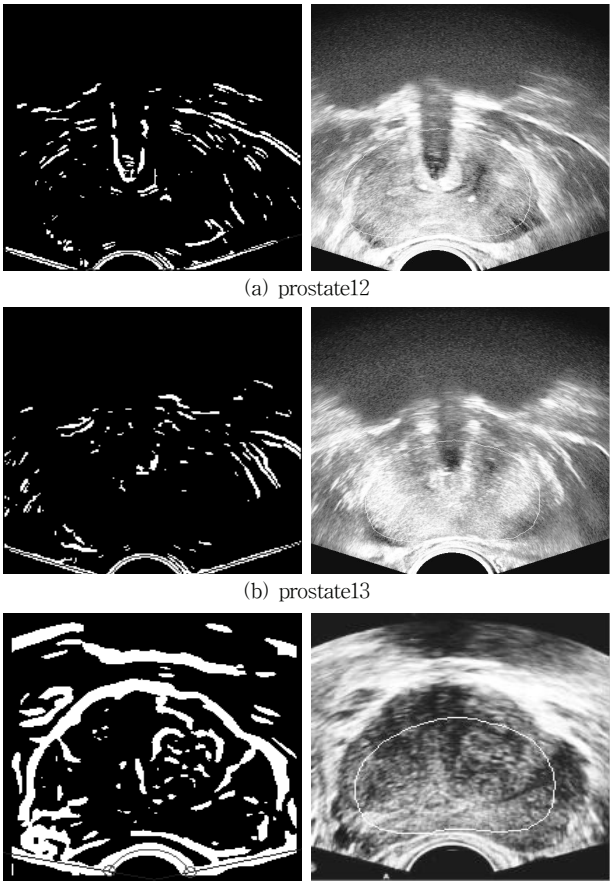

(a) prostate12

(b) prostate13

(c) prostate3

Fig. 9. Positions of probe and two straight lines(left) and average shape model of each image(right)

Table 1. Experimental images

| 실험 영상 | 해상도 | 실험 영상 | 실험 영상 | 해상도 | 실험 영상 |
|---|---|---|---|---|---|
| prostate3 | 256x256 | 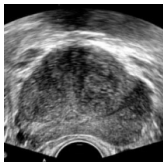 | prostate12 | 512x512 | 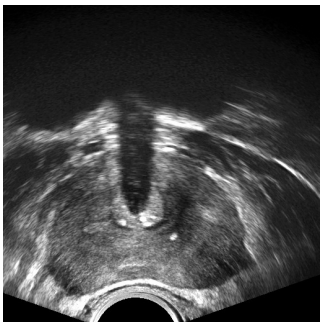 |
| prostate5 | 512x512 | 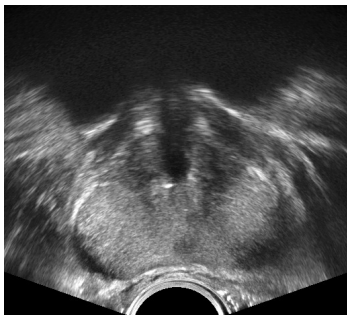 | prostate13 | 512x512 | 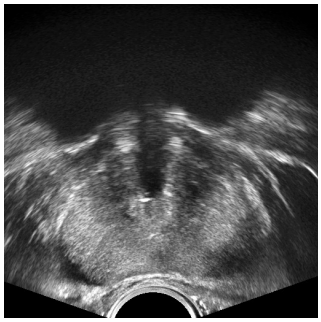 |
| prostate8 | 256x256 | 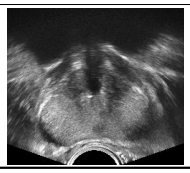 | | | |

배치시켜서 결과를 보인다. 실험의 결과를 보이기 위하여 몇몇 이미지 중에 3개의 이미지만 기술할 것이다. 그림 9에서 왼쪽 이미지는 프로브의 위치와 두 직선을 보여주고 오른쪽 이미지는 이미지에 평균 형상을 올려놓은 것이다. 평균 형상은 이미지의 프로브와 두 직선에 의해 결정된다. 그림 9에서 보는 것과 같이 평균 형상이 잘 배치되고 전립선 경계가 잘 분할된 것을 볼 수 있다.

실험 영상 prostate8은 해상도가 256x256이고 prostate5은 해상도가 512x512이다. 이와 같이 같은 영상을 해상도를 달리하여 본 연구에서 제안하는 평균 형상 모델을 적용하여 보면 다음 그림 10과 같이 적절한 위치에 배치됨을 알 수 있다.

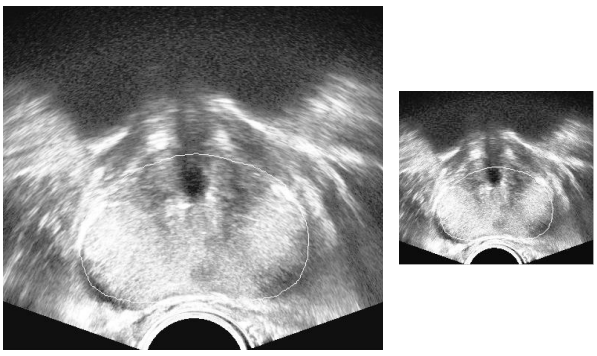

(a) prostate5 (b) prostate8

Fig. 10. Average shape model of different resolutions

현재까지 연구되고 있는 전립선 분할 연구[6-12]는 전체 영상을 탐색하여 각 픽셀이 전립선에 속하는지 비전립선에 속하는지를 판별한다. 이 과정은 많은 시간을 소요하게 되어 비효율적이므로, 제안된 평균 형상 모델을 적용하면 탐색범위를 줄이게 되어 상대적으로 판별 시간을 줄이게 한다. 실험결과에서 보이듯이 탐색범위는 평균형상 모델의 가장 자리를 따라 안쪽과 바깥쪽 일부 영역만 탐색하면 된다.

## 5. 결 론

본 논문에서는 20개의 전립선 이미지들의 평균 전립선 위치 계산과 형상들로부터 획득한 평균 형상모델을 제안하였다. 평균 형상은 프로브의 중심과 프로브의 크기를 기준으로 구하였으며, 중심으로부터 반지름의 2.8배 위치에 형상이 놓이게 되며, 크기는 반지름의 4.5배 크기임을 얻을 수 있었다. 평균 모델을 사용하면 전립선 분할 시 경계의 탐색 범위를 줄이고, 경계가 명확하지 않는 영상에서 경계의 가이드라인을 제공한다. 향후 연구 과제로는 전립선 자동 분할을 기존의 방법으로 분할한 것과 제안한 평균형상 모델을 이용한 방법과의 비교를 하고, 나아가 3D 영상에서도 제안한 방법을 적용하는 것이다.

## Reference


[1] Cancer Facts and Figures. American Cancer Society [Internet]. http://www.cancer.org.

[2] Mettlin C: American society national cancer detection project. Cancer, pp.1790-1794, 1995.

[3] [internet] http://www.cancer.go.kr

[4] A. Chakraborty, L. H. Staib, and J. S. Duncan, “Deformable Boundary Finding in Medical Images by Integrating Gradient and Region Information”, IEEE Trans. on Medical Imaging., Vol.15, No.6, pp.859-870, Dec., 1996.

[5] P. D. Grimm, J. C. Balsko, and H. Ragde, “Ultrasound Guided Transperineal Implantation of Iodine 125 and Palladium 103 for the Treatment to Fearly Stage Prostate Cancer”, Atlas Urol. Clin. no. Amer., Vol.2, pp.113-125, 1994.

[6] Y. Zhan and D. Shen, “Deformable Segmentation of 3-D Ultrasound Prostate Images Using Statistical Texture Matching Method”, IEEE Trans. on Medical Imaging, Vol.25, pp.245-255, March, 2006.

[7] A. Rafiee, A. Salimi, and A. Roostam, “A Novel Prostate Segmentation Algorithm in TRUS Images”, World Academy of Science, Engineering and Technology 45, pp.120-124, 2008.

[8] S. D. Pathak, V. Chalana, D. R. Haynor, and Y. Kim, “Edge-guided Boundary Delineation in Prostate Ultrasound Images”, IEEE Trans. on Medical Imaging, Vol.19, No.12, pp.1211-1219, Dec., 2000.

[9] D. Shen, Y. Zhan, and C. Davatzikos, “Segmentation Prostate Boundaries from Ultrasound Images Using Statistical Shape Model”, IEEE Trans. on Medical. Imaging, Vol.22, No.4, pp.539-551, Apr., 2003.

[10] F. Shao, K. V. Ling, and W. S. Ng, “3-D Prostate Surface Detection from Ultrasound Images Based on Level Set Method”, Proc. MICCAI 2003, pp.389-396, 2003.

[11] P. Yan, S. Xu, B. Turkbey and J. Kruecker, “Adaptively Learning Local Shape Statistics for Prostate Segmentationin Ultrasound”, IEEE Trans. On Biomedical Engineering, Vol.58, No.3, pp.633-641, Mar., 2011.

[12] H. Akbari, X. Yang, L. Halig and B. Fei, “3D Segmentation of Prostate Ultrasound Images Using Wavelet Transform”, Proc. of SPIE 7962, 2011.

[13] Jong M. Park, Chang L. Yoon, and Sung G. Lee, “Survey about the Method of Image Segmentation”, KIICS, Vol.21, No.1, pp.255-258, 1994.

[14] Betrouni, N, Puech, P., Dewalle, A.S., Vermandel. M, and Rousseau. J., “3D delineation of prostate, rectum and bladder on MI images”, Computerized Medical Imaging and Graphics 32, pp.662-630, 2007.

[15] Klein, S. and etc, “Segmentation of the Prostate in MR Images by Atlas Matching”, Biomedical Imaging, ISBI 2007. 4th IEEE International Symposium, pp.410-413, 2007.

[16] Betrouni, N and etc, “3D Automatic Segmentation and Reconstruction of Prostate on MR Images”, IEEE Engineering in medicine and biology society, pp.5259-5262, 2007.
[17] Yanong S., Stuart W., and Peyer Z., “A Hybrid ASM Approach for Sparse Volumetric Data Segmentation”, Pattern Recognition and Image Analysis, Vol.17, No.2, pp.252-258, 2007.

김 상 복
e-mail : sbkim@gnu.ac.kr
1989년 중앙대학교 전자공학과(박사)
1984년~현 재 경상대학교 컴퓨터과학과 교수
2001년~현 재 경상대학교 컴퓨터정보통신연구소원
관심분야 : 멀티미디어통신, 영상인식, 보안

정 주 영
e-mail : jych000@naver.com
2009년 경남과학기술대학교 컴퓨터공학과(학사)
2012년 경상대학교 컴퓨터교육과(석사)
2014년 현 재 경상대학교 컴퓨터과학과 박사과정
관심분야 : Medical Imaging, IT 문화융복합

서 영 건
e-mail : young@gnu.ac.kr
1987년 경상대학교 전산과(학사)
1997년 숭실대학교 전산과(박사)
1989년~1992년 삼보컴퓨터
1997년~2011년 경상대학교 컴퓨터교육과 교수
2011년~현 재 경상대학교 컴퓨터과학과 교수
2013년~현 재 경상대학교 대학원 문화융복합학과 교수
2011년~2012년 UNC at Chapel Hill, Visiting Scholar
관심분야 : Medical Imaging, Image Segmentation, Computer Network