

사염화탄소로 유도된 간 손상에 대한 섬오갈피 추출물의 보호 효과*

양윤경^{1**} · Wang Lin^{2**} · 권오란^{2†}

승의여자대학교 식품영양과,¹ 이화여자대학교 식품영양학과²

Protective effects of *Acanthopanax koreanum Kakai* extract against carbon tetrachloride-induced liver injury in Sprague-Dawley rats*

Yang, Yoon Kyoung^{1**} · Wang Lin^{2**} · Kwon, Oran^{2†}

¹Department of Nutritional Science and Food Management, Soongyei Women's College, Seoul 100-751, Korea

²Department of Nutritional Science and Food Management, Ewha Womans University, Seoul 120-750, Korea

ABSTRACT

Purpose: This study was conducted in order to investigate the protective effects of ethanolic extract of *Acanthopanax koreanum Nakai* (AE) against carbon tetrachloride (CCl₄)-induced liver injury in rats. **Methods:** Male Sprague-Dawley rats were randomly divided into four groups in order to receive the following experimental diets with intraperitoneal injection of CCl₄ (2.0 mL/kg body weight, 20% solution 0.65 mL) for eight weeks (n = 8 per group): CCl₄ control (CON), CCl₄ + AE 1% (AE1), CCl₄ + AE 3% (AE3), or CCl₄ + acanthoic acid 0.037%, which is equivalent to AE 3% (AA). **Results:** Highest serum ALT activity and albumin level were observed in the CCl₄ control group, but showed a significant decrease by either AE or AA supplementation in a dose-dependent manner (p = 0.0063 and 0.0076, respectively). Both hemotoxylin and eosin staining and Masson's staining indicated remarkable prevention of CCl₄-induced liver damage in the AE3 group. TNF α and IL-6 production were significantly lowered in the AE treated groups, but not in the AA group (p = 0.0016 and p = 0.0002, respectively). The effects of AE3 were greater than those of AA for inflammation and liver toxicity biomarkers. **Conclusion:** Taken together, the results suggested that ethanolic extract of *Acanthopanax koreanum Nakai* provided hepatoprotective effects, leading to the reduction of inflammatory response. In addition, the effect of AE was superior to that of single compound AA.

KEY WORDS: *Acanthopanax koreanum Nakai*, hepatoprotective effects, tumor necrosis factor- α , interleukin-6.

서론

2012년 우리나라 통계청 자료에 따르면 만성 간질환과 간암에 의한 사망률은 전체 질병으로 인한 사망원인 중 10%로 보고되었다.¹ 간질환은 간염에서 간경변증에 이르기까지 심각성의 정도가 다양하고, 피로, 구토, 식욕감퇴, 면역 장애, 비정상적인 지방 흡수 및 대사 장애, 근육 및 체지방 감소 등과 같이 증상도 다양하다.² 실험동물 중 흰쥐의 간은 형태학적 및 기능적으로 사람과 유사하기 때문에 사람의 간 질환 연구 모델로

흔히 사용되어 왔다.³ 사염화탄소 (carbon tetrachloride, CCl₄)는 간염유증을 유발하는 대표적인 간 독성 물질이다. 경구, 피하주사 또는 흡입을 통해 주입된 사염화탄소는 소포체 망상조직에서 cytochrome P-450에 의해 대사되어 trichlormethyl radical을 형성해 세포 내 단백질이나 지질 등과 같은 거대분자와 결합하여 결과적으로 간의 괴사, 지방 침착 등 간 손상을 유발한다.⁴ 또한 2차적으로는 간의 Kupffer cell을 활성화시켜 interleukin-6 (IL-6) 및 tumor necrosis factor alpha (TNF α)와 같은 염증 매개인자를 생성하는 것으로 알려져 왔다.⁵ 예로부터 민간약으로 널리 전래되어 류마티즘, 당뇨, 염증

Received: Jan 6, 2014 / Revised: Feb 5, 2014 / Accepted: Mar 3, 2014

*This study was supported by the Ministry of Knowledge Economy [Regional Innovation System support program B0012328 supervised by the KIAT (Korea Institute for Advancement of Technology)].

[†]To whom correspondence should be addressed.

tel: +82-2-3277-6860, e-mail: orank@ewha.ac.kr

**These authors contributed equally to this study.

© 2014 The Korean Nutrition Society

This is an Open Access article distributed under the terms of the Creative Commons Attribution Non-Commercial License (<http://creativecommons.org/licenses/by-nc/3.0/>) which permits unrestricted non-commercial use, distribution, and reproduction in any medium, provided the original work is properly cited.

등 여러 질환에 사용되어온 오갈피나무는^{6,7} 두릅나무과 (*Araliaceae*)에 속하는 낙엽성 활엽관목이다. 세계적으로 오갈피나무는 600여종이 있으며, 우리나라 자생종으로는 오갈피나무 (*A. sessiliflorus*), 섬오갈피나무 (*A. koreanum*), 지리오갈피나무 (*A. chiianensis*), 가시오갈피나무 (*A. senticosus*) 등 15종이 분포하고 있다.⁸ 오갈피나무 추출물에 대한 연구는 Brekhman 등^{9,10}이 elutheroside B와 E 성분이 항피로작용과 항스트레스 작용을 갖고 있음을 밝히면서 시작되어, 혈압강화작용,¹¹ 조혈촉진 및 면역기능 증진작용,¹² 혈중 콜레스테롤 저하작용¹³ 등 다양한 효능이 보고되고 있다. 오갈피나무의 뿌리나 껍질에서 분리 동정된 diterpene류 화합물 acanthoic acid (AA)와 (-)-primara-9,¹¹ 15-diene-19-oic acid는 산화적 스트레스와 간세포의 세포사멸을 예방하는 효능이 있는 것으로 보고된 바 있다.^{7,13-16} 이러한 다양한 효능을 가진 오갈피에 대한 많은 연구가 이루어져 왔지만, 가시오갈피나무 종을 중심으로 한 질병 치료 효과에 대한 연구가 대부분이고 섬오갈피에 대한 연구는 거의 없는 실정이다.

이에 본 저자들은 연구에서 건강기능식품 분야에서 우리나라 자생식물에 대한 관심과 사용이 증가하고 있는 추세를 반영하여 섬오갈피나무 추출물을 함유한 식이를 흰쥐에 제공하면서 D-galactosamine (250 mg/kg body weight)/lipopolysaccharide (10 µg/kg body weight)을 경구투여하여 간 손상을 유도한 이전 연구에서 섬오갈피 추출물은 Toll-Like Receptor 4-dependent cytokine 분비 억제를 통해 항염증 효과가 있음을 보고한 바 있다.¹⁷ 본 연구에서는 저용량의 사염화탄소를 사용하여 흰 쥐의 간 손상을 유도하면서 섬오갈피 추출물의 간 손상 보호효과를 조사하였고, 아울러 섬오갈피 추출물과 섬오갈피 추출물의 주요 활성성분으로 알려진 AA의 단독효과를 비교하여 유의한 결과를 얻었기에 보고하고자 한다.

연구방법

시험물질

실험에 사용한 시험물질인 섬오갈피 에탄올 추출물은 재단법인 제주 테크노파크에서 공급받았다. 5년 이상 된 섬오갈피의 줄기와 뿌리 (8 : 2)를 70% ethanol을 이용하여 60°C에서 15시간 동안 추출하였다. 추출물은 동결 건조하여 4°C에서 냉장 보관하였다. 섬오갈피 추출물은 HPLC를 사용하여 AA 1.13% 수준으로 표준화하였다. 섬오갈피 추출물의 활성성분인 AA는 천연물화학(주)(대전, 대한민국)에서 제공받았다. 만성 간 손상을 유도하기 위해 사용된 사염화탄소는 Oriental Chemical Co. (Incheon, Korea)에서 구입하였다.

실험동물 및 식이

6주령의 Sprague-Dawley종 수컷 흰쥐 (200 g)를 G-bio Co. (Gyeonggi, Korea)에서 구입하여 일주일간 적응시켰다. 실험기간 동안 식이와 물은 자유로이 섭취하게 하고, 실내온도는 22 ± 2°C, 습도는 55 ± 5%, 실내조명은 12시간 주기로 명암을 조절하였다. 실험군은 4개의 군으로 분류하고 각 군당 실험동물의 수는 8마리로 하였다. 대조군 (CON)은 AIN-93G diet을 공급하였고, 섬오갈피 추출물 저용량군 (AE1), 섬오갈피 추출물 고용량군 (AE3) 및 활성성분 AA군 (AA)은 AIN-93G diet에 섬오갈피 추출물 또는 AA를 첨가하여 8주간 공급하였다 (Table 1). 섬오갈피 추출물의 수준은 선행연구를 바탕으로 저용량 (1%) 및 고용량 (3%)으로 결정하였으며, AA의 수준은 고용량 섬오갈피 추출물에 함유된 AA 함량과 동량 (0.037%)으로 결정하여 공급하였다. 사염화탄소는 대두유에 녹인 20% 용액을 2 ml/kg씩 첫 3주는 4회/주, 다음 5주는 3회/주 복강내 주사하여 간 손상을 유발하였다. 본 연구는 이화여대 Institutional Animal Care and Use Committee (IACUC)의 승인 후 진행되었다 (승인번호: 2011-02-040).

혈액 및 장기 채취

혈액은 실험동물을 zoletil (Virbac animal health, Carros, France) 및 rompun (Bayer HealthCare, Toronto, Canada)로 마취하여 심장에서 채취하였으며, 채취된 혈액은 EDTA가 처리된 튜브에 넣어 4°C를 유지하며 1,500 g에서 30분간 원심분리하여 혈장을 분리시킨 후 -80°C에 보관하였다. 간은 적출 후 생리식염수로 세척하고 여분의 수분을 제거한 후 급속동결시켜 분석 시까지 -80°C에서 보관하였다.

간의 병리조직학적 관찰

적출된 간은 즉시 10% formalin액에 충분히 고정한 후 수세, 탈수, 투명, 침투, 포매과정을 거쳐 paraffin 블록을 제작하였다. 제작한 블록은 5 µm두께로 절편을 만들어 hematoxylin-eosin (H&E) staining 및 Masson's trichrome staining을 시행한 후 광학현미경으로 관찰하였다.

혈청 생화학적 지표성분 분석

간세포 손상을 측정하기 위해 혈청 분석용 kit (Asan Pharmaceutical, Seoul, Korea)를 사용하여 aspartate aminotransferase (AST)와 alanine aminotransferase (ALT) 및 albumin 수준을 측정하였다. AST와 ALT는 505 nm에서 albumin은 630 nm에서 microplate reader (BioTek[®] Instruments, Inc, Winooski, Vermont, USA)를 사용하여 흡광도를 측정하였다.

간 조직의 생화학적 지표성분 분석

간 조직을 마쇄하여 균질화한 후 4°C를 유지하며 24,500 g

Table 1. Composition of experimental diets

(unit: g/kg diet)

Ingredients	Group ¹⁾			
	CON	AE1	AE3	AA
AE or AA	0	10	30	0.37
Cornstarch	397.49	387.49	367.49	397.12
Dextrinized cornstarch	132	132	132	132
Sucrose	100	100	100	100
Casein (> 85% protein)	200	200	200	200
Soybean Oil	70	70	70	70
Fiber	50	50	50	50
Mineral mix ²⁾	35	35	35	35
Vitamin mix ³⁾	10	10	10	10
L-Cystine	3	3	3	3
Choline bitartrate	2.5	2.5	2.5	2.5
Tert-butylhydroquinone	0.014	0.014	0.014	0.014
Total	1,000	1,000	1,000	1,000
Carbohydrate ⁴⁾	2,379.61	2,353.21	2,300.41	2,378.28
Protein	728	728	728	728
Fat	630	630	630	630
Total Calorie (kcal)	3,737.61	3,711.21	3,658.41	3,736.28
Carbohydrate (% as kcal)	63.67	63.41	62.88	63.65
Protein (% as kcal)	19.48	19.62	19.90	19.49
Fat (% as kcal)	16.86	16.98	17.22	16.86

1) CON: CCl₄-induced control, AE: ethanolic extract of *Acanthopanax Koreanum Nakai*, AE1: CCl₄ + 1%AE, AE3: CCl₄ + 3%AE, AA: CCl₄ + Acanthoic acid 2) AIN-93G-MX (g/kg mixture): Anhydrous calcium carbonate, 357; monobasic potassium phosphate, 196; sodium chloride, 74; potassium sulfate, 46.6; Potassium citrate, tri-potassium monohydrate, 70.78; Magnesium oxide 24, ferric citrate, 6.06; Zinc carbonate, 1.65; manganous carbonate, 0.63; cupric carbonate, 0.3; potassium iodate, 0.01; anhydrous sodium selenate, 0.01025; ammoniumparamolybdate 4-hydrate, 0.000795; sodium meta-silicate, 9-hydrate, 1.45; chromium potassium sulfate, 12-hydrate, 0.275; boric acid, 0.0815; sodium fluoride, 0.0635; nickel carbonate, 0.0318; lithium chloride, 0.0174; ammonium vanadate, 0.0066; powdered sucrose, 221.026 3) AIN-93-VX (g/kg mixture): nicotinic acid, 3; Ca-pantothenate 1.6; pyridoxine-HCl, 0.7; thiamin-HCl, 0.6; riboflavin, 0.6; folic acid, 0.2; D-Biotin, 0.02; Vitamin B12 (cyanocobalamin)(0.1% A in mannitol), 2.5; Vitamin E (all-rac- α -tocopheryl acetate)(500 IU/g), 15; Vitamin A (all-trans-retinylpalmitate; 500,000 IU/g), 0.8; Vitamin D3 (cholecalciferol; 400,000 IU/g), 0.25; Vitamin K/dextrose mix (10 mg/g), 7.5; Powdered sucrose 967.23 4) Contents of AE: Carbohydrate, 60.44%; Crude protein, 11.97%; Crude fat, 1.70%; Calories, 304.94 kcal/100 g

에서 15분간 원심분리하여 상등액을 분석시료로 사용하였다. 염증지표로는 TNF α 및 IL-6함량을 Rat Elisa kit (R&D systems, Minneapolis, USA)를 사용하여 450 nm에서 흡광도를 측정하였다. 항산화 능력을 확인하는 지표로는 항산화 효소인 superoxide dismutase (SOD)와 catalase (CAT) 활성도를 측정하였다. Catalase assay kit (Cayman, Ann Arbor, USA)와 SOD assay kit (Cayman, Ann Arbor, USA)를 사용하여 CAT는 540 nm 그리고 SOD는 450 nm에서 흡광도를 측정하였다.

통계분석

모든 실험결과는 Statistical Analysis Systems package version 9.2 (SAS Institute, Cary, NY, USA)를 이용하여 분석하였으며, 평균 \pm 표준오차 (S.E.)로 나타내었다. 군간 분석 항목별 차이는 one-way ANOVA를 수행한 후, Duncan's multiple range test를 이용하여 $p < 0.05$ 수준에서 유의성을 검증하였다.

결 과

혈청 ALT와 AST 활성도 수준의 변화

혈청 ALT와 AST활성도 수준의 변화는 Fig. 1에 나타난 바와 같다. 혈청 ALT수준은 사염화탄소를 복강 주입한 대조군에서 가장 높았으나 용량의존적으로 감소하는 경향을 보였다. 그러나 AE3군에 함유된 수준과 동량으로 활성성분 AA를 섭취시킨 결과 사염화탄소 대조군에 비해 혈청 ALT 수준이 유의적으로 감소하였다 ($p = 0.0063$)(Fig. 1A). 혈청 AST수준은 각 시험군 간에 유의한 차이가 없었다 ($p = 0.1384$, Fig. 1B). 혈장 albumin 수준은 사염화탄소를 처리한 대조군에 비해 고용량군인 AE3군에서 유의적인 감소를 나타냈다 ($p = 0.0076$, Fig. 1C).

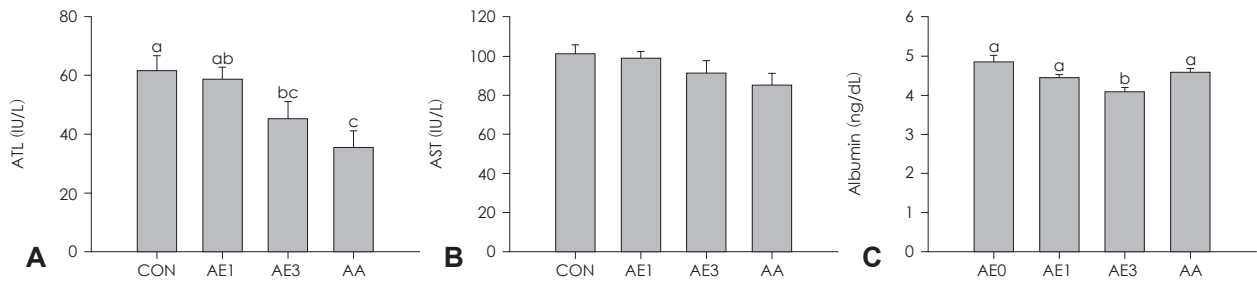


Fig. 1. Effects of AE or AA on changes of serum ALT, AST and albumin level in CCl₄-induced liver injury rats for 8 weeks. Data are presented as mean ± SE (n = 8/group). Values with different alphabets are significantly different among the groups at p < 0.05 by Duncan's multiple range test. CON, CCl₄-induced control; AE1, CCl₄ + 1% ethanolic extract of *Acanthopanax koreanum* Nakai; AE3, CCl₄ + 3% ethanolic extract of *Acanthopanax koreanum* Nakai; AA, CCl₄ + acanthoic acid.

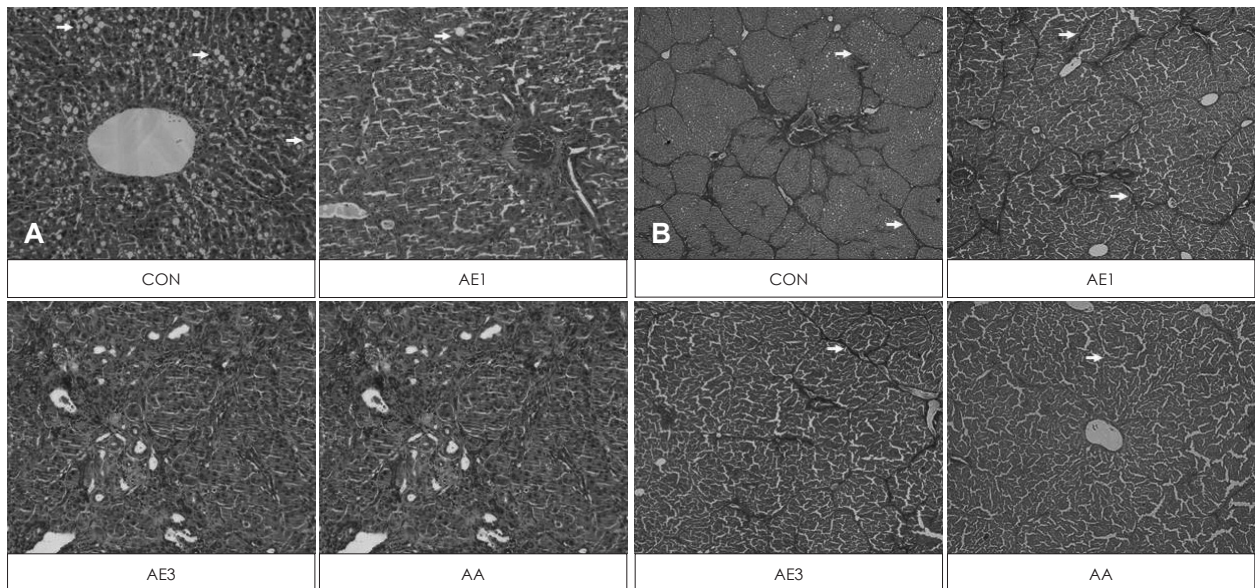


Fig. 2. Histological findings of the liver tissue: (A) H&E staining, magnification ×200 and (B) Masson's trichrome staining, magnification ×200. CON, CCl₄-induced control, AE1, CCl₄ + 1% ethanolic extract of *Acanthopanax koreanum* Nakai, AE3, CCl₄ + 3% ethanolic extract of *Acanthopanax koreanum* Nakai and AA, CCl₄ + acanthoic acid. White arrows (A) fatty changes and (B) fibrosis (interbridging septa) Bars: (A)100 μm and (B) 500 μm.

간의 병리조직학적 변화

사염화탄소 처리와 오갈피나무 추출물 또는 AA 보충에 의한 흰쥐 간의 병리조직학적 변화를 관찰한 결과는 Fig. 2에 제시하였다. 간조직을 H&E staining 처리한 결과, 사염화탄소 대조군에서 심각한 지방 축적을 관찰할 수 있었다 (Fig. 2A). Masson's trichrome staining 처리한 결과, 중심정맥으로 확장되는 간문맥을 둘러싼 과도한 콜라겐 축적, 간 문맥부위에서 염증세포의 침윤과 담도 상피세포의 증식, 그리고 간세포 변성 등 간염이나 간섬유화 상태까지 진행되었음을 확인할 수 있었다 (Fig. 2B). 한편 사염화탄소 대조군과 비교하였을 때, AE3 군과 AA군은 지방 축적과 간세포 변성이 현저히 낮아진 것으로 관찰되었다.

간염증/항산화 지표의 변화

사염화탄소 주입으로 인한 간의 염증반응과 섬모갈피 추출

물 및 AA의 보호 효과를 평가하기 위해 간조직에서 TNFα와 IL-6 수준을 측정하였다 (Fig. 3). TNFα 수준은 사염화탄소 대조군에서 가장 높았으며, AE보충군에서 유의적 감소를 나타냈으나, AA군에서는 감소되지 않았다 (p = 0.0016)(Fig. 3A). 간의 IL-6 수준 역시 사염화탄소 대조군에서 가장 높았으며, 고용량을 섭취시킨 AE3군에서 유의적인 감소를 나타냈다 (p = 0.0002, Fig. 3B). 그러나 AA군에서는 감소 효과를 나타내지 않았다. 이상의 결과로 사염화탄소 주입으로 인한 염증반응에 대해서는 오갈피나무 추출물이 유의한 억제효과를 나타냈으며, 또한 통계적으로 유의하지는 않았으나 용량의존적인 경향을 나타냈다. 따라서 항염효과는 단일성분에 비해 추출물의 효능이 우세한 것으로 나타났다.

사염화탄소 주입으로 인한 간의 산화스트레스 및 섬모갈피의 항산화 효과를 평가하기 위해 간 조직에 내재하는 항산화

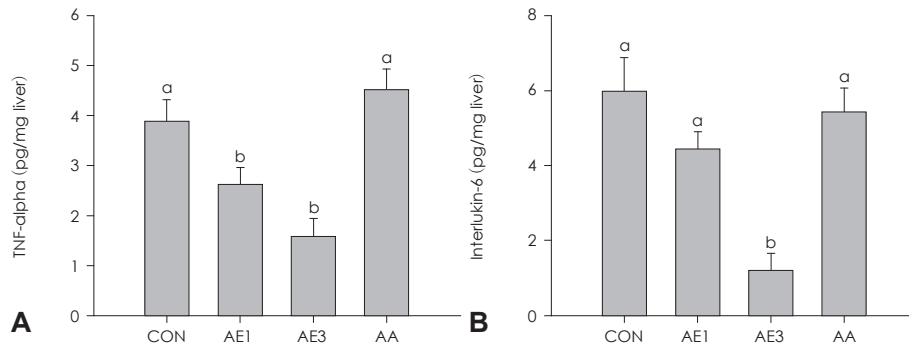


Fig. 3. Effects of AE or AA on hepatic TNF α (A) and IL-6 (B) levels in CCl $_4$ -induced liver injury rats for 8 weeks. Data are presented as mean \pm SE (n = 8/group). Values with different alphabets are significantly different among the groups by post-hoc Duncan's multiple range test at $\alpha = 0.05$ level after one way ANOVA. CON, CCl $_4$ control; AE1, CCl $_4$ + 1% ethanolic extract of *Acanthopanax koreanum Nakai*; AE3, CCl $_4$ + 3% ethanolic extract of *Acanthopanax koreanum Nakai*; AA, CCl $_4$ + acanthoic acid.

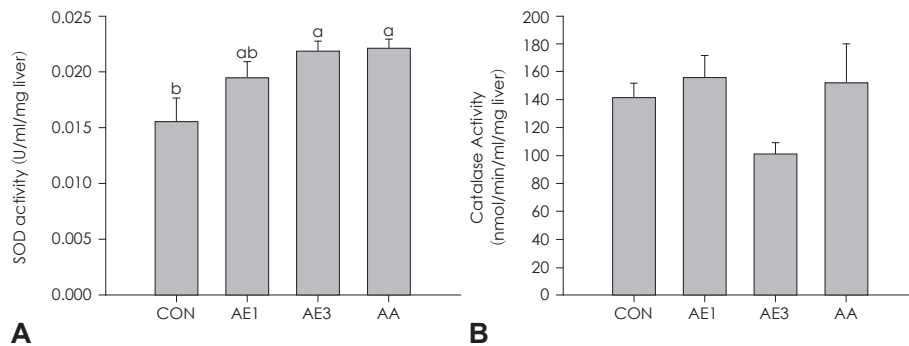


Fig. 4. Effects of AE or AA on hepatic SOD (A) and CAT (B) activities in CCl $_4$ -induced liver injury rats for 8 weeks. Data are presented as mean \pm SE (n = 8/group). Values with different alphabets are significantly different among the groups by post-hoc Duncan's multiple range test at $\alpha = 0.05$ level after One way ANOVA. CON, CCl $_4$ -induced control; AE1, CCl $_4$ + 1% ethanolic extract of *Acanthopanax koreanum Nakai*; AE3, CCl $_4$ + 3% ethanolic extract of *Acanthopanax koreanum Nakai*; AA, CCl $_4$ + acanthoic acid.

효소의 활성을 측정한 결과는 Fig. 4와 같다. SOD 활성은 사염화탄소를 처리한 대조군에서 가장 낮았으며, 고용량의 섬오갈피 추출물 및 단일성분 AA 보충군에서 유의적으로 증가하였다($p = 0.0247$)(Fig. 4A). 그러나 CAT 활성은 각 시험군 간에 유의한 차이를 관찰할 수 없었다.

고 찰

본 연구의 결과로 흰 쥐를 대상으로 섬오갈피 (*Acanthopanax koreanum Nakai*) 추출물 또는 그 활성성분인 acanthoic acid를 식이에 넣어 보충하였을 때 사염화탄소로 유도되는 간 손상에 대한 보호효과가 있음이 관찰되었다. 현재까지 알려진 오갈피의 주요 성분은 lignin배당체 (sesamin, elutheroside B, D, E), coumarin류 (isoflaxidin, elutheroside B), diterpenoid류 (acanthoic acid), sterol 및 triterpenoid류 (β -sitosterol, friedelin), saponin류 (elutheroside A, I, K, L, M) 등이다.¹⁸ 이 중 본 연구에서 사용된 acanthoic acid 성분은 섬오갈피 뿌리에서만 대량으로 분리되며, 관절염, 염증, 진통소염 작용 등 면역기능 향진 및 항염 작용이 있는 것으로 보고된

바 있다.¹⁹

실험동물에서 간섬유화 유도는 몇 가지 방법이 사용되고 있으나, 본 연구에서는 간독성 물질인 사염화탄소를 사용하였다. 사염화탄소에 의한 간 손상 유도는 널리 사용되는 방법으로 투여 경로에 따라 다른 결과를 나타낸다. 위 내 투여는 간 문맥을 통해 간 조직으로 직접 흡수되어 직접적인 간 손상을 줄 수 있으며, 폐로의 흡입에 의한 방법은 간 조직에 사염화탄소가 도달하기 전에 신장이나 뇌 등의 다른 조직에서 전신적인 부작용을 나타내는 문제점이 있다. 피하주사 등으로 투여하는 경우에는 간경변 유도 속도가 느리지만 치사율이 낮고 지방간, 간 섬유화 등의 특징적인 여러 단계의 병리학적 변화를 유발할 수 있는 것으로 보고되고 있다.²⁰ 본 연구에서는 가역적이고 낮은 정도의 간 손상을 유도하기 위해 대두유에 녹인 20% 사염화탄소 용액을 2 ml/kg씩, 3~4회/주 복강 주사하는 방법을 사용하였다.

혈청 ALT와 AST 효소 활성 수준은 간 손상의 지표로 간세포가 손상되면 이들 효소가 혈중으로 방출되어 혈청에서 이들 수준이 높아진다. 복강 주사된 사염화탄소는 다음 두 가지 단계를 거쳐 간손상을 나타낼 수 있다. 첫번째 단계는 mixed func-

tion oxidase에 의해 trichlormethyl radical을 형성하는 것으로, 이 대사산물로 인해 산화적 스트레스를 초래할 수 있다.⁴ 두 번째 단계는 Kupffer cell을 활성화하여 그 결과 TNF α 또는 IL-6와 같은 cytokine을 분비하는 것이다.⁵ 본 연구에서 사염화탄소 대조군은 혈청 ALT 활성이 높았으며, 병리조직학적으로 염증, 괴사 및 중심정맥 주위의 섬유화가 관찰되었고, ALT, AST, TNF α , IL-6이 가장 높은 일관성 있는 결과를 나타냈다. 반면 사염화탄소로 간 손상을 유도하면서 동시에 섬오갈피 추출물을 보충한 시험군에서는 병리조직학적으로 손상의 정도가 낮은 것으로 관찰되었으며, 생화학적 평가에서도 용량의존적으로 ALT, TNF α , IL-6수준이 유의하게 낮아져서 간 손상으로부터 보호하는 효과가 있었다. 일반적으로 간질환 시 혈청 알부민이 감소하는데, 본 연구에서는 고용량 섬오갈피 섭취군에서 혈청 알부민 수준이 유의하게 낮은 것으로 나타났다. 이 결과가 고용량 섬오갈피 추출물의 효과를 나타내는 것인지 또는 독성을 나타내는 것인지에 대해서는 향후 연구가 필요하다. 또한 섬오갈피 추출물은 간 조직에서 항산화효소인 SOD 활성을 증가시켰다. 섬오갈피나무 추출물을 함유한 식이를 흰쥐에 제공하면서 D-galactosamine (250 mg/kg body weight)/lipopolysaccharide (10 μ g/kg body weight)을 경구투여하여 간 손상을 유도한 이전 연구에서, 섬오갈피 에탄올추출물 및 acanthoic acid 섭취 군에서 간 손상 지표, 염증지표가 유의하게 감소하였고, 또한 간 조직 병리학적 검사 결과, 섬오갈피 에탄올추출물과 acanthoic acid 섭취군 모두 조직괴사와 출혈이 감소됨을 확인하였고 TLR4 및 CD14 mRNA expression은 유의하게 감소함을 보고하였다.

다양한 활성성분이 함유된 섬오갈피 추출물과 단일 활성 성분 acanthoic acid의 보호효과를 비교한 결과, 섬오갈피 추출물은 고용량에서 ALT 활성을 감소시켰으며, 간조직의 병리학적인 손상을 낮추었으며, 혈청 TNF α 및 IL-6 수준을 낮추는 것으로 관찰되었다. 한편 섬오갈피 추출물 고용량과 동일한 수준으로 단일성분인 acanthoic acid를 섭취시킨 결과, ALT를 유의하게 감소시켰으며, 병리조직학적으로 손상의 정도를 낮추었으며, SOD 활성을 유의하게 증가시켰다. 따라서 특별히 염증반응에 대해서는 단일성분인 acanthoic acid에 비해 섬오갈피 추출물의 효과가 유의하게 높은 것으로 나타났다. 이는 acanthoic acid 이외의 다른 활성성분이 함유되어 있거나, 섬오갈피 추출물에 함유된 다양한 성분이 조합효과를 나타내기 때문인 것으로 추정할 수 있다.²¹ 아울러 섬오갈피 추출물의 간 손상 보호효과에 대한 기전으로는 TNF α 와 IL-6의 감소로 제안할 수 있다. 선행된 연구들에 의하면 혈액으로 분비된 TNF α 와 IL-6는 polymorphonuclear leukocyte를 자극하여 adhesion molecule의 생성을 촉진하고 간 조직 내로 이동

하여 coagulation system과 활성산소를 생성하여 간세포의 파괴를 유도하여 간 손상에 이르게 하는 것으로 보고되고 있다.²² 본 연구에서 섬오갈피 추출물 보충군은 사염화탄소 대조군에 비해 TNF α 와 IL-6 생산이 농도의존적이고 유의하게 감소되었다.

요 약

본 연구의 목적은 사염화탄소에 의해 유도된 간독성에 대하여 AE의 항염증 효과와 예방기전을 연구하는 것이다. 사염화탄소에 의해 간손상이 유도된 Sprague-Dawley 쥐에서 간독성 지표, 항염증 및 항산화 활성을 분석하였다. 우선 사염화탄소에 의해 간손상이 유도된 실험동물에서 *Acanthopanax koreanum Nakai*의 에탄올 추출물 및 acanthoic acid 섭취로 혈장 ALT 활성이 유의하게 개선됨을 보여주었다. 간조직병리학적인 분석에서는 사염화탄소 처리된 대조군에서 거대한 브리징 경화와 심각한 지방변성을 관찰하였는데, 이는 사염화탄소에 의해 유도된 간손상이 성공적이었다는 것을 의미한다. 고용량군인 AE3이 저용량군인 AE1보다 간보호 효과가 더 좋은 것으로 보인다. AE는 단일물질인 AA보다 간독성에 대한 예방요인과 항염증 효과로서 중요한 역할을 하는데 더 우세한다. 이러한 결과들을 바탕으로 사염화탄소에 의해 유도된 간손상에 대한 AE와 AA의 예방 효과가 항염증 성질에 부분적으로 관여하는 것을 제안한다. AE의 생화학학적 효과는 단일물질인 AA보다 우수하며 향후 연구에서 식이변경으로 AE에 대한 추가 연구가 더 필요할 것으로 사료된다.

■ 감사의 글

본 연구에 사용된 섬오갈피 추출물과 acanthoic acid를 제공해 주신, 제주 테크노파크 (제주, 한국)에 감사드립니다.

References

1. Statistics Korea. Cause of death statistics [Internet]. Daejeon: Statistics Korea; 2012 [cited 2013 Dec 23]. Available from: http://kostat.go.kr/portal/korea/kor_nw/2/6/2/index.board?bmode=read&bSeq=&aSeq=308559&pageNo=1&rowNum=10&navCount=10&currPg=&sTarget=title&sTxt=
2. Lee JH, Kim EM, Park YK, Park EJ, Sung MK, Sohn JM, Shin DY, Shin MJ, Lee HM. Pathophysiology for clinical nutrition, 1st edition. Seoul: KyomoonSa; 2013.
3. Park DY, Suh KS. Experimental liver disease models of rats - morphological characteristics. Korean J Pathol 2003; 37(3): 151-158.
4. McCay PB, Lai EK, Poyer JL, DuBose CM, Janzen EG. Oxygen and carbon-centered free radical formation during carbon tetrachloride metabolism. Observation of lipid radicals in vivo and in vitro. J Biol Chem 1984; 259(4): 2135-2143.

5. Edwards MJ, Keller BJ, Kauffman FC, Thurman RG. The involvement of Kupffer cells in carbon tetrachloride toxicity. *Toxicol Appl Pharmacol* 1993; 119(2): 275-279.
6. Nan JX, Park EJ, Nam JB, Zhao YZ, Cai XF, Kim YH, Sohn DH, Lee JJ. Effect of *Acanthopanax koreanum* Nakai (Araliaceae) on D-galactosamine and lipopolysaccharide-induced fulminant hepatitis. *J Ethnopharmacol* 2004; 92(1): 71-77.
7. Nan JX, Jin XJ, Lian LH, Cai XF, Jiang YZ, Jin HR, Lee JJ. A diterpenoid acanthoic acid from *Acanthopanax koreanum* protects against D-galactosamine/lipopolysaccharide-induced fulminant hepatic failure in mice. *Biol Pharm Bull* 2008; 31(4): 738-742.
8. Jeong JE, Baek HE, Oh DS, Wi AJ, Yoon BS. Functional properties and biological activity of breeding lines, parts, and various solvents from *Acanthopanax*. *Korean J Pharmacogn* 2013; 44(3): 242-252.
9. Brekhman II, Kirillov OI. Effect of eleutherococcus on alarm-phase of stress. *Life Sci* 1969; 8(3): 113-121.
10. Brekhman II, Dardymov IV. New substances of plant origin which increase nonspecific resistance. *Annu Rev Pharmacol* 1969; 9: 419-430.
11. Ko ST, Kim SW, Lim DY. A study on the hypotensive action of *Acanthopanax* extract in rabbit. *J Korean Pharm Sci* 1978; 8(1): 6-16.
12. Lim JK, Seo YB, Kim DH, Seol IC. The experimental studies on the reinforcement effects of *Acanthopanax Radicis* cortex about immunity hematogenic action. *Korean J Herbol* 2000; 15(1): 1-17.
13. Lee YS, Jung SH, Lim SS, Ji J, Lee SH, Shin KH. Effects of the water extract from the stem bark of *Acanthopanax senticosus* on hyperlipidemia in rats. *Korean J Pharmacogn* 2001; 32(2): 103-107.
14. Wu YL, Jiang YZ, Jin XJ, Lian LH, Piao JY, Wan Y, Jin HR, Joon Lee J, Nan JX. Acanthoic acid, a diterpene in *Acanthopanax koreanum*, protects acetaminophen-induced hepatic toxicity in mice. *Phytomedicine* 2010; 17(6): 475-479.
15. Kang OH, Kim DK, Cai XF, Kim YH, Lee YM. Attenuation of experimental murine colitis by acanthoic acid from *Acanthopanax koreanum*. *Arch Pharm Res* 2010; 33(1): 87-93.
16. Kang HS, Kim YH, Lee CS, Lee JJ, Choi I, Pyun KH. Suppression of interleukin-1 and tumor necrosis factor-alpha production by acanthoic acid, (-)-pimara-9(11),15-dien-19-oic acid, and its antifibrotic effects in vivo. *Cell Immunol* 1996; 170(2): 212-221.
17. Jung MG, Do GM, Shin JH, Ham YM, Park SY, Kwon O. *Acanthopanax koreanum* Nakai modulates the immune response by inhibiting TLR 4-dependent cytokine production in rat model of endotoxic shock. *Nutr Res Pract* 2013; 7(6): 460-465.
18. Choi YH, Kim JW. Quantitative analysis of eleutherocides B and E using HPLC-ESI/MS. *Korean J Pharmacogn* 2002; 33(2): 88-91.
19. Lim JH, Lee SH, Jun BS, Yang YT, Koh JS. Changes in major constituents by soaking of *Acanthopanax koreanum* with spirit solution. *J Korean Soc Appl Biol Chem* 2005; 48(2): 166-172.
20. Song IH, Kim BH, Kim YK, Dong SH, Kim HJ, Lee JI, Chang YW, Chang R. Carbon tetrachloride (CCl₄)-induced hepatic fibrosis in the rat. *Korean J Gastroenterol* 1992; 24(6): 1330-1339.
21. Kim JY, Kwon O. Culinary plants and their potential impact on metabolic overload. *Ann N Y Acad Sci* 2011; 1229:133-139.
22. Jang WJ, Kim YS, Ha YL, Park CW, Ha YK, Kim JO. Optimal level for the protection of carbon tetrachloride-induced Sprague-Dawley rat liver damage by mycelial cultures of *lentis edodes*. *J Life Sci* 2010; 20(5): 782-788.