http://dx.doi.org/10.14368/jdras.2014.30.1.28 

# Review of osteochondroma: involved in temporomandibular joint

Gi-Ho Lee, Young-Gyun Song*
*Department of Advanced General Dentistry, Dankook University Dental Hospital, Cheonan, Republic of Korea*

Osteochondroma is the most common benign bone tumor. The majority of osteochondromas (85%) present as solitary, nonhereditary lesions. In general, osteochondroma has no symptoms ,however, facial asymmetry, malocclusion, crossbite and mouth opening can be occurred in case of temporomandibular joint involved. Radiologic analyses are indispensable element to diagnose osteochondroma and pathogenetic analysis showed that hereditary multiple osteochondromas are caused by mutations in either of two genes: exostosis(multiple)-1 (*EXT1*), which is located on chromosome 8q24.11 - q24.13 or exostosis(multiple)-2 (*EXT2*), which is located on chromosome 11p11 - 12. Recently, reduced mRNA of *EXT1* was described in nonhereditary osteochondromas. The treatment of choice for osteochondroma is surgical unless the skeleton is still immature. Surgery associated with orthodontic treatment can be a valid approach to minimize facial asymmetry and malocclusion in case of temporomandibular with osteochondroma. **(J Dent Rehabil Appl Sci 2014;30(1):28-35)**

**Key words:** osteochondroma; temporomandibular joint

## 서론

골연골종은 가장 흔한 양성 골종양이다.[1,2] 골연골종은 전체 인구의 약 3% 가량에서 보고되고 있으며, 양성 골종양의 30% 이상을, 전체 골종양의 10 - 15%를 차지 한다.[1] 골연골종 중 약 15%는 유전성 다발성 골연골종(hereditary multiple osteochondroma: HMO)으로 알려져 있으며, 상염색체 우성을 보인다. 단독성 골연골종(Solitary osteochondroma)는 장골의 골간단 부위에 발생하는 경향이 있고, 특히 대퇴부, 상완골, 경골, 척추와 요골 부위에 호발한다.[1,2]

골연골종은 보통 무증상을 보이기 때문에 우연히 발견되는 경우가 많다.[1-3] 악성으로의 변이는 유전성 다발성 골연골종의 경우 1 - 25%, 단독성 골연골종은 1 - 2%로 보고 된다.[2,4]

골연골종의 진단을 위해서는 방사선학적 평가가 가장 중요하며, 악성으로의 변이가 의심될 경우 조직 검사가 필요하다. 성숙한 골에 발생한 골연골종의 치료는 외과적 절제를 하는 것이지만, 증상이 있는 단독성 병소의 경우 부분 절제가 추천되기도 한다.[1,2]

최근 세포, 분자단위의 연구 및 면역 조직학적 방법으로 분석한 많은 문헌을 통해 골연골종의 특성과 원인이 알려지고 있으므로 현시점에서 이를 고찰해볼 필요가 있다.

안면골에 골연골종이 발생하는 것은 드문 경우로 측두하악관절에 골연골종이 이환되면 안면 비대칭, 부정교합, 이부의 전방 변위, 교차교합과 개구 제한이 발생할 수 있다.

본 연구에서는 골연골종에 대한 임상 양상, 방사선학적 진단 소견, 조직-병리학적 소견, 치료법 등에 대한 고찰과, 이와 관련된 측두하악관절에 발생한 골연골종 환자의 진단 과정 증례에 대해 알아 보고자 한다.

*Correspondence to: Young-Gyun Song, DDS, MDS, PhD
Department of Advanced General Dentistry, Dankook University Dental Hospital
119 Dandae-ro, Dongnam-gu, Cheonan, 330-714, Republic of Korea
Tel: +82-41-550-1932, E-mail: ygsong@dankook.ac.kr
Received: November 3, 2013/Last Revision: November 23, 2013/Accepted: February 25, 2014

Copyright© 2014 The Korean Academy of Stomatognathic Function and Occlusion.
It is identical to Creative Commons Non-Commercial License.

# 본론

## 1. 분류와 역학

골연골종은 단독성 골연골종(solitary osteochondroma)과 다발성 골연골종으로 분류될 수 있다. 단독성 골연골종은 가장 흔한 형태(80%)로 전체 양상 골종양의 35 - 40% 가량을 차지하며, 성별 차이는 거의 없다.[5] 다발성 골연골종은 대부분의 경우 유전적 특성을 보이기 때문에 유전성 다발성 골연골종(hereditary multiple osteochondroma: HMO or MHO)이라고 부른다. MHO의 경우 코카시안 남성에서 호발 하고, 인구 10만명 당 0.9 - 2명의 유병률을 보이며, 상염색체 우성의 유전적 특성을 보이며 65%의 가족력을 보이게 된다.[6,7] 소년기에 약 80%가 발생한다고 보고되고 있다.[8,9] 악성으로의 변이는 유전성 다발성 골연골종의 경우 1 - 25%, 단독성 골연골종은 1 - 2%로 보고되고 있다.[5-7]

가장 흔하게 발생하는 부위는 무릎관절이며 하지 50%(대퇴부: 30%, 경골: 15 - 20%), 상지(상완골: 10 - 20%)의 비율을 차지한다. 척추나 안면골 부위는 드물게 이환 된다.[10] 하악 과두 부위에 발생한 경우는 매우 드문 경우로서 치료 후 재발이 거의 되지 않는다고 알려져 있으며, 임상 양상 또한 특이한 소견이 잘 나타나지 않으므로 종양이라기보다는 과증식성 성장으로 간주되는 경우가 있으므로 주의하여 감별해야 한다.[4]

## 2. 원인

대표적인 원인으로는 가족 유전(inherited from a family member)으로 유년기에 확인된다. 유년기 시기의 방사선 조사 병력도 원인이 될 수 있는데, 특히 관절 부위에 조사된 경우 골연골종 발생률이 소폭 증가하는 것으로 알려져 있지만 그 이유는 정확히 알려지지 않았다.[10]

## 3. 진단

### 1) 임상적 특징

골연골종은 보통 무통성이므로 병소의 점진적 성장으로 감별진단을 시작할 수 있다.[11] 그러나 골절, 변형이나 관절의 이차적 손상에 의해 다양한 증상들이 나타날 수 있는데, 특히 신경이나 혈관과 인접한 경우 통증, 감각의 마비, 약화나 맥박 소실 혹은 색조가 바뀔 수도 있으며,[12-14] 측두하악관절에 골연골종이 이환될 경우 무통성 종괴, 안면 비대칭, 하악의 전돌성 편위, 이환측의 개교합과 비이환측의 교차 교합, 두경부 및 악관절부의 동통 및 운동 제한(과두 걸림), 악관절 잡음을 수반하는 악관절의 기능 이상이 발생하게 된다.[15]

### 2) 영상학적 특징

골연골종을 진단하기 위해서는 자세한 병력 청취 및 신체 검사와 별도로 다양한 방사선학적 영상이 필요하다.

단순 평면 방사선 사진은 가장 기본적으로 필요한 자료이며 병소의 특성을 보여줄 수 있다(Fig. 1). 골연골종은 줄기모양 혹은 골표면에서 시작되는 편평한 돌기 양상으로 묘사될 수 있다. 골과 병소의 경계 부위는 대부분 명확하게 확인할 수 있다. 골연골종이 골육종(osteosarcoma)로 변이 시에는 종양의 크기가 커지고 병소의 경계부위가 불명확해지는 특성이 있고, 다발성 석회화 부위가 존재하며, 골막 부위의 분엽화(lobulated)된 반응성 경계가 발생한다는 점을 유의해야 한다.[10]

전산화 단층촬영법(computed tomography: CT)은 골연골종을 매우 정밀하게 보여줄 수 있는 영상이다(Fig. 2). CT를 통해 골연골종과 골육종을 감별하는 것은 골과 연골 대사에 대한 평가를 할 수 없는 단점 때문에 적절하지 못하다.[16]

초음파 검사법은 진성 혹은 가성 동맥류(aneurysm or pseudoaneurysm)와 동-정맥 혈전증이 의심되는 경우 검사법으로 선택할 수 있는 방법이다. 또한 초음파의 특성 중 골 부위 보다 연골에서 저반향(hypoechoic) 되는 점을 통해 골연골종 상부의 노출된 연골층에 대한 명확한 검사가 가능하다.[17]

조영제를 이용한 골스캔은 종양의 대사활동을 검사하기 위해 이용되는 방법이다(Fig. 3). 양성 병소의 경우 성장하고 있는 상태가 아니라면 정상 조직과 동일하게 대사 활동이 저하되는 것을 알 수 있다. 그러나 골의 파절이나 악성 변이가 있을 경우 대사 활동이 증가되므로 악성 및 양성 병소를 감별하기 위해 적용할 수 있다. 조영제 중 하나인 Thalium 201은 HMO의 악성 변이를 감별하기 위해 사용 된다.[18]

혈관 조영술은 골연골종에 의해 발생한 혈관 병소를 확인하기 위해 종종 이용된다.[19] 악성 전환 시의 특징으로 볼 수 있는 신생 혈관의 형성을 확인해 볼 수 있다.

자기공명영상(magnetic resonance imaging: MRI)은

연골 두께 및 악성 전환 여부, 하부 골과의 연계성, 인접한 구조물 중 신경-혈관과 같은 연조직의 상태를 가장 잘 보여줄 수 있는 검사법이다(Fig. 4).[20] MRI를 통해 종양 뿐 아니라 다양한 염증성 상태를 확인해 볼 수도 있고,[21] 병소의 악성 변이 여부 판단할 수 있다.[22] 골연골종의 연골 부위는 수분 함유량이 많으므로 T2 강조 영상에서 높은 강도를, T1 강조 영상에는 낮은 강도를 보이게 되는데, 상부 연골층(cartilaginous cap)의 두께를 통해 악성 변이 여부를 판단할 수 있다. 성인의 경우 연골모의 두께가 2 cm, 소아의 경우 3 cm 이상으로 보일 때 악성 변이를 의심해야 한다고 보고하였다.[23] 최근에는 연골 육종(chondrosarcoma)과 감별하기 위해 정맥 내 조영제를 주입 후 MRI를 촬영을 하는 경우도 있는데, 연골 육종의 경우 낮은 수준의 T1 신호가 나타내며, 이러한 소견은 양성 종양에서는 거의 볼 수 없으므로 유용한 감별 방법이 될 수 있다. 앞서 기술한 다양한 문헌들로 볼 때 MRI 촬영은 악성 전환 여부를 판단하기 위한 gold standard라 할 수 있다.[23,24]

### 3) 조직-병리학적 특징

(1) 일반적인 조직-병리학적 고찰

골연골종은 조직-병리학적으로 유-무경형의 형태를 띠며, 주직경이 1 - 2 cm 가량의 크기를 보인다.[25,26] 골연골종은 연골내골화(endochondral ossification)에 의해 형성된 골에서만 발생하고, 골성장판의 장축 방향에 대해 사선으로 증식하는 측방 변위의 결과로 발생하게 된다. 골연골종 바깥 표면은 양성의 초자연골(hyaline cartilage)로 구성되어 있고, 이 부위는 하부골의 골막(periosteum)과 연결된 연골막(perichondrium) 부위가 된다. 연골의 성장판이 파괴되고, 연골 내골화 과정이 나타나며, 동시에 골 내부에 신생골이 형성되고 그 결과 골연골종의 하부골의 골수강과 피질골이 하나로 합쳐지게 된다.

골연골종은 이차성 연골 육종의 가장 흔한 전암 병소로 보고되고 있으며, 단독성 골연골종이 연골육종으로 전환되는 비율은 1 - 2% 미만으로 드물지만, HMO 환자의 경우 3 - 20% 비율로 상당히 높다고 보고된다.[27,28]

연골층 두께뿐 아니라 악성 변이를 의심할 수 있는 항목으로는 골 원위부에 최근 성장한 외골증, 불균일한 골광화 소견, 연골 외부로의 연조직 띠의 발생, 불균일한 조직 표면, 낭성 변화, 연골 구조의 붕괴, 점액성 변화, 괴사, 세포질 내 미토콘드리아 활동의 증가와 비정상적인 연골세포의 형태가 있다.[25,28-30]

(2) 분자 생물학적 고찰

일반적인 분자-생물학적 원인으로 exostosis (multiple)-1 (*EXT1*)의 대립 유전자가 소실(loss of heterozygosity: LOH) 되는 것으로 알려져 있다.[31-34]

HMO의 원인으로 염색체 8q24.11 - q24.13에 위치한 *EXT1*이나 염색체 11p11 - 12에 위치한 exostosis (multiple)-2 (*EXT2*)유전자의 변이로 비롯된 것으로 알려져 있는데,[31-33] 이러한 현상은 *EXT* 단백질의 미성숙 절단 및 단백질 기능의 소실로 비롯된 것이다.[34] 대부분의 유전성 골연골종은 *EXT1* 이나 *EXT2*의 이형 접합 변이 (heterozygous mutation)가 나타나는데, 몇몇의 경우에서는 이형 접합의 변이 뿐만 아니라 *EXT1* 본연의 대립 유전자가 소실되는 경우도 있다. 이러한 결과로 종합해 볼 때 *EXT1* 유전자가 다발성 골연골종의 전형적인 종양 억제 유전자임을 의미 한다.[35-37]

비유전성 골연골종에서는 *EXT* 유전자의 변이가 거의 나타나지 않고, 몇몇 경우에 있어서만 유전적 변이를 겪었다고 보고 되었다.[35] 기존에 있던 골연골종으로부터 발생한 비유전성-이차성 연골 육종의 경우, 유전성 골연골종 환자에서와 같이 *EXT1* 유전자의 8q24 부위에서의 변이와 나타났다고 하였다. 최근의 연구에 따르면 *EXT1*의 이중대립 형질 비활성(biallelic inactivation) 부위가 비유전성 골연골종에서 보인다고 보고되기도 하였다.[38] *EXT2* 유전자의 대립 유전자 소실은 단 한가지의 골연골종에서 보고된 바 있는데, 주목할 점은 *EXT1*와 *EXT2* 유전자의 mRNA 형질이 유전형 및 비유전형 골연골종 모두에서 동시에 확인된다는 점이다. HMO 환자들은 종양 내 mRNA의 발현이 정상에 비해 감소되는데 반해 비유전성 골연골종 환자의 경우 *EXT1* 이나 *EXT2* 유전자의 변이가 발견되지 않고, 오로지 *EXT1* mRNA 형질만 감소되는 것을 보고하였다.[39]

*EXT1* 및 *2*의 기본 단백질은 골지체내에서 이형 올리고머 복합체를 형성하게 되고, 이 복합체는 heparin sulfate proteoglycan (HSPG)을 생합성하는 기능을 한다.[40,41] HSPG는 정상적인 골단부 성장판의 성장 신호에 관여하는 거대 단백질로서, 골지체 내의 HSPG가 축적이 되면 골연골종이나 연골육종의 세포의 *EXT1* 이나 *2*의 mRNA 형질이 감소되는 것으로 알려져 있다.[42] 반면에 정상적인 성장판 세포의 경우 HSPG가 세포 외에 존재하게 되고, *EXT* 유전자가 정상적으로 발현하게 된다.[39] 세포 외 표면의 HSPG가 부족할 경우 정상적인 성장판에서의 성장 신호의 경로가 영향을 받아 골연골종

으로 분화할 수 있는 가능성이 있는 것이다. 골연골종에서 *EXT* 발현의 소실은 HSPG의 분포의 문제-세포 표면이 아닌 세포질에 내에 있는 경우-로부터 비롯된다고 볼 수 있다.[40]

이전의 다른 논문들은 골연골종의 상부 연골층만 클론 기원(clonal origin)이며, 그 결과 신생물이 되지만, 병소의 본체 부위나 연골막 상층의 세포 또한 클론 기원인지에 대해서 밝히지 못하였다. 연골모 부위는 골연골종의 신생물이 발견되는 유일한 부위이며, 근원이 되는 세포에 대한 유용한 정보를 줄 수 있는 유일한 곳이다.[43]

4) 치료 및 예후

골연골종의 일반적 치료법으로는 종양을 제거하는 외과적 수술과 통증이 있을 경우 진통을 목적으로 하는 투약으로 집약된다. 그러나 골의 약화나 종물의 성장이 관찰되지 않을 경우 경과를 관찰하기만 하는데, 이 경우 골의 성장에 대한 주의 깊은 비교 평가가 반드시 필요하다. 악성인 연골 육종으로 변이될 경우 그 악성도는 낮으며, 외과적 적출술이 선택된다. 국소적인 재발은 양성 및 악성 병소 모두에서 나타날 수 있는데, 주로 절제 부위로 연골 세포가 남겨진 경우 가능하지만, 그 비율이 양성의 경우 2%, 악성의 경우 15%로 각각 낮은 편이다.[44] 측두하악관절에 발생한 골연골종의 치료의 경우 교합 변화를 동반한 경우 저작 기능의 회복을 위해 종물의 외과적 절제술과 더불어 악교정 치료가 동반되는 경우도 있다.[45]

## 증례

29세 남자 환자로 왼쪽 턱에서 소리가 나고 입이 안 벌어지는 증상과 이가 서서히 맞물리지 않음을 주소로 2007년 9월 단국대학교 치과대학부속 치과병원에 내원하였다. 상기 환자는 2003년 좌측 악관절의 비정복성 관절원판 변위 진단하에 치료 받은 병력이 있었다. 임상검사를 한 결과 무통성의 안정 시 개구량 (comfortable mouth opening: CMO) 35 mm, 능동적 개구량(active range of motion: AROM) 38 mm, 개-폐구 시 좌측 악관절의 관절잡음 심화와 이환측 구치부의 미세한 이개, 비이환측 견치의 과대 교합을 보이는 교합 변화를 확인할 수 있었다. 영상학적 평가를 위해 파노라마(panoramic view) 방사선 사진 촬영을 시행하여 초진 시와 비교하였고(Fig. 1), 동시에 CT 촬영을 함께 시행하였다(Fig. 2).

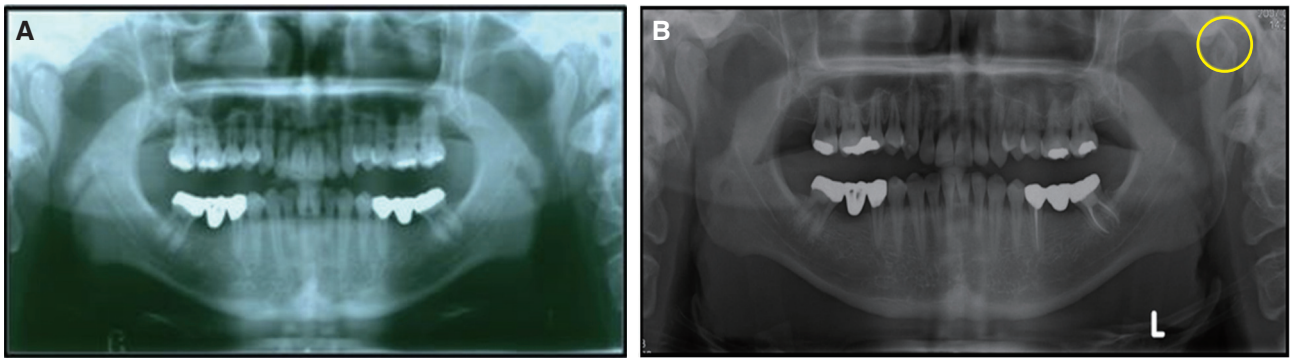


**Fig. 1.** (A) Panoramic radiograph on September, 2003 (the first visit), (B) Panoramic radiograph after 2 years from first visit. Bony changes is seen on left temporomandibular joint compared to 2003 (circle area).

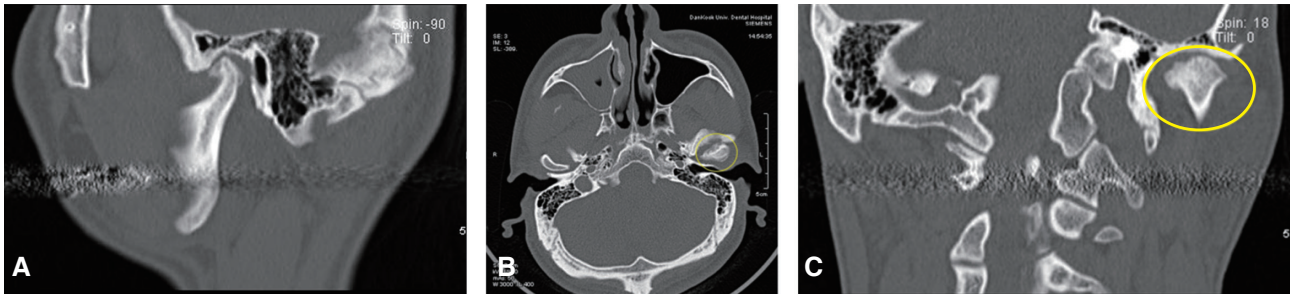


**Fig. 2.** Computed tomographic images on September, 2007. Calcified-bony mass around left temporomandibular joint is seen. (A) Sagittal view, (B) Axial view, (C) Frontal view (circle area).

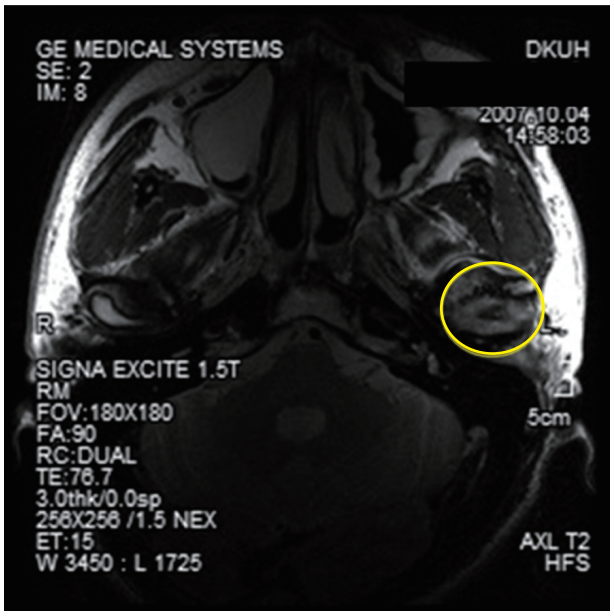


**Fig. 3.** Coronal view of magnetic resonance image (T2) on October, 2007. Calcified-bony mass around left temporomandibular joint is seen (circle area).

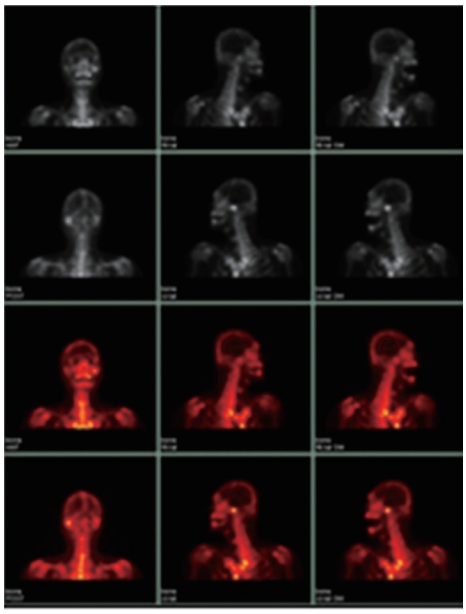

**Fig. 4.** Bone scan images. Hot spots on left condyle area is seen.

그 결과 좌측 하악 과두 주변이 불규칙한 표면의 석회화된 양상이 확인되었다. MRI 촬영 및 골스캔 검사를 추가로 진행하여 좌측 측두하악관절 주변의 경계가 비교적 명확한 연골성 병소가 있음을 확인하였고, 골스캔 영상의 열점이 있었으므로 현재 성장 중인 병소임을 알 수 있었다(Fig. 3, 4).

## 결론

골연골종은 가능 흔하게 관찰되는 양성 골종양이자 이차성 연골 육종의 가장 일반적인 전구체이다. 골연골종은 통상적으로 장골의 표면에 발생하고, 무증상인 경우가 대부분이지만, 신경의 압박, 동맥류, 혈전증이나 골의 형태 변화 혹은 골절의 증상이 나타날 수도 있다.

골연골종의 진단은 단순 방사선 사진, 전산화 단층촬영, 자기 공명영상, 혈관 조영술, 핵의학 검사등과 함께 악성 변화 의심 시 조직 검사를 시행하여 내리게 된다.

다양한 합병증, 악성 변환 가능성과 심미적 이유 등으로 종양의 외과적 수술이 치료법으로 제시된다. 측두하악관절에 골연골종이 발생할 경우 술 후 재발은 거의 일어나지 않으며, 병소로 인해 발생한 부정 교합을 해소하기 위해 추가적 악교정 수술이 필요할 수 있다.

## References

1. Saglik Y, Altay M, Unai VS, Basarir K, Yildiz Y. Manifestations and management of osteochondromas: a retrospective analysis of 382 patients. Acta Orthop Belg 2006;72:748-55.
2. Canella P, Gardini F, Boriani S. Exostosis: development, evolution and relationship to malignant degeneration. Ital J Orthop Traumatol 1981;7:293-8.
3. Thoma KH. Tumors of the condyle and temporomandibular joint. Oral Surg Oral Med Oral Pathol 1954;7:1091-107.
4. Peterson HA. Multiple hereditary osteochondromata. Clin Orthop Relat Res 1989;239:222-30.
5. Seibert JJ, Rossi NP, McCarthy EF. A primary rib tumor in a newborn. J Pediatr Surg 1976;11:1031-2.
6. Wood VE, Sauser D, Mudge D. The treatment of hereditary multiple exostosis of the upper extremity. J Hand Surg Am 1985;10:505-13.
7. Morton KS. On the question of recurrence of osteochondroma. J Bone Joint Surg BR 1964;46:723-5.
8. Hennekam RC. Hereditary multiple exostoses. J Med Genet 1991;28:262-6.

9. Nawata K, Teshima R, Minamizaki T, Yamamoto K. Knee deformities in multiple hereditary exostoses: a longitudinal radiographic study. Clin Orthop Relat Res 1995;313:194-9.
10. Murphey MD, Choi JJ, Kransdorf MJ, Flemming DJ, Gannon FH. Imaging of osteochondroma: variants and complications with radiologio-pathologic correlation. Radiographics 2000;20:1407-34.
11. Chrisman OD, Goldenberg RR. Untreated solitary osteochondroma. Report of two cases. J Bone Joint Surg Am 1968;50:508-12.
12. Van Oost J, Feyen J, Opheide J. Compartment syndrome associated with an osteocartilaginous exostosis. Acta Orthop Belg 1996;62:233-5.
13. Pandya NK, Auerbach JD, Baldwin K, Lackman RD, Chin KR. Spinal cord compression in a patient with multiple hereditary exostoses caused by breast adenocarcinoma metastatic to osteochondromas of the spine: case report. Spine 2006;31:920-4.
14. Koga M, Toyofuku S, Nakamura Y, Yoshiura K, Kusukawa J, Nakamura Y. Osteochondroma in the mandibular condyle that caused facial asymmetry: a case report. Cranio 2006;24:67-70.
15. Koehl GL, Tilson HB. Osteochondromas associated with facial asymmetry and masticatory dysfunction: report of two cases. J Oral Surg 1977;35:934-9.
16. Hudson TM, Springfield DS, Spanier SS, Enneking WF, Hamlin DJ. Benign exostoses and exostotic chondrosarcomas: evaluation of cartilage thickness by CT. Radiology 1984;152:595-9.
17. Malghem J, Vande Berg B, Noël H, Maldague B. Benign osteochondromas and exostosis chondrosarcomas: evaluation of cartilage cap thikness by ultrasound. Skeletal Radiol 1992;21:33-7.
18. Hudson TM, Chew FS, Manaster BJ. Scintigraphy of benign exostoses and exostotic chondrosarcomas. AJR Am J Roentgenol 1983;140:581-6.
19. Matsushita M, Nishikimi N, Sakurai T, Nimura Y. Pseudoaneurysm of the popliteal artery caused by exostosis of the femur: case report and review of the literature. J Vasc Surg 2000;32:201-4.
20. Mehta M, White LM, Knapp T, Kandel RA, Wunder JS, Bell RS. MR imaging of symptomatic osteochondromas with pathological correlation. Skeletal Radiol 1998;27:427-33.
21. Karasick D, Schweitzer ME, Eschelman DJ. Symptomatic osteochondromas: imaging features. AJR Am J Roentgenol 1997;168:1507-12.
22. Geirnaerdt MJ, Bloem JL, Eulderink F, Hogendoorn PC, Taminiau AH. Cartilaginous tumors: correlation of gadolinium-enhanced MR imaging and histopathologic findings. Radiology 1993;186:813-7.
23. Woertler K, Lindner N, Gosheger G, Brinkschmidt C, Heindel W. Osteochondroma: MR imaging of tumor-related complications. Eur Radiol 2000;10:832-40.
24. Uri DS, Dalinka MK, Kneeland JB. Muscle impingement: MR imaging of a painful complication of osteochondromas. Skeletal Radiol 1996;25:689-92.
25. Giudici MA, Moser RP Jr, Kransdorf MJ. Cartilaginous bone tumors. Radiol Clin North Am 1993;31:237-59.
26. Griffiths HJ, Thompson RC Jr, Galloway HR, Everson LI, Suh JS. Bursitis in association with solitary osteochondromas presenting as mass lesions. Skeletal Radiol 1991;20:513-6.
27. Wicklund LC, Pauli RM, Johnston D, Hecht JT. Natural history study of hereditary multiple exostoses. Am J Med Genet 1995;55:43-6.
28. Schmale GA, Conrad EU 3rd, Raskind WH. The natural history of hereditary multiple exostoses. J Bone Joint Surg Am 1994;76:986-92.
29. Cotran RS, Robbins SL, Kumar V, Collins T. Robbins Pathologic Basis of Disease, 6th ed. Philadelphia; WB Saunders; 1999. p. 1237-8.
30. Bovée JV, Sakkers RJ, Geirnaerdt MJ, Taminiau AH, Hogendoorn PC. Intermediate grade osteosarcoma and chondrosarcoma arising in an osteochondroma: a case report of a patient with hereditary multiple exostoses. J Clin Pathol 2002;55:226-9.
31. Ahn J, Lüdecke HJ, Lindow S, Horton WA, Lee B, Wagner MJ, Horsthemke B, Wells DE. Cloning of the putative tumour suppressor gene for hereditary multiple exostoses (EXT1). Nat Genet 1995;11:137-43.
32. Wuyts W, Van Hul W, Wauters J, Nemtsova M, Reyniers E, Van Hul EV, De Boulle K, de Vries

BB, Hendrickx J, Herrygers I, Bossuyt P, Balemans W, Fransen E, Vits L, Coucke P, Nowak NJ, Shows TB, Mallet L, van den Ouweland AM, McGaughran J, Halley DJ, Willems PJ. Positional cloning of a gene involved in hereditary multiple exostoses. Hum Mol Genet 1996;5:1547-57.

33. Stickens D, Clines G, Burbee D, Ramos P, Thomas S, Hogue D, Hecht JT, Lovett M, Evans GA. The EXT2 multiple exostoses gene defines a family of putative tumour suppressor genes. Nat Genet 1996; 14:25-32.
34. Zak BM, Crawford BE, Esko JD. Hereditary multiple exostoses and heparan sulfate polymerization. Biochim Biophys Acta 2002;1573:346-55.
35. Hecht JT, Hall CR, Snuggs M, Hayes E, Haynes R, Cole WG. Heparan sulfate abnormalities in exostosis growth plates. Bone 2002;31:199-204.
36. Bernard MA, Hall CE, Hogue DA, Cole WG, Scott A, Snuggs MB, Clines GA, Ludecke HJ, Lovett M, Van Winkle WB, Hecht JT. Diminished levels of the putative tumor suppressor proteins EXT1 and EXT2 in exostosis chondrocytes. Cell Motil Cytoskeleton 2001;48:149-62.
37. Bertoni F, Bacchini P, Hogendoorn PC. Cartilage tumours: chondrosarcoma. In: Fletcher CDM, Unni KK, Mertens F, editors. Pathology and genetics of tumours of soft tissue and bone. Lyon; IARC; 2002. p. 247-51.
38. Tsuchiya T, Osanai T, Ogose A, Tamura G, Chano T, Kaneko Y, Ishikawa A, Orui H, Wada T, Ikeda T, Namba M, Takigawa M, Kawashima H, Hotta T, Tsuchiya A, Ogino T, Motoyama T. Methylation status of EXT1 and EXT2 promoters and two mutations of EXT2 in chondrosarcoma. Cancer Genet Cytogenet 2005;158:148-55.
39. Hameetman L, David G, Yavas A, White SJ, Taminiau AH, Cleton-Jansen AM, Hogendoorn PC, Bovée JV. Decreased EXT expression and intracellular accumulation of heparan sulphate proteoglycan in osteochondromas and peripheral chondrosarcomas. J Pathol 2007; 211:399-409.
40. Knudson CB, Knudson W: Cartilage proteoglycans. Semin Cell Dev Biol 2001;12:69-78.
41. Selleck SB. Proteoglycans and pattern formation. Sugar biochemistry meets developmental genetics. Trends Genet 2000;16:206-12.
42. Esko JD, Selleck SB. Order out of chaos: assembly of ligand-binding sites in heparan sulfate. Annu Rev Biochem 2002;71:435-71.
43. Porter DE, Simpson AHRW. The neoplastic pathogenesis of solitary and multiple osteochondromas. J Pathol 1999;188:119-25.
44. Markove RC, Huvos AG. Cartilaginous tumors of the ribs. Cancer 1971;27:794-801.
45. Kumar A, Rastogi S, Modi M, Nijhawan S. Osteochondroma of the mandibular condyle. Indian J Dent Res 2011;22:616.

# 측두하악관절에 발생한 골연골종에 대한 고찰

**이기호, 송영균***
단국대학교 치과병원 통합진료과

골연골종은 가장 흔한 양성 골종양으로 단독성 골연골종과 유전성-다발성 골연골종으로 분류되고, 대부분 단독성으로 알려져 있다. 대개 무증상이나, 측두하악관절에 이환 되면 안면 비대칭, 부정교합, 교차교합과 개구 제한 등이 발생할 수 있다.
방사선학적 평가가 진단 시 가장 중요하며, 유전성-다발성 골연골종은 exostosis(multiple)-1 (*EXT1*) 유전자의 이중 대립형질 비활성과 염색체 8q24.11 - q24,13 나 11p11 - 12에 위치한 exostosis(multiple)-2 (*EXT2*)유전자의 변형이 관찰된다. 비유전성 골연골종의 경우 *EXT1* 유전자의 mRNA 가 감소된다.
골연골종의 치료 방법은 외과적 절제이고, 측두하악관절 부위와 같이 교합의 변화를 수반하는 경우 외과적 절제술 이외에 악교정 수술을 필요로 할 수 있다.

(구강회복응용과학지 2014;30(1):28-35)

주요어: 측두하악관절; 골연골종

*교신저자: 송영균
(330-714) 충남 천안시 동남구 단대로 119 단국대학교 치과병원 통합진료과
Tel: 041-550-1932 | E-mail: ygsong@dankook.ac.kr
접수일: 2013년 11월 3일 | 수정일: 2013년 11월 23일 | 채택일: 2014년 2월 25일