

# Surgical Management of Dentigerous Cyst for Preserving Permanent Tooth Buds

Chanyoung Park, Kitae Park

*Department of Pediatric Dentistry, The Institute of Oral Health Science, Samsung Medical Center,  
Sungkyunkwan University School of Medicine*

## Abstract

Dentigerous cyst is the most common developmental odontogenic cyst of the jaw which is associated with unerupted teeth. Treatment modalities range from enucleation to marsupialization. Enucleation is the process in which the cyst is completely removed, and this is usually indicated for smaller lesions. Larger cysts can be treated by marsupialization, which is a process that consists of making a surgical cavity on the wall of the cyst, emptying its content and maintaining the continuity between the cyst and the oral cavity. This procedure allows decompression of the cyst, regeneration of the bone-defected area, and also lets the wall of the cyst change into normal mucosa. This technique will protect adjacent structures and will promote spontaneous eruption of succedaneous teeth previously surrounded by the cyst.

These are two case reports of a 5-year-old and an 11-year-old boy with dentigerous cysts found regarding supernumerary tooth and pulpotomized mandibular primary molars, respectively. Due to the large size of the cysts, both cases were treated with marsupialization.

This case report shows that in cases regarding large-sized dentigerous cysts, marsupialization can be an effective surgical technique that promotes spontaneous eruption of cyst-involved succedaneous teeth and the preservation of adjacent teeth.

**Key words :** Dentigerous cyst, Marsupialization, Supernumerary tooth, Spontaneous eruption, Preservation of permanent teeth

## I. 서 론

함치성 낭은 퇴축법랑상피와 법랑질 표면 사이에 액체가 축적되어 매복치의 치관을 둘러싸는 치성낭으로, 치경부 경계에 낭이 부착된 형태로 되어있다<sup>1)</sup>. 이로 인해 치관은 낭의 내강 내에 위치하고, 치근은 바깥에 남게 된다. 함치성 낭은 주로 미맹출 하악, 상악 제3대구치 또는 상악 견치와 관련되어 발생한다. 일반적으로는 무증상이지만, 낭이 매우 크거나 염증까지 동반할 경우에는 종창이나 통증 또한 유발할 수 있다고 보고 된다<sup>2)</sup>.

함치성 낭종을 치료하지 않고 놔둘 시에는 병적인 골 파절, 영구치의 매복, 골 변형 을 일으킬 수 있고, 드물게는 법랑모세

포종, 점액표피암종, 편평세포암종 등의 상피성 종양이 함치성 낭에서 발생할 수 있으므로, 발견 시에는 적절한 조치를 취하는 것이 요구된다<sup>3)</sup>. 대부분의 함치성 낭은 외과적 적출로 치료되지만, 소아의 경우에는 대부분의 경우 영구치배 또는 영구치와 연관된 함치성 낭종이므로, 영구치배의 소실의 방지를 위해 적출술이 아닌 조대술이 사용되고 있다<sup>4,5)</sup>.

본 증례는 삼성서울병원 소아치과 및 구강악안면외과에 내원한 환아들로 두 환아 모두 개인 의원에서 의뢰되었다. 임상적 및 방사선학적 검사에서 미맹출치와 연관된 함치성 낭종으로 진단되어 조대술을 이용하여 치료하였고, 양호한 결과를 얻었기에 보고하는 바이다.

Corresponding author : Kitae Park

Department of Pediatric Dentistry, The Institute of Oral Health Science, Samsung Medical Center, Sungkyunkwan University School of Medicine, 81 Irwon-Ro, Gangnam-gu, Seoul, 135-710, Korea

Tel: +82-2-3410-2426 / Fax: +82-2-3410-0038 / E-mail: pole2426@gmail.com

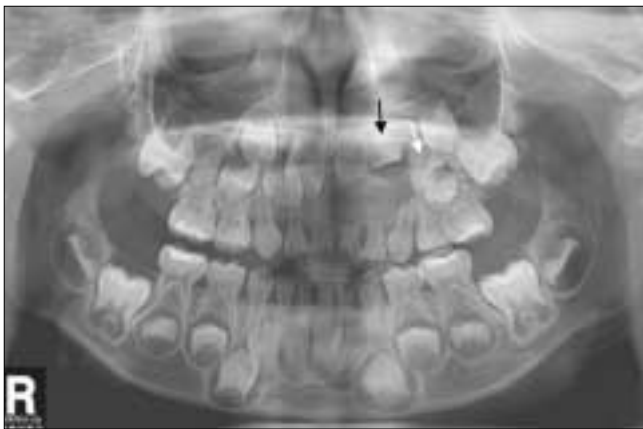Received October 23, 2013 / Revised December 11, 2013 / Accepted December 11, 2013

Ⅱ. 증례 보고

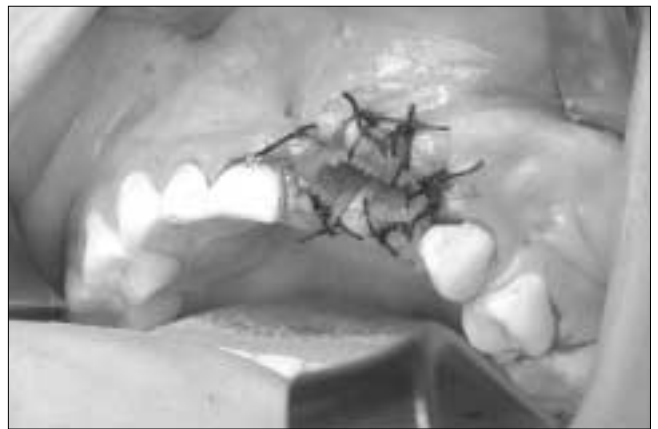1. 증례 1

5세 남아로 과잉치 부위의 낭종이 의심되어 개인 의원에서 의뢰되어 삼성서울병원 소아치과에 내원하였다. 특이할만한 의과/치과적 병력은 없었다. 방사선학적 소견으로는 파노라마 사진에서 상악 좌측 전치 부위에 단방성으로 경계가 분명한 방사선 투과성의 병소가 관찰되었고, CT 촬영 결과 병소가 이 부위의 과잉치의 치관을 둘러싸고 있었다. 병소로 인하여 #22의 치

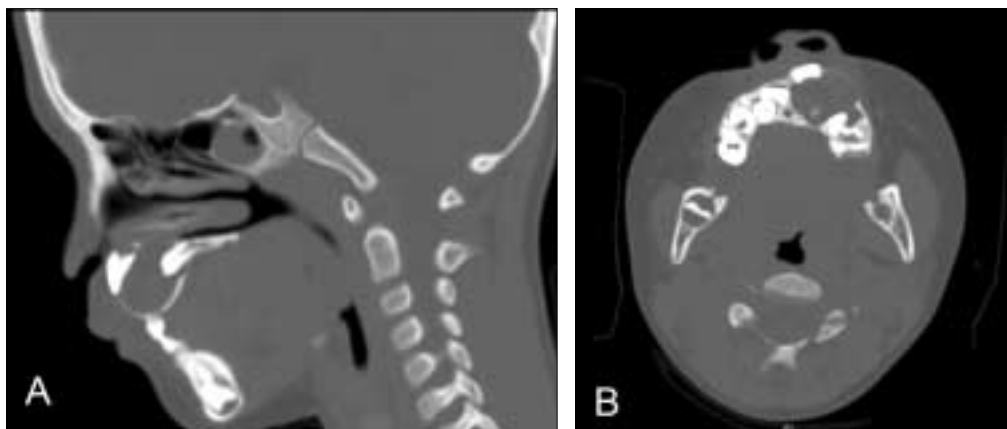
배가 원심쪽으로 많이 변위되었고(Fig. 1), #21 영구치배가 협측으로 변위되었다(Fig. 2). 전신마취 하에 #61와 #62의 발치와 함께 조대술을 시행하였고, 발치와에 penrose drain을 장착하고 봉합하여 고정하였다(Fig. 3). 조대술 후 3개월 쯤 정기검진 결과 낭종의 감소와 골의 형성을 확인하고(Fig. 4), 과잉치를 발거하였다. 이후 6개월마다 정기적으로 검진하였다. 조대술 후 34개월(과잉치 발거 후 31개월)에 방사선 촬영 결과, #22의 치배의 방향 및 위치가 모두 개선된 것을 확인할 수 있었다(Fig. 5).



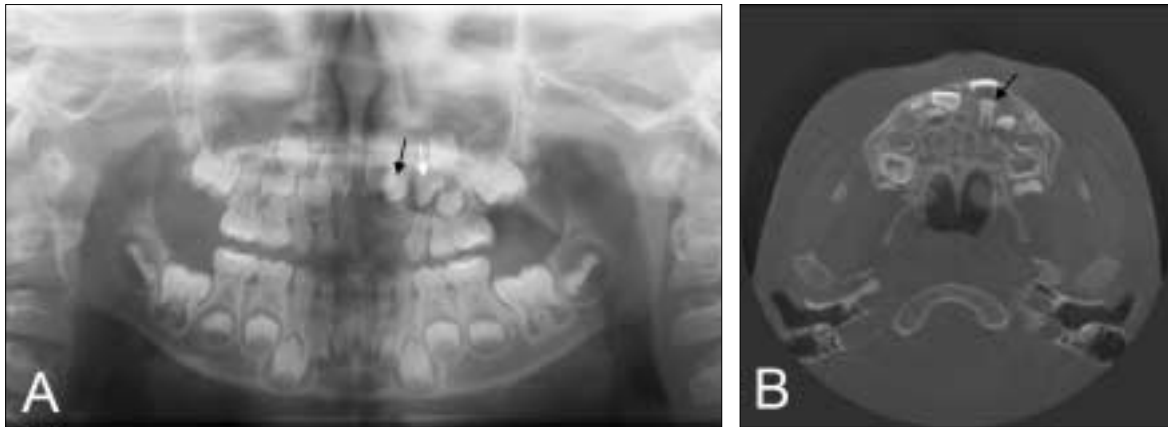
**Fig. 1.** Panoramic view shows a large, well defined radiolucent lesion involving supernumerary tooth (black arrow) adjacent to left maxillary lateral incisor (white arrow), measuring about 3 cm. Due to the lesion, position of left maxillary lateral incisor has been deviated to left near the tooth germs of permanent maxillary canine and 1<sup>st</sup> premolar.



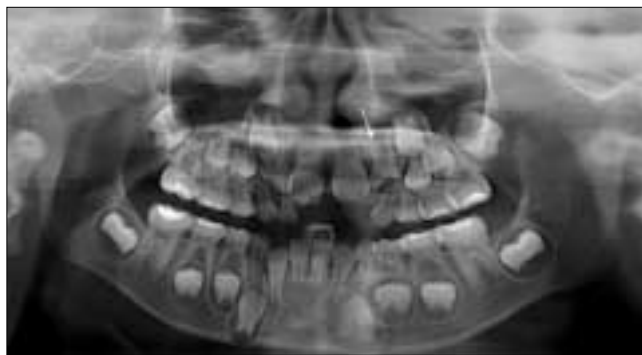**Fig. 3.** Penrose drain was inserted in the extraction socket and sutured for retention after marsupialization.



**Fig. 2.** Sagittal view of CT (A) shows that the cyst involves the crown of supernumerary tooth, and the axial view (B) shows that the position of maxillary central incisor is deviated due to the cyst.



**Fig. 4.** 3 months after marsupialization, xray (A: Panoramic view, B: CT view) showed decrease of cystic space and also bony healing of the space. Supernumerary tooth (black arrow) has not been extracted yet, and left maxillary lateral incisor (white arrow) is still deviated.

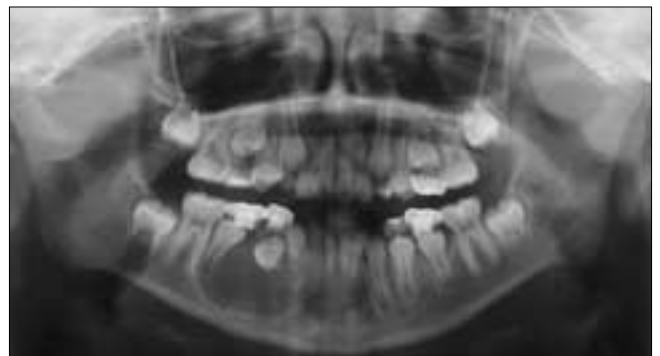


**Fig. 5.** 34 months after marsupialization (31 months after mesiodens extraction), the position of left maxillary lateral incisor (white arrow) has been improved compared to previous radiograph (Fig. 4).

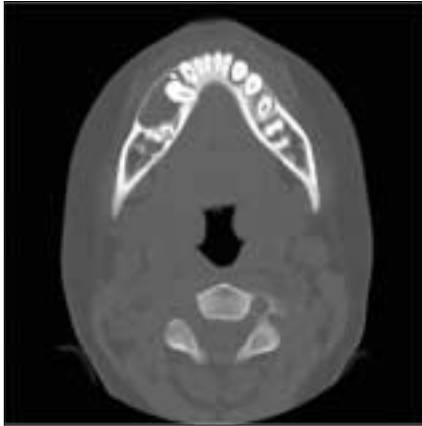
## 2. 증례 2

11세 남아로 하악 우측 제1,2유구치 부위 하방의 낭종이 우연히 발견되어 개인 의원에서 삼성서울병원 구강악안면외과로 의뢰되었다. 특이할 만한 의과적 병력은 없었고, 치과적 병력으로는 오래 전에 하악 우측 제1유구치와 제2유구치에 치수치료를 받았다고 진술하였다. 구내 검진 소견으로 협측 및 설측으로 전정 부위의 부종소견이 보였다. 방사선 사진 상에서 치수 절단술이 시행된 #84과 #85 치근 하방으로 영구치 #44와 #45의 치관을 포함한 단방성의 방사선 투과성 병소가 관찰되었다 (Fig. 6). CT 상에서도 마찬가지로 소견이 관찰되었고, #44의 맹출 방향이 수평적으로 위치된 것을 확인할 수 있었다 (Fig. 7). 구강악안면외과에서 진정요법 하에 협측 골의 개창을 통해 조대술을 시행하였고, 병소의 개방성 유지를 위해 chemoport catheter 를 잘라서 (Fig. 8) 삽입하고 봉합술로 고정하였다 (Fig. 9). Catheter를 통해 환아 및 보호자는 매일 세정을 하도록 교육을 받았다. 조대술 1주일 뒤 환아는 소아치과로 의뢰되었고, 소아치과에서 #84와 #85의 발치와 함께 공간유지장치를 장착시켜주었다. 약 4개월 뒤 #44와 #45가 구내로 맹출하는

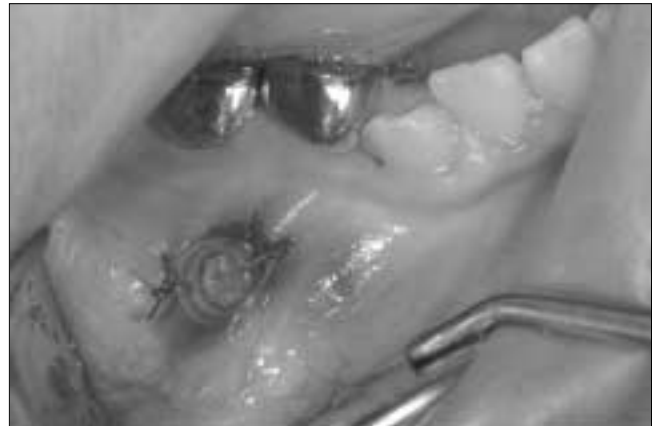소견이 관찰되었다 (Fig. 10). 12개월 쯤 정기검진 시에 #44와 #45가 거의 이상적인 위치로 맹출되어 공간유지장치를 제거하였다. 18개월 쯤 정기검진에는 구내 사진 및 방사선사진을 촬영하였다 (Fig. 11). 현재에도 6개월마다 정기적인 검진 중이다.




**Fig. 6.** Panoramic radiograph shows large radiolucent lesion involving pulp-tomized right mandibular primary 1<sup>st</sup> and 2<sup>nd</sup> molar which displaced the position of right mandibular 1<sup>st</sup> and 2<sup>nd</sup> premolar.



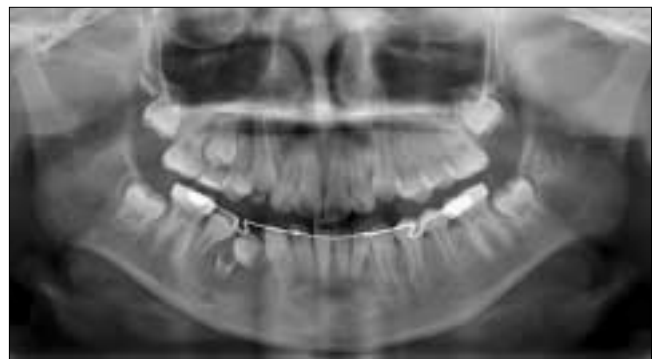**Fig. 7.** Axial CT view shows that the lesion was measured up to 2.5 cm in diameter. It also revealed that the permanent 1<sup>st</sup> premolar was displaced in a direction that eruption path become horizontal, and 2<sup>nd</sup> premolar was displaced distally



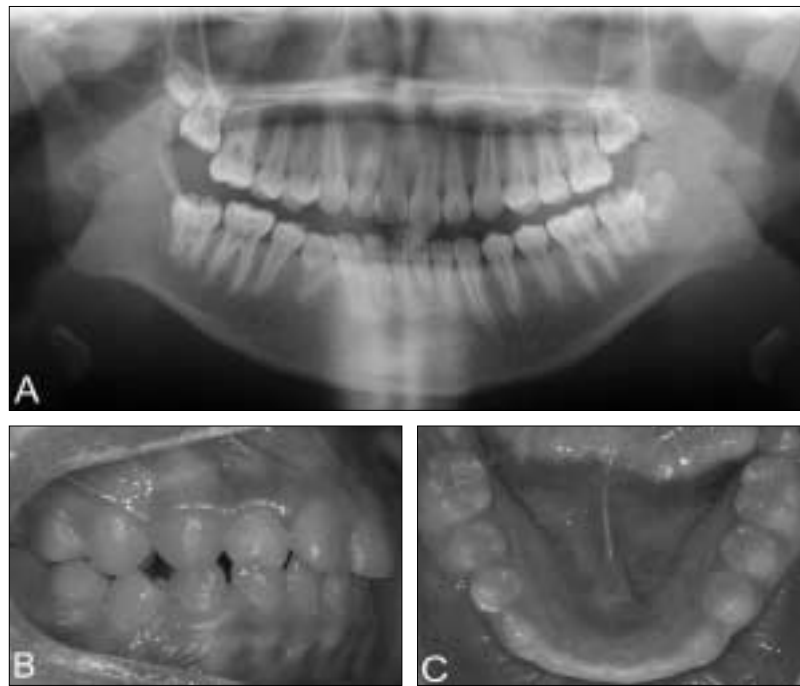
**Fig. 9.** Catheter was inserted into the cavity and sutured.



**Fig. 8.** Chemoport catheter was cut and modified to use as a patency pathway of the marsupialized cavity.



**Fig. 10.** 4 months after marsupialization, right mandibular 1<sup>st</sup> and 2<sup>nd</sup> premolar erupted into the oral cavity.



**Fig. 11.** 18 months after marsupialization, panoramic radiograph (A) and intraoral photos (B,C) show that right mandibular 1<sup>st</sup> and 2<sup>nd</sup> premolar have erupted into an acceptable position with tolerable occlusion.

### Ⅲ. 총괄 및 고찰

합치성 낭은 크게 두가지의 기원으로, 발육성 기원과 염증성 기원으로 나눌 수 있다. 발육성 기원의 경우, 미맹출 치아의 해부학적 치관 주위를 둘러싼 치낭에 액체가 유입되어 치관과 치낭이 분리되어 형성되며, 주로 10대 또는 20대에 호발하며 남자에서 약간 높은 빈도를 나타내는 것으로 알려져있다<sup>2)</sup>. 또 다른 기원인 염증성 기원의 합치성 낭종은 Benn 등<sup>6)</sup>에 의해 유치의 치근단 염증과 관련이 있다고 보고되었다. Asian-Gonzalez 등<sup>7)</sup>도 이러한 염증성 기원의 합치성 낭종은 특히 하악 소구치 부위에서 호발한다고 보고하였고, 이의 원인으로는 하악 유구치가 우식에 더 잘 이환되어, 치근단 절단술 또는 절제술을 많이 시행한다는 점과 또한 하악 유구치와 이의 계승치배의 관계가 다른 치아들에 비해 상당히 연관되어 있다는 점을 들고 있다.

합치성 낭종의 치료법으로는 주로 조대술이나 적출술, 또는 조대술 후 적출술을 사용한다. 치료의 목적은 악골 내 비정상적인 상피조직을 제거하고 건전한 치아를 보존하면서 미맹출치가 정상적인 기능을 할 수 있도록 보존하는 것이다. 적출술의 경우, 낭종의 크기가 크지 않고, 인접 해부학적 구조물에 손상이 예상되지 않는 경우 시행하며 낭종벽을 골과 완전히 분리해내어 낭종을 제거해낸다<sup>8)</sup>. 조대술의 경우, 골내 낭종의 크기가 크거나 인접 구조물의 손상이 우려되는 경우에 시행하고 낭종 내벽의 일부분을 제거하여 구강점막과 연결시켜 주는 술식으로 낭내의 압력이 감소함에 따라 결손부 골 재생이 일어나며 낭벽은 정상적인 점막으로 변하게 된다. 이러한 과정이 일어날 수 있게끔 조대술 후에는 와동을 유지시키기 위한 유지 장치를 장착시켜 주는 것을 추천하고 있다<sup>5,9,10)</sup>.

증례 1과 2 모두, 약 2.5 cm이 넘는 비교적 큰 합치성 낭종으로 조대술을 이용하여 치료하였다. 합치성 낭종으로 인하여 두 증례에서 모두 영구치가 변위되어 있었고, 영구치를 포함하는 병소로 적출술 보다는 인접 해부학적 구조물, 즉 영구치를 보존하기 위해 조대술이 치료법으로 선택되었다. 조대술은 적출술과 비교하여 주변 구조물에 덜 침습적이라는 점에서 그 장점이 있지만, 단점으로는 병적 조직이 원 위치에 남겨져 있다는 점과 와동을 개방된 채로 유지해주지 않으면 재발할 수 있어서 개방성을 유지하고 또한 이를 통해 와동 내를 세정을 해주며 깨끗하게 유지해야 한다는 점을 들 수 있다<sup>11)</sup>. 본 증례에서도 유지 장치를 와동 내에 장착해주어 개방된 통로의 폐쇄를 방지하였다. 증례 1의 경우, 고무로 만들어진 penrose drain을 와동에 삽입하고 구강내로 나오게끔 위치시켜 봉합을 이용하여 고정시켜 주었다. 증례 2의 경우, 술자는 항암치료 시에 통상적으로 이용되는 플라스틱 재질의 chemoport catheter의 끝을 잘라서 와동 내에 삽입하여 개방성을 유지했다. 두 증례의 환자 보호자들은 이러한 통로를 통해 일정 기간 동안 식염수를 이용하여 와동 내를 세정하도록 교육을 받았다.

증례 1의 경우, 과잉치를 포함하는 합치성 낭종으로 두 가지의 분류법으로 보았을 때 발육성 기원의 합치성 낭종이라고 할 수 있다. 발육성 낭종의 경우 보통 이의 95%는 영구치와 연관

되어있다고 보고되고 있고, 5%만이 과잉치와 연관된다고 보고되고 있을 정도로 과잉치 부위의 합치성 낭종은 흔치 않은 병소이다<sup>12)</sup>. Stafne 등은 과잉치의 6%에서 합치성 낭종이 발생한다고 보고하였고, Most 등<sup>13)</sup>은 과잉치와 양측 상악동을 포함하며 형성되어있고 과잉치와 연관된 합치성 낭종을 보고한 바 있다. 대부분의 과잉치가 전상악골 부위에 위치하기 때문에 과잉치 부위의 합치성 낭종 중 90%가 본 증례 1과 같이 상악 정중과잉치와 연관된다. 성인의 경우 과잉치를 포함하는 합치성 낭종이 발견될 시에는 과잉치와 함께 낭종을 적출하는 방법이 추천적이다<sup>14)</sup>. 또한 소아의 경우에서도 낭종이 크지 않을 경우에는 과잉치와 치아를 둘러싼 낭종을 함께 완전히 외과적으로 제거하는 적출술을 사용한다<sup>15)</sup>. 하지만 Shun 등<sup>16)</sup>은 낭종의 크기가 크고, 과잉치의 위치가 영구치배에 인접해 있는 경우, 먼저 낭종의 크기를 줄이는 조대술을 시행한 후, 과잉치를 발거하는 것을 추천하고 있다. 이는 큰 낭종의 경우, 골조직의 손실이 크고 피골질의 비박으로 인해서 골절의 위험이 있기 때문이기도 하다<sup>12,17)</sup>. 본 증례 1에서 과잉치 부위의 낭종의 크기는 비교적 큰 편이었고, 과잉치와 좌측 상악 측절치의 치배와 매우 가까웠기 때문에(Fig. 1) 과잉치 부위의 낭종을 치료하기 위해 조대술을 먼저 시행하였고, 3개월 뒤 방사선학적 소견을 통해 해당 부위의 골 생성 회복을 확인한 후, 과잉치를 발거하였다. 이러한 치료법으로 영구치배가 보존되었고, 위치 또한 개선되는 결과를 보였다. 비록 전신마취를 두 차례에 걸쳐 시행하여 수술을 진행하였지만, 크기가 큰 합치성 낭종으로 인한 골절의 가능성을 줄이는 데에 중점을 두었고, 골 생성이 된 것을 확인 한 후, 과잉치를 제거하였다.

Kirtaniya<sup>3)</sup>, Zicaardi<sup>9)</sup>, Sierra e Silva<sup>18)</sup> 등은 치수치료가 시행된 유치 하방에서 염증성 합치성 낭종이 발생한 경우, 유치의 발치와 조대술을 시행하여 성공한 증례들을 보고하였다. 증례 2에서도 치수치료가 시행된 유치 하방에서 합치성 낭종이 발생하였으며, 조대술 후 성공적으로 낭종의 치료와 자발적인 영구치의 맹출이 이루어졌다. 이 증례가 기존에 많이 보고되었던 유치의 치수치료 실패에 따른 염증성 낭종의 연구들<sup>19,20,21)</sup>과 다른 점은 보통 조대술의 경우, 유치를 발치한 후 생성된 발치와를 통해서 조대술을 시행하고 낭종의 크기가 줄어들 때까지 폐쇄되지 않도록 plugger를 유치의 발치와에 삽입해놓는데 본 증례의 경우 영구치배가 발치와와 가깝기 때문에 발치와에 plugger를 삽입하기는 어려웠다. 따라서 유치의 발치 후 형성된 발치와가 아닌 협측에서 접근하여 조대술이 시행되었으며, chemoport라는 단단한 튜브를 plugger로 활용하여 낭종의 측면에서 개방성이 유지되었다. 이러한 협측 접근을 통해 낭종의 접근이 더 용이해지고, 영구치배의 위치 또한 확인할 수 있었다<sup>9)</sup>. 단지 본 증례에서는 조대술과 발치를 두 번에 나누어서 치료를 하여 환자의 내원 횟수 및 국소마취의 횟수가 늘어났는데, 이는 환아가 처음 내원 시 구강악안면외과에 먼저 내원하여 외과적 접근법이 조금 더 우선시 되었던 것으로 판단된다. 내원 시, 조대술 및 유치의 발치가 한번에 시행되었다면 환자에게 조금 더 편안한 시술이 되었을 것으로 판단이 되며 이러한 증례를 통해 여

러 진료과 간의 긴밀한 협진이 보다 나은 치료과정을 위해 중요함을 알 수 있다.

염증성 기원의 함치성 낭종의 경우 Shear 등은 약 3~4년에 걸쳐 낭종이 4~5 cm까지 자란다고 보고하였고, Kozelj 등도 이와 비슷하게 3년에 3 cm으로 커진 낭종을 소개하였다<sup>22)</sup>. 본 증례에서도 2.5 cm의 함치성 낭종으로 최소 2년 이상에 걸쳐 낭종이 성장한 것으로 추측되고, 이를 통해 유치의 치수치료 후 최소 6개월마다 정기적인 검진 및 방사선학적 검진이 필요할 것으로 사료된다. 통상적으로, 함치성 낭종의 경우 무증상일 경우가 많아 정기적인 검진 시 방사선학적 검진에 의해 발견되는 경우가 대부분이다<sup>4,23)</sup>.

또한 증례 2의 경우 염증성 함치성 낭종의 결과로 영구치배가 변위되고 오랜 염증의 결과로 하악 제1소구치의 치근이 만곡된 양상이 관찰되었으나(Fig. 11) 무리없이 자연적으로 맹출되었고, 그 위치 또한 정상적인 교합에서 크게 벗어나지 않아 특별한 교정 치료가 필요치 않았다. 치아의 회전이 관찰되지만, 보호자와 환자 모두 만족하여 추가적인 교정치료는 시행되지 않았다.

두 증례에서 모두 조대술을 시행한 결과 발육성 및 염증성 함치성 낭종이 성공적으로 치료되어 증례 1의 경우 영구치배를 상실하지 않고 위치가 개선되었으며 증례 2의 경우 특별한 교정치료 없이 적절한 위치로 자발적인 맹출이 이루어졌다. 두 증례 모두 2개 이상의 영구치배를 변위시킬 정도로 낭종의 크기가 커서 골절의 위험을 줄이고 영구치배의 손상을 줄이기 위해 조대술이 선택되었다. 낭종을 완벽하게 제거해낼 수 있다는 점에서는 적출술이 장점이 있을 수 있겠지만, 유치열기 또는 혼합치열기의 소아들이 대상일 경우에는 인접 구조물이 주로 영구치배 또는 맹출 중인 영구치이므로 낭종의 적출보다는 인접 구조물의 보존이 더 우선시 된다. 특히, 소아의 경우 골의 재생속도가 성인보다 빠르기 때문에<sup>24)</sup> 조대술에 인한 낭종의 감압만으로 골의 재형성이 유도되는 것으로 알려져 있다<sup>18)</sup>. 따라서, 미성숙 영구치가 포함된 발육성 또는 염증성 함치성 낭종의 치료 시 조대술을 우선적으로 시행하는 것이 좋을 것으로 사료된다.

#### Ⅳ. 요 약

크기가 큰 함치성 낭종의 경우에서 조대술을 이용하여 치료할 경우 인접치아를 보존할 수 있고 낭종으로 인해 위치가 변이된 인접치의 위치를 개선시킬 수 있다. 무엇보다 유치열기 또는 혼합치열기의 경우 함치성 낭종의 인접 치아가 영구치배일 경우가 많기 때문에 적출술 보다는 보존적인 조대술이 추천적이고, 이는 본 증례들과 같이 영구치배의 보존과 함께 영구치의 자연 맹출을 유도할 수 있는 결과를 가져온다.

#### References

1. Sapp J, Eversole L, Wysocki G : Contemporary Oral and Maxillofacial Pathology. *Daehan Publishing*, 49-

- 51, 2005.
2. Neville B, Damm D, Allen C, Bouquot J : Oral & Maxillofacial Pathology. 2<sup>nd</sup> ed., *Saunders*, 590-592, 2002.
3. Kirtaniya BC, Sachdev V, Singla A, Sharma AK : Marsupialization: A conservative approach for treating dentigerous cyst in children in the mixed dentition. *J Indian Soc Pedod Prev Dent*, 28:203-208, 2010.
4. Delbem AC, Cunha RF, Afonso FL, Bianco KG, et al. : Dentigerous cysts in primary dentitions: Report of two cases. *Pediatr Dent*, 28:269-272, 2006.
5. Bozdogan E, Cankaya B, Gencay K, Aktoren O : Conservative management of a large dentigerous cyst in a 6-year-old girl: a case report. *J Dent Child*, 78:163-167, 2011.
6. Benn A, Altini M : Dentigerous cysts of inflammatory origin. A clinicopathologic study. *Oral Surg Oral Med Oral Pathol Oral Radiol Endod*, 81:203-209, 1996.
7. Asián-González E, Pereira-Maestre M, Conde-Fernández D, Vilchez I, et al. : Dentigerous cyst associated with a formocresol pulpotomized deciduous molar. *J Endod*, 33:488-492, 2007.
8. The Korean Association of Oral and Maxillofacial Surgeons : Text of Oral and Maxillofacial Surgery. *Medical and Dental Publishing Co*, 395-396, 2005.
9. Ziccardi VB, Eggleston TI, Schneider RE : Using fenestration technique to treat a large dentigerous cyst. *J Am Dent Assoc*, 128:201-205, 1997.
10. Scariot R, da Costa DJ, Rebellato NL, Müller PR, et al. : Treatment of a large dentigerous cyst in a child. *J Dent Child*, 78:111-114, 2011.
11. Hupp JR, Ellis E, Tucker M : Contemporary Oral and Maxillofacial Surgery. 5<sup>th</sup> ed., *Mosby Elsevier*, 455-456, 2008.
12. Lustmann J, Bodner L : Dentigerous cysts associated with supernumerary teeth. *Int J Oral Maxillofac Surg*, 17:100-102, 1988.
13. Most DS, Roy EP : A large dentigerous cyst associated with a supernumerary tooth. *J Oral Maxillofac Surg*, 40:119-120, 1982.
14. McCrea S : Adjacent dentigerous cysts with the ectopic displacement of a third mandibular molar and supernumerary (fourth) molar: a rare occurrence. *Oral Surg Oral Med Oral Pathol Oral Radiol Endod*, 107:e15-20, 2009.
15. Lee IY, Kim TW, Kim YJ, Kim HJ et al. :

- Dentigerous cyst of a maxillary mesiodens: Case Reports. *J Korean Acad Pediatr Dent*, 35:548-555, 2008.
16. Shun Y : Dentigerous cyst associated with an impacted anterior maxillary supernumerary tooth. *J Dent Child*, 75:104-107, 2008.
  17. Ahn BJ, Chang CH, Lee DH : Dentigerous cysts in the child. *J Korean Soc Plast Reconstr Surg*, 20:597-603, 1993.
  18. Serra e Silva FM, Sawazaki R, de Moraes M : Eruption of teeth associated with a dentigerous cyst by only marsupialization treatment: a case report. *J Dent Child*, 74:228-230, 2007.
  19. Jun EM, Kim TW, Kim HJ, *et al.* : A case report of a dentigerous cyst treated by marsupialization. *J Korean Acad Pediatr Dent*, 34:473-480, 2007.
  20. Song HJ, Kim JG, Yang YM, *et al.* : Spontaneous eruption of permanent teeth after marsupialization associated with dentigerous cysts. *J Korean Acad Pediatr Dent*, 38:194-201, 2011.
  21. Berti Sde A, Pompermayer AB, Couto Souza PH, Tanaka OM, *et al.* : Spontaneous eruption of a canine after marsupialization of an infected dentigerous cyst. *Am J Orthod Dentofacial Orthop*, 137:690-693, 2010.
  22. Kozelj V, Sotosek B : Inflammatory dentigerous cysts of children treated by tooth extraction and decompression-report of four cases. *Br Dent J*, 187:587-590, 1999.
  23. Torres-Lagares D, Segura-Egea JJ, Rodríguez-Caballero A, Llamas-Carreras JM, *et al.* : Treatment of a large maxillary cyst with marsupialization, decompression, surgical endodontic therapy and enucleation. *J Can Dent Assoc*, 77:b87, 2011.
  24. Koca H, Esin A, Aycan K : Outcome of dentigerous cysts treated with marsupialization. *J Clin Pediatr Dent*, 34:165-168, 2009.

국문초록

## 영구치 보존을 고려한 함치성 낭종의 외과적 처치

박찬영 · 박기태

성균관대학교 의과대학 삼성서울병원 치과진료부 소아치과

함치성 낭종은 미맹출치의 치관을 둘러싸는 퇴축법랑상피로부터 기원한다. 대부분의 함치성 낭은 적출술 또는 조대술로 치료된다. 조대술을 통해 낭 내부의 압력이 감소하고 골의 재생이 일어나면서 낭벽은 정상적인 점막으로 변하게 된다. 조대술은 적출술에 비해 인접 주요 구조물을 보호할 수 있다는 장점이 있다.

본 증례는 5세와 11세 남아의 상악 정중 과잉치와 치수 치료된 하악 유구치 부위에서 발견된 각각의 함치성 낭종을 치료한 증례로 모두 낭의 크기가 2개 이상의 인접 영구치의 변위를 발생시킬 정도로 크기가 매우 컸다. 환자의 나이가 어리고 낭의 크기가 커서 조대술을 이용하여 치료하였고 그 결과 변위된 인접 영구치의 맹출 방향이 개선되고 방사선투과상의 크기가 점점 감소하는 것으로 관찰되었다.

본 증례와 같이 크기가 매우 큰 함치성 낭의 경우에서 조대술을 이용하여 치료할 경우 위치가 변이된 인접치아를 보존하고 영구치의 자연 맹출을 유도할 수 있는 양호한 결과가 예상되기에 보고하는 바이다.

**주요어:** 함치성 낭종, 조대술, 과잉치, 자발적 맹출, 영구치 보존