

# 광범위한 치질 상실로 인해 수직 고경 감소 환자의 전악 수복 증례

윤아영 · 심혜원\* · 안진희

한림대학교 성심병원 치과 보철학교실

## Full mouth rehabilitation in a patient with loss of vertical dimension caused by severe tooth loss: a case report

Ah-Young Yun, Hye-Won Shim\*, Jin-Hee An

Department of Prosthodontics, Hallym University Sacred Heart Hospital, Anyang, Korea

Decrease of occlusal vertical dimension (OVD) due to loss of teeth structure and destruction of the occlusal plane by severely worn dentition may cause cross bite or temporomandibular joint disorder by following change of facial feature or the loss of anterior guidance. Full mouth rehabilitation via an increase of the OVD can be considered to avoid this problem and proper evaluation of patient's OVD is essential. An 80 year old male visited for overall prosthodontic treatment, cross bite due to continuous wear and following decrease of the OVD were observed. We analyzed the existing occlusal relationship using the diagnostic cast, the radiographic evaluation and clinical test, and then proper increase of OVD was selected. The new OVD on diagnostic wax up was placed by the temporary restoration. After 3 months of observation period, final restoration with fixed partial dentures and implant overdenture were made. Throughout the follow-up period of 8 months, the aesthetic and functional improvement can be obtained. (*J Korean Acad Prosthodont* 2014;52:42-7)

**Key words:** Occlusal vertical dimension (OVD); Full mouth rehabilitation

### 서론

다수 치아 상실 및 치아 마모로 인해 교합이 붕괴된 환자 치료 시에는 수직 고경 증가를 통한 전악 수복을 고려할 수 있다. 적합한 수복을 위해서는 치료계획 설정을 위한 정확한 진단 과정이 필수적이다. 수직고경의 평가, 턱관절 질환의 병력, 전치 유도, 잔존치의 수복 상태, 변화된 안모에 대해 평가해야 하며, 이와 더불어 임상적인 검사를 통해 잔존치와 무치악 부위에 대한 전반적인 평가를 시행한다. 이를 바탕으로 새로운 수직 고경을 반영한 임시 보철물을 제작하여 환자의 적응 여부를 살펴보아야 한다. 일련의 과정을 통해 새롭게 설정된 고경에 대한 환자의 적응력 등을 평가하여 최종 보철물을 제작하여야 한다.<sup>2,4</sup>

교합이 붕괴된 환자에서 새로운 수직 고경의 설정은 환자의 적절한 심미적, 기능적 회복을 위한 중요한 요소이다. 마모와 치아 상실 등 수직교합이 감소로 의심되는 환자의 보철 수복 시 우선 수직고경이 감소의 확인과 이후 필요한 교합 증가량의 결정이 중요하다. 생리적 치아 마모는 치조골 및 치아 맹출로 치아 마모를 보상하여 수직 고경이 일정하게 유지 될 수도 있으나 보상 기전보다 더 빠르게 마모를 보이는 경우는 수직 고경이 감소할 수 있다. 따라서 수직고경 감소를 판단을 위한 정확한 진단이 선행되어야 한다.<sup>5</sup>

수직 고경이란 약간 거리를 의미하며, 하악이 중심 위에 있을 때 치아끼리 접촉하는 교합 수직 고경(occlusal vertical dimension)과 하악이 생리적인 안정 위에 있을 때 치아의 접촉이 없는 안정 위 교합 고경(vertical dimension of rest)으로 나눌 수 있다.

\*Corresponding Author: Hye-Won Shim

Department of Prosthodontics, Hallym University Sacred Heart Hospital, 896, Pyeongchon-dong, Dongan-gu, Anyang, Gyeonggi-do, 431-796, Korea +82 31 380 3870; e-mail, [hyewonshim@hammail.net](mailto:hyewonshim@hammail.net)

Article history: Received October 18, 2013 / Last Revision November 11, 2013 / Accepted January 3, 2014

© 2014 The Korean Academy of Prosthodontics

© This is an Open Access article distributed under the terms of the Creative Commons Attribution Non-Commercial License (<http://creativecommons.org/licenses/by-nc/3.0>) which permits unrestricted non-commercial use, distribution, and reproduction in any medium, provided the original work is properly cited.

수직 고경은 환자 각자의 특성이 다양하기 때문에 수직 고경을 평가하는 다양한 방법들이 존재한다.<sup>68</sup> Willis는 안면의 심미성을 고려하는 기준으로 코 아래 bony shelf부터 하악 하부까지의 거리가 눈의 동공으로부터 구각부까지의 거리와 일치할 수 있다고 제시했으며<sup>9</sup> Silverman은 "closest speaking space"를 수직 고경 평가하는 방법으로 추천하였다.<sup>10</sup> 이 밖에 발치 전 기록, 안면 계측, 발음과 연하를 이용한 방법, 치아의 통계적 길이를 이용한 방법, 환자의 감각을 이용한 방법 등 다양한 방법들이 있다.<sup>11</sup> 하지만 한가지 방법만으로는 정확한 평가를 하기 어려우므로 환자의 상태와 문제 목록에 맞게 적절한 여러 가지 방법을 선택하여 적용해야 한다.

본 증례는 마모로 인해 교합 수직 고경이 감소된 환자에서 다양한 교합 수직 고경을 결정하는 방법을 이용하여 환자 상태를 분석하고 진단 납형을 제작하여 환자가 적응 가능한 교합 수직 고경을 새롭게 설정하였다. 임시 보철물로 3개월의 적응 기간 동안, 발음, 외형, 환자의 요구 등을 수용하여 적응 여부를 확인하였고, 최종적으로 상악은 고정성 보철물, 하악은 임플란트 지지 파개의치로 수복하였다. 이에 기능적으로, 심미적으로 만족할만한 결과를 보였기에 보고하는 바이다.

## 증례보고

환자는 80세 남자 환자로 하악 측절치의 통증과 치아의 마모로 전반적인 보철 상담을 주소로 내원하였으며 치아상실 후 변화된 안모와 잘 씹을 수 없는 저작 효율 개선을 원하였다. 의과적 병력으로는 고혈압으로 약 복용 중이었고 치과적인 병력으로는 오래 전에 하악 국소의치를 사용한 경험이 있었으나 사용시 불편감으로 잘 사용하지 않았으며 비기능적인 습관, 턱관절 질환의 병력은 없었다.

구강 내 검사에서 하악 좌측 제1소구치를 제외한 모든 하악 구치부 상실이 보였고 상악 우측 대구치 또한 상실되어 있었다. 상악 우측 중절치부터 상악 좌측 제2소구치까지 고정성 보철물로 다수 치아에 도재 파절이 있었고 상악 우측 측절치와 견치는 과도한 마모를 보였다. 상악 우측 제1소구치와 제2소구치는 대합치가 없어 정출되었고, 하악 전치 교합면은 마모로 인한 함몰부가 있었고 침식(erosion) 양상도 관찰되었다. 또한 전치부 교차교합이 보였고 우측 부위 상악 치아 정출로 인한 교합면의 전반적인 붕괴가 있었고 교합평면이 우측으로 경사져 있는 양상을 보였다(Fig. 1). 하악 우측 제3대구치와 좌측 제1소구치의 과도한 동요도가 관찰되었다.

방사선학적인 검사에서 하악 좌측 제1소구치, 우측 측절치의 치근단 부위의 병소와 상악 좌측 제1대구치의 근심면 우식이 관찰되었고, 하악 우측 제3대구치의 과도한 치조골 흡수 소견을 보였다(Fig. 2).

TMJ series에서 폐구 시 양측 과두가 후방에 위치하는 소견을 보였다(Fig. 3).

환자의 구외사진에서 하악이 전방으로 돌출되는 모습을 보

였고, 얇은 입술과 구각부에 주름이 과도한 모습이었다(Fig. 4).

환자는 치아 상실 후 아래 턱이 점점 나오는 것 같다는 안모의 변화를 호소하였고 치아 상실 및 마모로 인한 교합 수직 고경 감소로 의심되어 여러 분석을 시행하였다. Willis의 안면 계측 시 하안면 고경이 동공에서 구각부까지 거리보다 적었으며, 안정 위 수직 고경과 교합 수직 고경차는 6mm로 평균인 24mm 보다 크게 나타났다(Fig. 5A, B).<sup>9,11</sup>

또한 예비 인상을 채득하여 진단 모형을 중심위로 마운팅한 후 환자의 교합관계를 분석하였다(Fig. 6A).

전치부의 임상 치관 길이는 도재 파절과 마모로 인해 상악 전치부는 7mm로 평균 길이보다 짧아져 있었고, 특히 하악 전치에서 마모로 인해 치관의 길이의 감소와 보상성으로 치조골

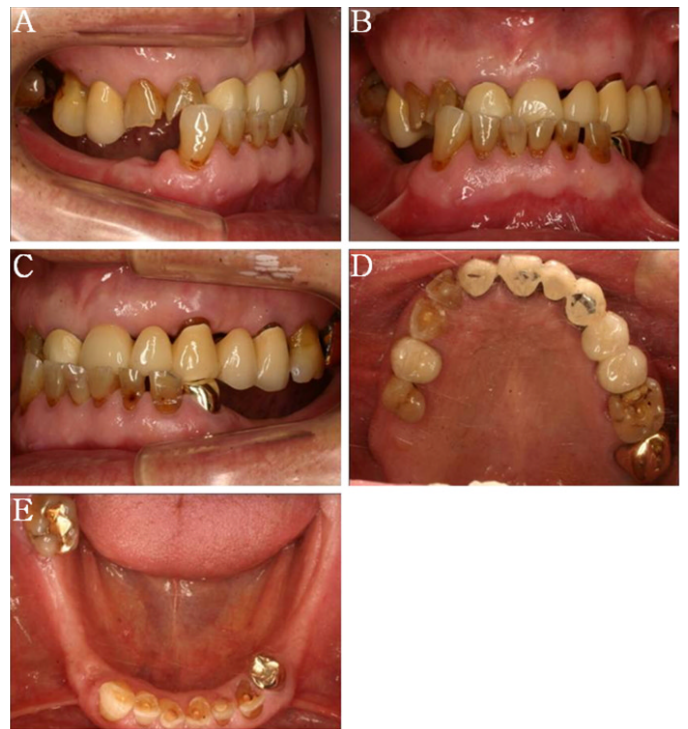


Fig. 1. Intraoral photographs. A: Right lateral view, B: Frontal view, C: Left lateral view, D: Maxillary occlusal view, E: Mandibular occlusal view.

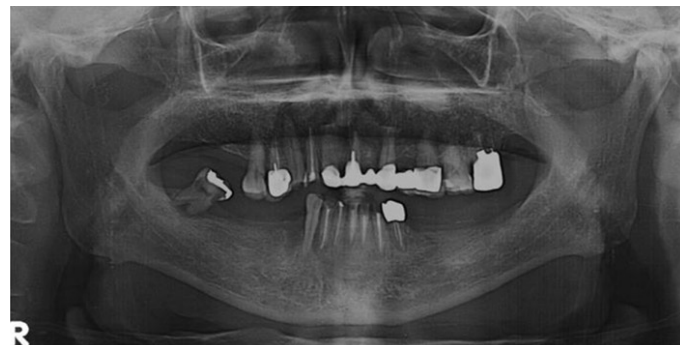

Fig. 2. Panoramic radiograph before treatment.

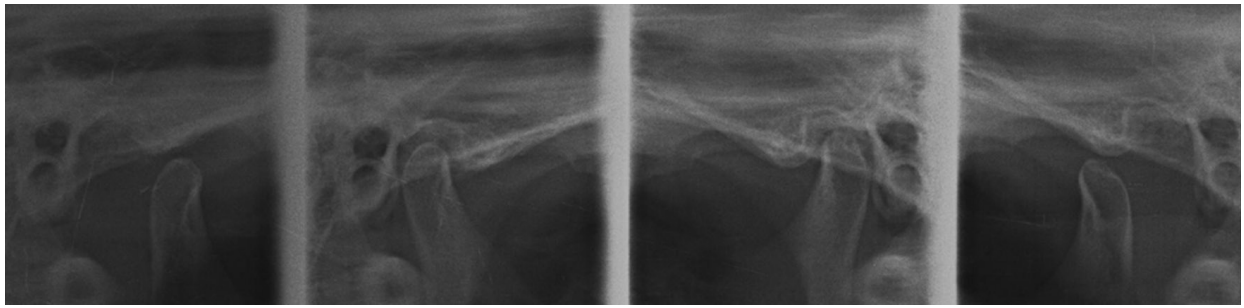


Fig. 3. TMJ series. A: Right view on opened state, B: Right view on closed state, C: Left view on opened state, D: Left view on closed state.

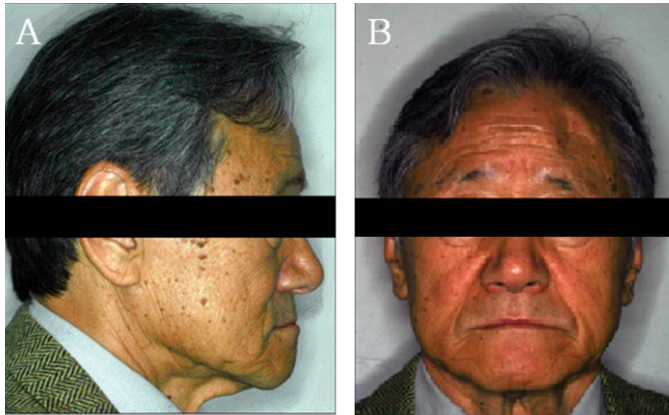


Fig. 4. Facial photographs before treatment. A: Lateral view, B: Frontal view.

맹출을 관찰할 수 있었다. 위 이상의 분석 결과를 종합하여 전치부의 교차교합과 구치부의 지지 부족으로 인해 심한 마모를 동반한 교합 수직 교합 고경의 감소로 진단하였다.<sup>12</sup>

수직 고경 증가량은 Leaf gauge 를 사용하여 임상 검사 시 환자가 환자가 편안함을 보이며 보철물 제작에 필요한 공간을 확보할 수 있도록 견치부위에서 2 mm로 결정하여 약간 관계를 채득하였다. 새로 설정한 교합 수직 고경에 따라 진단 모형상에서 진단 납형 및 임시 보철물을 제작하였다(Fig. 6B). 하악 교합 평면의 설정은 진단 모형상에서 하악 순측 전정에서 치아의 절단면까지의 길이는 18 mm 정도였고, 하악 치아의 발치와 하악 의치 제작이 예상되었기 때문에 납형 상의 길이는 충의 치 시 기준 높이와 비슷하게 형성하였다.

교합 수직 고경 증가에 따른 환자의 적응 여부 평가를 위해 일정 기간 적응 후 최종 보철을 진행하기로 하였다. 상악 최종 보철 시 상실된 상악 우측 대구치의 수복은 기존 하악 국소의 치 사용시 불편감으로 임플란트 식립이 추천되었으나 골이식 등 수술의 복잡성과 환자의 건강상의 이유로 차후 진행하기로 결정하였다. 하악은 잔존치의 예후가 좋지 않아 모두 발치하기로 하였으며 환자는 임플란트 식립을 원하였다. 구치부 골량 부족 및 비용상의 이유로 피개의치로 결정하였으며 2개 임플란트를 이용한 피개의치를 우선적으로 고려할 수 있지만 본 증례에서 대합치는 유치악으로 저작력이 클 것으로 예상되며

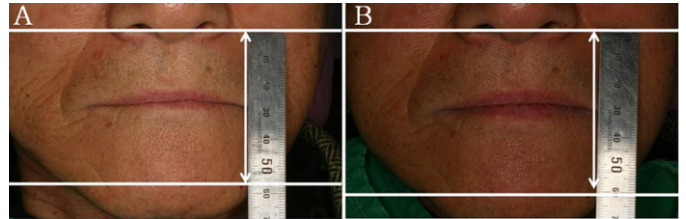


Fig. 5. Vertical dimension evaluation. A: Vertical dimension at the centric occlusion, B: Vertical dimension at physical rest position. The interocclusal distance is the difference between A and B.

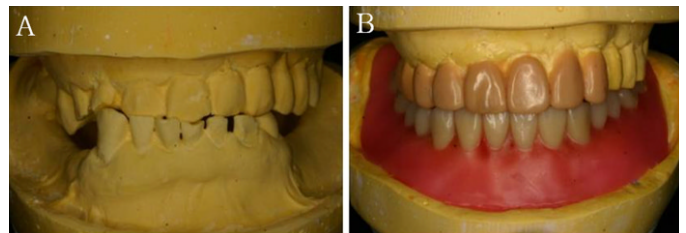
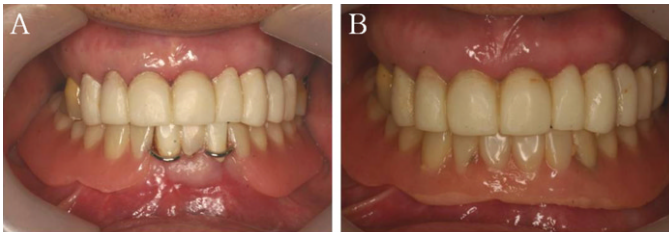


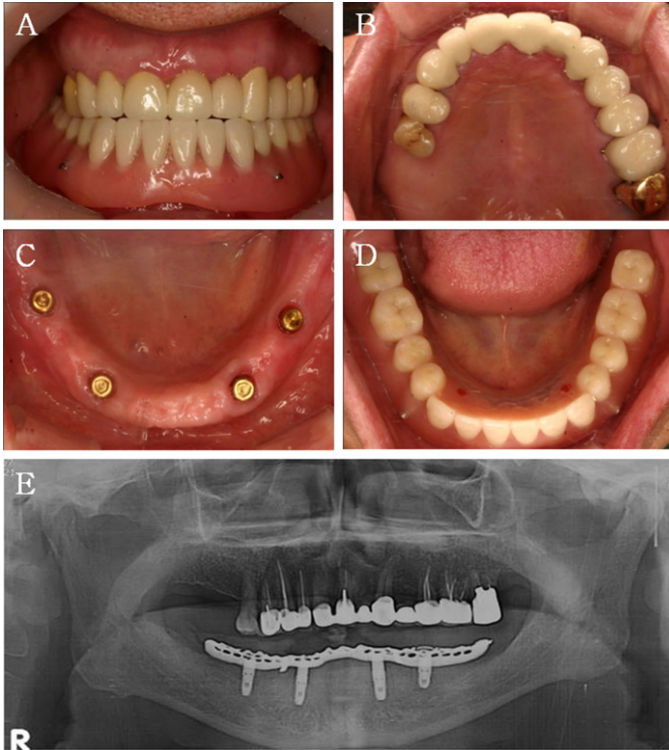
Fig. 6. Model analysis. A: Mounted diagnostic model with old occlusal vertical dimension on centric relationship, B: Diagnostic wax up model with new occlusal vertical dimension.

또한 의치의 후방 회전으로 인한 구치부 무치악 흡수를 줄일 수 있도록 4개를 식립하도록 하였다.<sup>13</sup> 따라서 최종 보철 치료는 상악은 잔존치를 지대치로 하는 고정성 보철물을, 하악은 임플란트 지지 피개의치로 결정하였다. 하악 임플란트 식립 후 치유기간을 적응기간으로 하였다.

하악 우측 제3대구치, 측절치, 견치, 하악 좌측 견치, 제1소구치를 발치하였고, 하악에 총 4개의 임플란트(#33, 43, 45-4.0 × 10 mm, #35-4.0 × 8.5 mm TS III SA Fixture, Osstem, Seoul, Korea)를 식립하였다. 상악의 보철물을 제거하고 상하악 임시 보철물을 장착하였으며 우식 및 신경치료를 병행하였다. 식립 당시 치료계획에 맞게 발치 진행하려고 하였으나 환자의 발치 거부로 하악 우측 중절치, 좌측 중절치, 좌측 측절치는 잔존 후, 임시의치를 제작, 사용하였다(Fig. 7A). 이후 정기적으로 내원하여 환자의 적응 여부를 평가하였다.<sup>14</sup> 임시 보철물의 적응 상태는 양호하였으나, 하악 잔존치는 동요도 및 지속적인 통증으로 치료



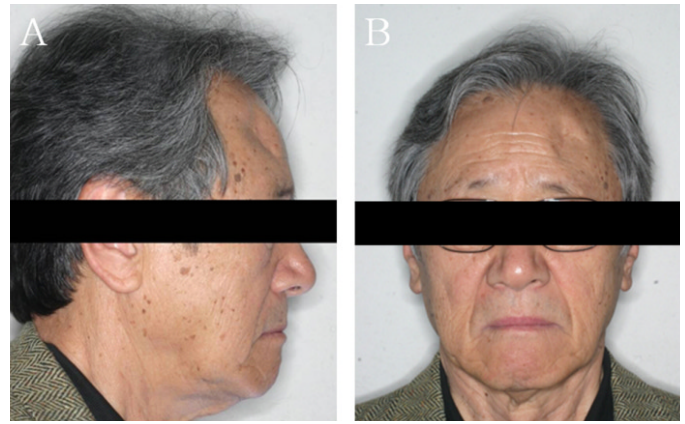
**Fig. 7.** Provisional restoration. A: First provisional restoration, B: Second provisional restoration after mandibular residual anterior teeth extraction.



**Fig. 8.** Final restoration. A: Frontal view, B: Maxillary occlusal view, C and D: Mandibular occlusal view, E: Panoramic radiographs after treatment.

계획상 발치 필요함을 설명하고 환자분의 동의 후 모두 발치하고 임시 의치를 재제작하였다(Fig. 7B).

3개월의 적응 기간 후 환자가 편안함을 느끼고 특이점이 발견되지 않아 적응되었다고 판단하여 최종 보철을 진행하였다. 상악은 폴리이써 인상재(Impregum™, 3M, Neuss, Germany)를 사용하여 인상 채득 후 작업 모형을 제작하였다. 하악은 개인 트레이로 변연 형성하여 인상 채득하였고 작업모형을 제작하였다. 임시 보철물 사용시 결정된 고경을 바탕으로 안궁 이전 및 악간관계를 채득해 교합기(Hanau™ Modular Articulator, Whip Mix Corp., Louisville, USA)에 마운팅하였다. 하악 유지장치는 제한된 악간 공간을 고려하여 Locator® attachment (Zest Anchors, Escondido, USA)를 선택하였다. 상악 지대치의 도재 축성을 시행하고 하악 치아를 배열 시 양측성 균형교합으로 배열하여 납의치를



**Fig. 9.** Facial photographs after treatment. A: Lateral view B: Frontal view.

제작하였다. 납의치를 구강 내에 시적하여 수직 고경의 평가와 임시 보철물과의 비교, 환자의 편안함, 심미적인 만족도를 확인 후 매몰, 온성하여 환자 구강 내에 시적하고 조정하여 장착하였다(Fig. 8).

하악 의치에 Locator male housing을 구강 내에서 직접법으로 부착하였다. 처음 1달은 전치부 attachment을 연결하여 사용하였고 환자의 사용이 용이해지면서 모든 attachment를 연결하였다.

교합 수직 고경의 변화 시 구치부의 안정된 수복이 필요하므로 추가적으로 상악 우측 대구치 부위 임플란트 식립을 계획하고 있다. 환자의 안모는 개선되어 심미적 요구도 만족시킬 수 있었으며(Fig. 9), 현재 8개월 경과 만족할만한 임상 결과를 보였다.

### 고찰

교합 수직 고경 감소 여부 평가 방법은 다양하며 술자는 환자의 교합 수직 고경을 환자 각각에 맞게 평가하여 정확한 진단을 해야 한다. 본 증례에서는 하악 안정위와 수직교합 고경 시 약간 거리 측정, 치관 길이 평가, 전치 절단면에서 구강전정까지 거리 측정 등의 방법을 정상치와 비교하고, Willis 안면 계측법을 참고하여 교합 수직 고경 감소를 평가, 진단하였다. 수직고경 증가를 동반한 전악 수복은 보철물 제작을 위해 필요한 공간 확보와 심미적인 안모와 조화로운 교합 형성을 통한 기능 회복을 모두 고려해야 한다.

새로 설정한 수직 고경은 1-3개월간 임시 보철물로 적응 여부를 평가해야 하는데 이는 근신경계의 적응 능력을 넘어서지 않도록 평가하는 것이다.<sup>14</sup> 3개월간의 적응 기간 동안 불편감, 근육의 피로감, 턱관절 통증, 보철물의 마모 혹은 파절 등이 나타나지 않아 최종 보철물을 제작하였으며 보철 완료 후에도 장기적 안정성을 위해서 정기적인 관찰과 조정이 필요하다.

하악 임플란트 피개의치의 유지장치는 제한된 악간 공간을 고려하여 Locator® attachment를 선택하였다. 많이 쓰이는 단일 유지 장치 중 O-Ring attachment는 6.14, ERA attachment는 4.85,

magnetic attachment는 3-3.5mm의 수직공간을 필요로 하지만 Locator® attachment는 메일 부위와 attachment를 합한 총 높이가 3.17 mm로 가장 적은 수직 공간을 필요로 한다. 또한 임플란트 장축간의 각도가 40도인 경우까지 사용 가능하며 제조사에서 다양한 메일을 공급하여 유지력과 경사도에 따라 있어 선택할 수 있고 간단한 보철과정과 추후 유지력 감소 시 교환이 쉬운 장점을 가지고 있다.<sup>15</sup> 이점이 현재 Locator가 많이 사용되는 이유 중 하나로 사료된다. Locator의 유지력은 제공되는 메일의 색에 따라 파랑색은 1.5 lb (0.68 Kg), 분홍색은 3 lb (1.36 Kg), 투명한 male은 5 lb (2.27 Kg)을 보인다. 이러한 유지력에 대해 최근 몇몇 연구는 Ball보다 유지력이 뛰어나며 보철 후 합병증과 유지 측면에서도 유리하다고 하였다.<sup>16</sup> 또한 Sadig<sup>17</sup>는 하악에 2개, 4개의 임플란트가 식립된 모형상에서 Ball (O-ring matrix), Locator, Magnet의 초기 유지력과 안정성을 평가하였는데 2개, 4개 임플란트 군 모두에서 Locator가 가장 큰 유지력을 나타냈으며, Magnet이 가장 낮은 유지력을 보였다. 또한 식립 개수에 있어 magnet은 임플란트 수가 2개에서 4개로 증가하더라도 비슷한 유지력을 나타내었으나, Locator와 Ball은 임플란트 개수 증가에 따라 초기 유지력과 안정성이 증가하여 Locator나 Ball attachment를 사용하는 경우에는 임플란트의 수와 분포가 의치의 유지과 안정에 영향을 미친다는 것을 보여 본 증례와 같이 대합치가 유치악인 경우 4개의 Locator로 충분한 유지를 확보 할 수 있음을 알 수 있다.

본 증례에서 상악의 교합면은 환자의 심미적 요구로 인해 도재로 형성되었다. 도재와 하악 인공치의 재료적인 특성의 차이로 인해 하악 인공치의 마모가 야기 될 수 있고 이로 인해 환자의 고경은 시간에 따라 변할 가능성이 있다. 현재 환자의 주기적인 내원 및 평가 중이며 이에 하악 대합치 교합면을 금속으로 적용하거나 wax occlusal record를 이용하여 자가중합 레진으로 교체해주는 방법<sup>18</sup> 등을 계획하고 있다.

## 결론

본 증례에서는 과도한 마모가 있는 환자를 Willis 방법, 악간 거리 측정, 치관 길이 평가, 진단 납형의 제작을 통해 수직 교합 고경을 평가, 증가시켰으며 임시 수복물을 제작하여 수직 교합 고경 증가에 대한 환자의 심미적 기능적 적응 여부를 확인한 후 최종 보철물을 제작하여 장착하였다. 현재 8개월의 관찰 기간 동안 합병증을 보이지 않았으며 일련의 치료과정을 통하여 만족한 결과를 얻을 수 있었다. 장기적인 보철물의 예후를 위해 정기적인 관찰과 평가가 필요하겠다.

## References

- Rivera-Morales WC, Mohl ND. Relationship of occlusal vertical dimension to the health of the masticatory system. *J Prosthet Dent* 1991;65:547-53.
- Abduo J. Safety of increasing vertical dimension of occlusion: a systematic review. *Quintessence Int* 2012;43:369-80.
- Bloom DR, Padayachy JN. Increasing occlusal vertical dimension-why, when and how. *Br Dent J* 2006;200:251-6.
- Abduo J, Lyons K. Clinical considerations for increasing occlusal vertical dimension: a review. *Aust Dent J* 2012;57:2-10.
- Murphy T. Compensatory mechanisms in facial height adjustment to functional tooth attrition. *Aust Dent J* 1959;4:312-23
- Hemmings KW, Darbar UR, Vaughan S. Tooth wear treated with direct composite restorations at an increased vertical dimension: results at 30 months. *J Prosthet Dent* 2000;83:287-93.
- Dawson PE. *Functional occlusion: from TMJ to smile design*. St. Louis; Mo: Mosby; 2007, p. 430-52.
- Fayz F, Eslami A. Determination of occlusal vertical dimension: a literature review. *J Prosthet Dent* 1988;59:321-3.
- Willis FM. Features of the face involved in full denture prosthesis. *Dent Cosmos* 1935;77:851-4.
- Silverman MM. Determination of vertical dimension by phonetics. *J Prosthetic Dent* 1956;6:465-71.
- Thompson JR. The rest position of the mandible and its significance to dental science. *J Am Dent Assoc* 1946;33:151-80.
- Turner KA, Missirlian DM. Restoration of the extremely worn dentition. *J Prosthet Dent* 1984;52:467-74.
- de Jong MH, Wright PS, Meijer HJ, Tymstra N. Posterior mandibular residual ridge resorption in patients with overdentures supported by two or four endosseous implants in a 10-year prospective comparative study. *Int J Oral Maxillofac Implants* 2010;25:1168-74.
- Carlsson GE, Ingervall B, Kocak G. Effect of increasing vertical dimension on the masticatory system in subjects with natural teeth. *J Prosthet Dent* 1979;41:284-9.
- Kim SO. *Implant overdenture*. Seoul: Myung Moon publishing; 2007, p. 115-8, 344-50.
- Kleis WK, Kämmerer PW, Hartmann S, Al-Nawas B, Wagner W. A comparison of three different attachment systems for mandibular two-implant overdentures: one-year report. *Clin Implant Dent Relat Res* 2010;12:209-18.
- Sadig W. A comparative in vitro study on the retention and stability of implant-supported overdentures. *Quintessence Int* 2009;40:313-9.
- Hayakawa I, Hirano S. A method to remold worn acrylic resin posterior denture teeth and restore lost vertical dimension of occlusion. *J Prosthet Dent* 1993;69:234-6.

## 광범위한 치질 상실로 인해 수직 고경 감소 환자의 전악 수복 증례

윤아영 · 심혜원\* · 안진희

한림대학교 성심병원 치과 보철학교실

광범위한 치아 상실과 마모로 인한 교합면의 파괴로 수직고경이 감소된 경우 안모의 변화, 전방 유도의 상실로 인한 반대 교합을 보일 수 있으며, 또한 턱관절의 문제를 발생 시킬 수도 있다. 이러한 경우 교합 수직 고경의 증가를 통한 전악 수복을 고려할 수 있으며, 적절한 환자의 수직 고경 평가가 필요하다. 본 증례는 80세의 남자 환자로 전 반적인 보철계획을 주소로 내원하였으며, 치아상실 및 마모에 따른 전치부의 반대 교합과 교합 수직 고경의 감소가 관찰되었다. 진단 모형과 방사선 사진, 임상적 검사를 이용하여 교합 관계를 분석하여 교합 수직 고경 증가를 결정하였다. 진단 wax up을 시행하였고 임시 보철물을 제작하였다. 3개월의 적응 기간 후 상악 고정성 보철물과 하악 임플란트 지지 피개치로 최종 수복하였다. 장착 후 8개월 경과 관찰 중이며 양호한 심미적 기능적 개선을 보였다. (*대한치과보철학회지* 2014;52:42-7)

**주요단어:** 교합 수직 고경; 전악 수복

\* 교신저자: 심혜원

431-796 경기도 안양시 동안구 평촌동 896 한림대학교 성심병원 치과 보철학교실

031-380-3870; e-mail, hyewonshim@hanmail.net

원고접수일: 2013년 10월 18일 / 원고최종수정일: 2013년 11월 11일 / 원고채택일: 2014년 1월 3일

© 2014 대한치과보철학회

이 글은 크리에이티브 커먼즈 코리아 저작자표시-비영리 3.0 대한민국 라이선스에 따라 이용할 수 있습니다.