Case report

J Korean Soc Pediatr Nephrol 2013;17:143-148
DOI: http://dx.doi.org/10.3339/jkspn.2013.17.2.143

ISSN 1226-5292 (print)
ISSN 2234-4209 (online)

제 1형 신경섬유종증에 합병된 모야모야병에서 신장동맥 협착을 동반한 고혈압

고려대학교 의과대학 소아과학교실
서영호 · 임형은 · 유기환

Young Ho Seo, M.D., Hyung Eun Yim, M.D., and Kee Hwan Yoo, M.D

Department of Pediatrics, College of Medicine, Korea University

Corresponding Author: ., Hyung Eun Yim
Department of Pediatrics, College of Medicine, Korea University
Tel: 031-412-5096, Fax: 031-405-8591
E-mail: he-yim@hanmail.net

Received: 8 October 2013
Revised: 10 October 2013
Accepted: 11 October 2013

A Case of Moyamoya Disease Associated with Neurofibromatosis Type 1 in Patients with Renal Artery Stenosis and Hypertension

Neurofibromatosis type 1 (NF-1) is an autosomal dominant neurocutaneous disorder, which can affect different organs or systems of the body, including the cardiovascular system. One of the more serious aspects of the disease relates to arterial involvement. In particular, renal artery stenosis is one of the most common vascular abnormalities in patients with NF-1, and the manifestations vary, ranging from no symptoms to end-stage renal failure. Treatment usually consists of antihypertensive drugs, percutaneous transluminal angioplasty, or surgery. Other causes of hypertension should be ruled out and the patient followed up for close monitoring and proper management. We report a case of bilateral renal artery stenosis and hypertension in a patient with moyamoya disease associated with neurofibromatosis type 1. This report discusses the literature available on the current subject, its clinical features, diagnosis, and treatment.

Key words: Renal artery stenosis, Hypertension, Nneurofibromatosis 1, Moyamoya disease

서론

제 1형 신경섬유종증(Neurofibromatosis type 1, NF-1)은 1882년 von Recklinghausen에 의해서 처음으로 기술된 다발성 질환으로 상염색체 우성 유전에 의해서 발생하며, 그 발생률은 생존아 3,000명 당 1명으로 알려져 있다. 신경능선(neural crest)의 분화와 이주 등의 이상으로 담갈색 피부반점, 겨드랑이나 서혜부의 주근깨, 홍채의 Lisch 소결절, 신경섬유종 등의 피부, 신경계, 연조직계 등의 임상 증상이 나타나며 다양한 크기의 동맥이나 정맥 등을

This is an open-access article distributed under the terms of the Creative Commons Attribution Non-Commercial License (http:// creativecommons.org/licenses/bync/3.0/) which permits unrestricted non-commercial use, distribution, and reproduction in any medium, provided the original work is properly cited.

Copyright © 2013 The Korean Society of Pediatric Nephrology

침범하여 모야모야병과 같은 뇌혈관 질환을 유발하기도 하나 대부분의 혈관병 환자에서는 증상이 없다. 또한 환자의 약 1%에서는 대동맥 협착, 크롬친화세포종(pheochromocytoma), 신장동맥 협착 등으로 인한 고혈압이 발생하는 것으로 알려져 있다[1-3]. 저자들은 제 1형 신경섬유종증에 합병된 모야모야병에서 신장동맥 협착을 동반한 고혈압이 나타난 1례를 경험하였기에 보고하는 바이다.

증례

환아는 5세 8개월 된 남아로 생후 8개월 경부터 발생한 우측 쇠약감을 주소로 본 병원에 방문 하였다. 과거력 상 환아는 만삭, 자연 질식 분만(출생 체중 2.94 kg)으로 출생하였으며, 출생 때부터 전신에 걸쳐 담갈색 반점(cafe au lait spot)이 있었으며, 가족력 상 1남 1녀 중 둘째로 환아의 어머니와 누나가 제 1형 신경섬유종증으로 진단받았다.

우측 쇠약감은 주로 좌측 손을 이용하여 물건을 잡으려 하였으며 우측 팔과 다리의 움직임이 좌측에 비해 떨어졌으며 당시 시행한 검사상 우측 신장 동맥의 협착 소견 및 뇌 컴퓨터 단층 촬영 결과 좌측 측뇌실 확장과 우측 대뇌의 비대 소견을 보였으며 우측 신장 동맥의 협착 소견에 대해서 풍선 혈관 성형술을 시행하였으나 실패하였고 그 이후에는 추적 관찰 없이 경과 관찰 하던 중 증상 지속되어 정밀검사 위하여 본 병원에 왔다.

이학적 소견과 검사 결과: 입원 시 측정한 활력 징후상 우측 상지 혈압 140/80 mmHg (99 percentile 이상), 좌측 상지 혈압 135/80 mmHg (99 percentile 이상), 맥박 90회/분, 호흡수 20회/분, 체온 37.1℃였다. 신체 검사에서 키 106 cm (3-5 percentile), 몸무게 10.8 kg (3 percentile 미만)이었다. 환자는 5 mm 크기 이상의 담갈색 반점(cafe au lait spot)이 전신에 걸쳐 8개가 관찰되었으며 겨드랑이와 사타구니에 3 mm 가량의 주근깨가 관찰 되었으나 신경섬유종은 관찰 되지 않았다. 흉부 청진에서 이상 없었으며, 복부 진찰에서 장음은 정상적으로 들렸다. 그 외 신체 검사에서 특이한 문제는 없었다. 신경학적 검사상 우측 근력이 III단계로 감소되어 있었고 심부건 반사는 정상이었다. 안과적 검진 상 홍채의 Lisch 소결절이나 시신경 아교종 등은 관찰되지 않았다. 최초로 시행한 일반 혈액 검사상 백혈구 수 8,400/mm^3, 혈색소 13.2 g/dL, 혈소판 수 291,000/mm^3, 혈청 전해질은 나트륨 136 mmol/L, 칼륨 3.7 mmol/L, 염소 102 mmol/L, 혈액요소질소 13.2 mg/dL, 크레아티닌 0.40 mg/dL, 혈청 총 단백 7.4 g/dL, 알부민 4.4 g/dL, 혈액 암모니아 34 N-μg/dL, 젖산 1.30 mmol/L, 피르부산 <0.001 mmol/L 이었다. 혈액 내 에피네프린은 0.212 ng/mL (<0.30 ng/mL)였고, 노르에피네프린은 0.397 ng/mL(<0.8 ng/mL) 이었으며 레닌은 3.36 ng/mL/hr (0.5-5.9 ng/mL/hr), 알도스테론은 60.2 pg/mL (70-300 pg/mL) 이었다. 소변 검사에서는 적혈구 0-1개/고배율 시야 와 백혈구 0-1개/고배율 시야 가 관찰되었다. 24시간 소변 검사에서는 바닐릴만델산 1.82 mg/day (<8 mg/day), 크레아티닌 청소율은 74.4 mL/min/1.73m^2 이었고 단백질은 39.6 mg/day (2.94 mg/m^2/hr)였다.

방사선 검사 결과: 환아는 생후 8개월 경 시행한 뇌 컴퓨터 단층 촬영 결과 좌측 측뇌실 확장과우측 대뇌의 비대 소견을 보였으며 입원 후 시행한 뇌 자기공명영상 촬영에서는 기존 뇌 컴퓨터 단층 촬영 결과와 비교시 좌측 측뇌실 확장과 우측 대뇌의 비대 소견은 유사한 결과를 보였으나 좌측 대뇌 실질의 부피 감소가 더 진행되었으며 좌측 대뇌 뇌연화증 소견이 관찰되었다. 그리고 뇌혈관 촬영상 우측 뇌바닥수조(basal cistern) 주변부에 곁혈관(collateral vessels)들의 발달이 새롭게 관찰 되었다(Fig. 1A, 1B). 심장 초음파상 심장이나 대동맥 등의 이상 소견은 보이지 않았고, 복부 초음파에서는 우측 신이 4.56 cm으로 작아져 있었으며 좌측 신은 8.65 cm으로 커진 소견을 보였다. 그리고 양측 서혜부 3 cm 상방에 고환이 관찰되었다. 컴퓨터 단층 촬영 혈관 조영술에서는 양측 신동맥의 근위부의 협착 소견을 보였다(Fig. 2A).

치료 경과: 환아는 신기능 및 고혈압 등에 대한 검사 완료 후 입원 5일째부터 고혈압 치료를 위해 칼슘길항제(Adalat 0.5 mg/kg/day→Norvasc 2.5 mg/day)를 투여하였으나 수축기 혈압 110-140 mmHg (95 percentile 이상), 이완기 혈압 60~100 mmHg (50-99 percentile)으로 혈압이 조절 되지 않았다. 입원 10일째 신 혈관 조영술을 시행하였고, 양측 신장 동맥 근위부의 협착 소견 보여 혈관 성형술을 시행하였으며 우측 신동맥 협착 수준은 80%에서 30% 미만으로, 좌측 신동맥 협착 수준은 75%에서 35% 미만으로 호전되었다. 이후 입원 27일째 잠복 고환에 대해서 수술 받았으며 항고혈압제 유지하며 퇴원하여 외래 추적관찰 하던 중 2번의 재협착 소견 보였다. 첫 번째는 퇴원 후 6개월이 지난 시점이며, 자가 혈압 측정상 130/80 mmHg 이상으로 지속적으로 상승된 소견과 함께 정기 검진상 혈압이 135/60 mmHg으로 고혈압 소견 보여 신장혈관 조영술을 시행하였으며, 신장혈관 조영술 상 좌측 신동맥의 근위부에 약 1 cm 가량의 혈관이 90%의 협착 소견을 보였고, 우측 근위부 약 0.5 cm 가량의 혈관이 70%의 협착 소견을

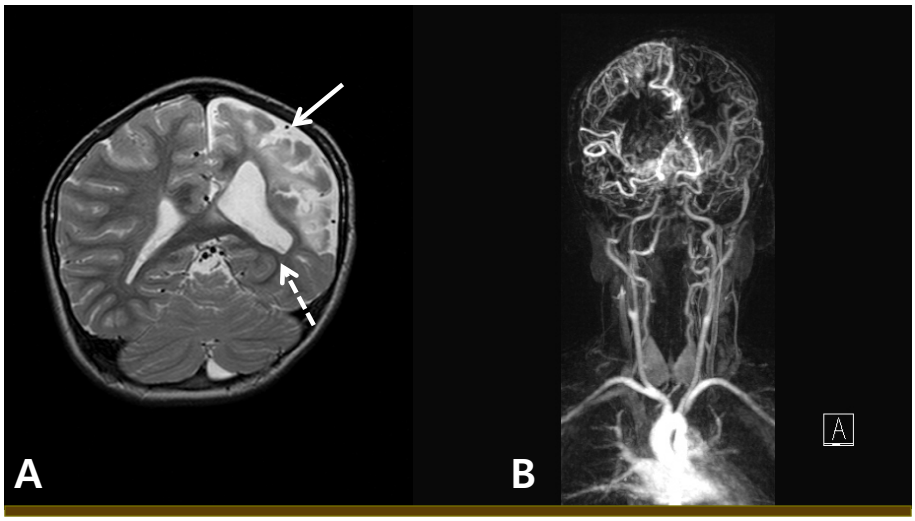

Fig 1. (A) Encephalomalacic change with marked volume loss and ventricular dilation in left cerebral hemisphere. (B) Consistent with advanced Moyamoya disease. Collateral vessels around right basal cistern.

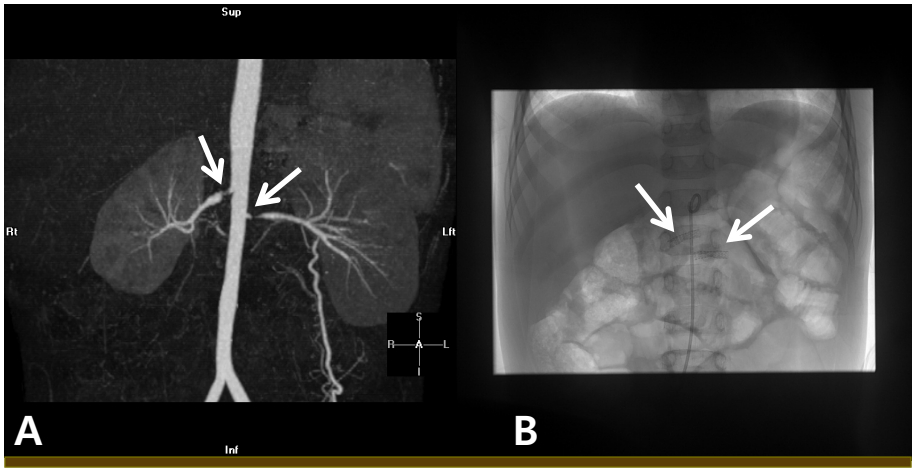

Fig. 2. (A) Bilateral renal artery stenosis, proximal portion(arrow). Decreased size of right kidney with compensatory hypertrophy of left kidney. (B) Stent placement in both renal arteries (arrow).

보여 두 번째 혈관성형술을 시행하였다. 두 번째 재협착은 첫 성형술 후 14개월 후 발생하였으며 이전의 협착들과 유사한 소견을 보여 양측 신동맥 협착 부위에 스텐트(stent) 시술을 시행 받았다(Fig. 2B). 스텐트(stent) 시술 뒤 환아의 혈압은 안정화 되었으며 모야모야병에 대해서 뇌경질막동맥근혈관유합술(EDAMS, Encephaloduroarteriomyosynangiosis) 수술을 받았으며 우측 상지의 근력은 III단계에서 IV단계로 호전되었으나 우측 하지의 근력은 III단계로 큰 차이 없었다. 환자는 이후 퇴원하였으며 현재까지 양측 신장 동맥에 스텐트 유지하고 있는 상태로 외래에서 추적 관찰 중이다.

고찰

제 1형 신경섬유종증은 1882년 von Recklinghausen에 의해서 처음으로 기술된 다발성 질환으로 피부, 복부 장기, 골격근 및 중추신경의 신경능선(neural crest)에서 발생하며 생존아 3,000명 당 1명의 발생률을 보인다[1-3]. 상염색체 우성 유전으로 절반 가량의 환자들이 발생하는 것으로 알려져 있고, 나머지는 새로운 유전자 변이에 의해서 발생한다[4]. 본 환자는 어머니와 누나가 제 1형 신경섬유종증으로 진단받아 상염색체 우성 유전으로 유전된 경우라 할 수 있겠다.

제 1형 신경섬유종증은 6개 이상의 담갈색 피부반점 (사

춘기 전에는 5 mm 이상, 사춘기 후에는 15 mm 이상), 직경 2-3 mm 정도의 겨드랑이나 서혜부의 주근깨, 2개 이상의 홍채의 Lisch 소결절, 2개 이상의 신경섬유종이나 1개의 얼기상 신경섬유종, 접형골 이형성이나 장골의 피질이 얇아지는 증상, 시신경 아교종 중 두 가지 이상이 있을 때 진단할 수 있다. 이외의 증상으로 학습 장애, 골격계 이상, 혈관 질환, 중추 신경계 종양, 악성 말초 신경초 종양 등이 다양하게 나타날 수 있다. 환자는 6개 이상의 담갈색 피부반점과 겨드랑이와 사타구니의 주근깨, 학습 장애와 척추 측만증, 고혈압 등의 증상이 있었고 검사상 모야모야병과 양측 신동맥 협착이 발견 되었으나 신경섬유종, 홍채의 Lisch 소결절, 시신경 아교종 등은 발견 되지 않았다.

1형 신경 섬유종증에 혈관병(vasculopathy)을 동반 경우는 Reubi 등[5]에 의해서 처음으로 보고 되었으며 대동맥 병변, 복강동맥 병변등 다양한 보고가 있지만 아직까지 혈관병의 발생 기전에 대해서는 정확히 밝혀진 바가 없다. Norton 등[6]은 1형 섬유종증 유전자의 단백 산물인 뉴로파이브로민(Neurofibromin)의 발현으로 혈관의 내피세포 및 평활근 세포 등의 증식으로 인하여 발생한다고 하였으며 William 등[7]은 슈반 세포(Schwann cell) 기원의 방추군집(foci of spindle)과 상피모양세포의 증식으로 발생한다고 하였으며 특히, 슈반 세포의 증식은 신동맥 혈관 병변과 관련 된다고 하였다. 뇌혈관의 변화는 내경동맥(internal carotid artery)의 상상돌기상(supraclinoid) 부분의 점진적인 협착으로 인한 곁혈관(collateral vessels)의 발달로 인하여 발생한다고 Levisohn 등[8]은 기술하였다.

혈관병(vasculopathy)을 동반하는 1형 신경 섬유종증 환자에서 약 33%가 두통을 호소하였고, 일부에서는 Darrigo Júnior [9]의 보고처럼 경련 증상을 보이기도 하였으며, Lee 등[10]의 보고에서는 보행 장애와 하반신불완전마비(paraparesis), 정신지체와 함께 모야모야병이 관찰되었고 본 환자에서는 우측 쇠약감이 관찰 되었다. 하지만 증상이 없는 경우가 많으며, 대뇌 혈관병이 있는 환자들 중 46%의 환자들은 무증상이었다. 이로 인하여 신경섬유종증 환자들의 혈관병 발생률은 정확하게 파악되지 않고 있다[11]. Rosser 등[12]에 따르면 1형 신경 섬유종증 환자들 중 약 2.5%에서 대뇌 혈관병(cerebral vasculopathy)이 있었고, 0.6%에서는 모야모야병이 관찰이 되었다. 모야모야병은 뇌저부의 비정상적인 혈관망과 양측 내경동맥 내막의 섬유성 비후와 지질 침착 등으로 인한 동맥의 협착이나 폐색으로 곁혈관(collateral vessels)이 생성되는 것이 특징인 질환이다. 뇌동맥 조영 촬영시 담배 연기가 피어 오르는 양상의(puff of cigarette smoke) 혈관 소견을 보이며, 모야모야병이 있을 때 전신적인 혈관 중 특히 신동맥 침범이 가장 많은 것으로 알려져 있으며 그 발생률은 5-8%로 알려져 있으며[13, 14], 국내에서는 Choi 등[15]의 보고에 따르면 약 8%에서 신동맥 협착이 있었으며 Kim 등[16]의 보고에서도 모야모야병에서 신동맥 침범을 확인할 수 있다.

고혈압은 1형 신경섬유종증 환자 중 7-58%에서 발생하며[13, 17], 신동맥 협착으로 인한 고혈압은 약 11-26%에서 발생하는 것으로 알려져 있다[17-19]. 혈관 협착의 발생 기전은 대동맥이나, 관상동맥, 신동맥의 근위부 등의 큰 혈관이 신경절 신경종증 조직 등에 둘러싸여 발생하는 것으로 알려져 있다[20]. 신동맥 협착은 Booth 등[2]의 보고에서는 약 66%의 환자가 일측성으로 발생하였으나 Elias 등[21]의 보고에서는 약 50%에서 양측성으로 발생하였고 Lindblad 등[16]의 보고 및 본 환자에서도 양측성으로 발생하였다.

신장혈관을 침범한 신경섬유종증의 증상은 다양한 연령대에서 나타나며, Han [22]과 Lehrnbecher 등[11]의 증례처럼 대부분의 환자들은 약물 치료에 반응하지 않는 고혈압 증상을 보이나 Fossali 등[19]의 보고에서는 무증상인 경우도 있었으며, Braddock 등[14]의 보고에서는 학습 장애, 정서 불안 등이 나타났고, Al-Rawahi 등[23]의 보고에서는 말기 신부전의 증상이 동반되는 등 다양하게 나타난다. 본 환자에서는 고혈압과 함께 만성 신질환 2기 소견을 보였다.

신경섬유종증에서 발생한 고혈압에서 특히, 약물 치료만으로 조절이 어려울 때는 반드시 신장혈관 협착에 의한 이차성 고혈압을 의심해 봐야 한다[24]. 이를 진단하기 위해서는 우선 24시간 지속적 혈압 모니터링을 통해서 혈압의 양상을 관찰하고 혈액학적 검사, 도플러 초음파 검사, 전산화 혈관 조영술이나 등을 통해 다른 원인을 감별하며, 모야모야병 등과 같은 뇌혈관 병변의 감별을 위해 자기 공명 혈관 조영술 등을 시행하여야 한다[25, 26]. 환자의 경우 에피네프린, 노르에피네프린 등의 혈액학적 검사 소견은 정상이었고 복부 전산화 혈관 조영술을 통하여 양측 신장 동맥 협착을 진단하였다.

신경섬유종과 동반된 모야모야병의 치료는 일반적으로 항혈소판제와 함께 혈관 확장술이나 혈관재생술 등의 외과적 처치로 알려져 있으나 확립되어 있지는 않다. 그리고 신동맥 협착에 의한 고혈압의 치료는 일반적으로 항고혈압약과 피부경유혈관경유혈관성형술(percutaneous transluminal angioplasty), 수술적 치료 등의 병합 요법을 이루어진다. 혈관성형술의 경우 성공률이 약 30%가량이며, 신경섬유종증에서 발생하는 신장동맥 협착에서는 혈관의 탄력 조직의 분열이나 혈관 내막의 증식 등으로 인하여 20-30% 가량의 환자에서는 재협착이 발생한다고 보고되고

있어 주의 깊은 추적 관찰이 필요하다[12, 27, 28]. Lindblad 등[16]의 보고에서는 첫 혈관 성형술 시행 후 3년 뒤 재협착이 발생하였으며 혈관 성형술의 실패로 개복 수술하에 혈관 재건술을 시행하였다. 본 환자도 첫 혈관성형술 시행 후 6개월, 14개월 후 재협착이 발생하였으며 혈관성형술과 스텐트(stent) 삽입의 병합 요법으로 호전되었다.

신경섬유종증 환자에서는 다양한 크기의 동맥이나 정맥 등을 침범하고 대부분의 혈관병에서는 증상이 없기 때문에 세심한 진찰과 함께 검사가 이루어져야 한다. 또한 신경섬유종증 환자에게서 발생한 고혈압은 그 빈도는 낮지만, 항고혈압 약물의 치료에도 호전을 보이지 않을 때는 신장혈관 협착 등에 대한 검사가 반드시 이루어져야 한다. 본 저자들은 제 1형 신경섬유종증에 합병된 모야모야병에서 신장동맥 협착을 동반한 고혈압을 진단받고 치료한 1례를 경험하였기에 보고하는 바이다.

요약

신경섬유종은 드문 전신 질환으로 여러 장기를 침범하며 특히 다양한 크기의 혈관을 침범하여 혈관병을 발생시켜 대동맥 협착, 모야모야병, 신동맥 협착 등을 일으킨다. 이로 인하여 약 0.4-6.4%의 환자에서 고혈압 증상이 있으며 이의 원인으로 신혈관 협착이 가장 흔하다. 특히 약물에도 조절되지 않는 고혈압은 혈관 협착 등이 원인이 될 수 있기 때문에 도플러 초음파 검사나 전산화 혈관 조영술 등의 정밀 검사가 필요하다. 이에 대한 치료는 약물 치료, 피부경유혈관경유혈관성형술, 수술적 치료 등의 병합 요법으로 이루어지며 재협착 발생률이 높기 때문에 주의 깊은 추적 관찰이 필요하다. 본 저자들은 제 1형 신경섬유종증에 합병된 모야모야병에서 신장동맥 협착을 동반한 고혈압을 진단받고 치료한 1례를 경험하였기에 보고하는 바이다.

References

1) Gutmann DH, Aylsworth A, Carey JC, Korf B, Marks J, Pyeritz RE, et al. The Diagnostic Evaluation and Multidisciplinary Management of Neurofibromatosis 1 and Neurofibromatosis 2. JAMA 1997;278:51.
2) Booth C, Preston R, Clark G, Reidy J, Booth C, Preston R, et al. Management of renal vascular disease in neurofibromatosis type 1 and the role of percutaneous transluminal angioplasty. Nephrology Dialysis Transplantation 2002;17:1235.
3) Von Recklinghausen F. Ueber die multiplen Fibrome der Haut und ihre Beziehung zu den multiplen Neuromen: Festschrift zur Feier des fünfundzwanzigjährigen Bestehens des pathologischen Instituts zu Berlin. Herrn Rudolf Virchow. A. Hirschwald, 1882.
4) Riccardi VM, Smirniotopoulos J. Neurofibromatosis, phenotype, natural history, and pathogenesis. Journal of Neuropathology & Experimental Neurology 1992;51:658.
5) Reubi F. Neurofibromatose et lesions vasculaires. Schweiz Med Wochenschr 1945;75:463-5.
6) Norton KK, Xu J, Gutmann DH. Expression of the neurofibromatosis I gene product, neurofibromin, in blood vessel endothelial cells and smooth muscle. Neurobiology of disease 1995; 2:13-21.
7) Salyer WR, Salyer DC. The vascular lesions of neurofibromatosis. Angiology 1974;25:510-9.
8) Levisohn PM, Mikhael MA, Rothman SM. Cerebrovascular changes in neurofibromatosis. Developmental Medicine & Child Neurology 1978;20:789-93.
9) Darrigo Júnior LG, Valera ET, Machado AdA, Santos ACd, Scrideli CA, Tone LG. Moyamoya syndrome associated with neurofibromatosis type I in a pediatric patient. Sao Paulo Medical Journal 2011;129:110-2.
10) Lee MA, Eum JP, Lee HY, Cha BH. A Case of Moyamoya Disease with Neurofibromatosis Type I. Korean Journal of Pediatrics 2005;48:93-6.
11) Lehrnbecher T, Gassel A, Rauh V, Kirchner T, Huppertz H-I. Neurofibromatosis presenting as a severe systemic vasculopathy. European journal of pediatrics 1994;153:107-9.
12) Rosser TL, Vezina G, Packer RJ. Cerebrovascular abnormalities in a population of children with neurofibromatosis type 1. Neurology 2005;64:553-5.
13) Togao O, Mihara F, Yoshiura T, Tanaka A, Kuwabara Y, Morioka T, et al. Prevalence of stenoocclusive lesions in the renal and abdominal arteries in moyamoya disease. American Journal of Roentgenology 2004;183:119-22.
14) Yamada I, Himeno Y, Matsushima Y, Shibuya H. Renal artery lesions in patients with moyamoya disease angiographic findings. Stroke 2000;31:733-7.
15) Choi Y, Kang BC, Kim KJ, Cheong HI, Hwang YS, Kim IO. Renovascular hypertension in children with moyamoya disease. The Journal of pediatrics 1997;131:258-63.
16) Kim JA, Kim S, Kim HS, Shin JI, Jeong IC, Lee JS, et al. A Case of Renovascular Hypertension Due to Renal Artey Stenosis Related to Moyamoya Disease. J Korean Soc Pediatr Nephrol 2007;11:294-8.
17) Deal J, Snell M, Barratt T, Dillon M. Renovascular disease in childhood. The Journal of pediatrics 1992;121:378-84.
18) Casalini E, Sfondrini M, Fossali E. Two-year clinical follow-up of children and adolescents after percutaneous transluminal angioplasty for renovascular hypertension. Investigative ra-

diology 1995;30:40-3.

19) Fossali E, Signorini E, Intermite R, Casalini E, Lovaria A, Maninetti M, et al. Renovascular disease and hypertension in children with neurofibromatosis. Pediatric Nephrology 2000;14:806-10.

20) Greene Jr J, Fitzwater J, Burgess J. Arterial lesions associated with neurofibromatosis. American journal of clinical pathology 1974;62:481-7.

21) Elias DL, Ricketts RR, 3rd SR. Renovascular hypertension complicating neurofibromatosis. The American Surgeon 1985;51:97.

22) Han M, Criado E, Han M, Criado E. Renal artery stenosis and aneurysms associated with neurofibromatosis. Journal of Vascular Surgery 2005;41:539.

23) Al-Rawahi M, Al-Riyami D, Farooqui MA, Al-Duhli H. Neurofibromatosis with Bilateral Renal Artery Stenosis and End Stage Renal Disease: Case Report. Sultan Qaboos University Medical Journal 2009;9:167.

24) Hiner L, Falkner B. Renovascular hypertension in children. Pediatric clinics of North America 1993;40:123.

25) Vo NJ, Hammelman BD, Racadio JM, Strife CF, Johnson ND, Vo NJ, et al. Anatomic distribution of renal artery stenosis in children: implications for imaging. Pediatric Radiology 2006;36:1032.

26) Dillon MJ. The diagnosis of renovascular disease. Pediatric Nephrology 1997;11:366-72.

27) Hamilton SJ, Friedman JM, Hamilton S, Friedman J. Insights into the pathogenesis of neurofibromatosis 1 vasculopathy : Pathogenesis of NF1 vasculopathy. Clinical Genetics 2000;58:341.

28) Courtel JV, Soto B, Niaudet P, Gagnadoux MF, Carteret M, Quignodon JF, et al. Percutaneous transluminal angioplasty of renal artery stenosis in children. Pediatric Radiology 1998;28:59.