

刀鍼 및 管鍼을 이용한 심부혈맥 자락술이 급성 요추 추간판탈출증에 미치는 영향

성인수, 육동일, 송다형, 김민정, 홍권의*

대전대학교 부속 대전한방병원 침구의학과



[Abstract]

Case Study of with *Dochim*(刀鍼) & *Gwanchim*(管鍼) Therapy Combined with Korean Medicine Treatment of Herniated Lumbar Intervertebral Disc Patients

In Su Sung, Dong Il Yuk, Da Hyuong Song, Min Jung Kim and Kwon Eui Hong*

Department of Acupuncture & Moxibustion Medicine, Korean Medicine Hospital, Daejeon University

Objectives : The purpose of this study is to report the effect of *Dochim* & *Gwanchim* therapy combined with Korean medicine treatment in patients of herniated lumbar disc.

Methods : Clinical study was conducted to 103 patients who were treated in Department of Acupuncture and Moxibustion Medicine, Korean Medicine Hospital, Daejeon University from 1st september, 2011 th 31th July, 2013. We divided into two groups. The group A(n=80) was treated with *Gwanchim* therapy combined with Korean medicine treatment, and the group B(n=23) was treated only Korean medicine treatment. We evaluated the treatment effect with the verbal numerical rating scale(VNRS), and compared admission day and one day after admission.

Results : 1. In both two groups VNRS was decreased and this therapy is safety.

2. In group A, VNRS was decreased 10 to 5.68 and in group B, VNRS was decreased 10 to 8.7

Conclusion : This study demonstrates that *Gwan* acupuncture therapy has significant effect reducing pain for HIVD(herniated lumbar intervertebral disc) patients.

Key words :

Dochim;
Gwanchim;
HIVD(herniated lumbar intervertebral disc);
VNRS

Received : 2013. 08. 29.
Revised : 2013. 08. 30.
Accepted : 2013. 08. 30.
On-line : 2013. 09. 20.

* Corresponding author : Department of Acupuncture & Moxibustion Medicine, Korean Medicine Hospital, Daejeon University, 176-9, Daeheung-ro, Jung-gu, Daejeon, 301-724, Republic of Korea
Tel : +81-42-229-6816 E-mail : hkeacu@hanmail.net

© This is an Open-Access article distributed under the terms of the Creative Commons Attribution Non-Commercial License (<http://creativecommons.org/licenses/by-nc/3.0>) which permits unrestricted non-commercial use, distribution, and reproduction in any medium, provided the original work is properly cited.

The Acupuncture is the Journal of Korean Acupuncture & Moxibustion Medicine Society. (<http://www.TheAcupuncture.or.kr>)
Copyright © 2013 KAMMS, Korean Acupuncture & Moxibustion Medicine Society. All rights reserved.

I. 서 론

요추간판탈출증은 퇴행성 변화 또는 급격한 외압에 의해 섬유륜의 팽윤이나 파열로 수핵의 일부 또는 전부가 척수강에 돌출되어 척수의 경막이나 신경근을 압박하여 요통 및 신경 증상을 유발하는 질환이다¹⁾. 수핵의 탈출로 신경근이 압박 받으면 초기에는 미세혈관의 혈행장애, 부종, 화학적 자극, 염증, 신경의 유합 및 자가면역 반응 등이 일어나 통증이 발생한다²⁾.

급성 요추추간판탈출증의 증상은 전형적으로 요통과 하지의 감각이상 및 운동장애를 유발한다³⁾. 그 중에서 운동장애는 환자에게 일상생활에 제한을 주고 비교적 젊은 연령에서 발생하여 노동력의 손실을 일으키며 사회 전체적인 의료비 상승을 유발한다.

한의학에서 요추 추간판탈출증은 腰脚痛의 범주에 속하며 치료 방법으로는 鍼치료, 藥物치료, 推拿치료, 灸치료 등이 있으면 이외에도 최근 여러 새로운 치료방법이 소개되고 있다.

최근 요추 추간판탈출증의 새로운 치료방법으로 대두되는 도침요법은 고대부터 행해지던 도자기편과 칼 모양의 침인 피침을 활용하여 경피 뿐만 아니라 경근 경맥의 사기를 몰아내고 기혈을 조정했던 한의학 고유의 침술이다. 도자기편과 같은 날카로운 펌석과 鈹鍼과 같은 칼 모양의 침 도구를 활용한 도침술에 대한 기록은 많은 문헌을 통해 확인할 수 있다⁴⁾. 도침요법은 연부조직의 유착을 박리하여 원래의 동적 상태로 회복시켜 주고 병소 부위를 소통시켜 기혈을 순조롭게 함으로써 동통이 제거되어서, 현재 다양한 통증질환에 사용되고 있다⁵⁾.

이와 유사한 치료법으로 管鍼요법은 침구학의 경전인 《黃帝內經·靈樞·官鍼編》의 침자법 중 骨癢證이라는 골질환 치료에 응용되는 전통 침자법을 발전시킨 침치료법으로 디스크 탈출로 신경이나 주위 조직을 압박하여 요추 주위 근육과 척추관을 싸고 있는 황색인대 등이 유착되고 경결되어 유발되는 조직을 소통하고 혈행 장애로 인한 혈맥압의 상승을 감소시킨다.

기존 감압치료는 특정 요추간판 부위에 감압을 적용하여 눌러 있던 요추간판을 감압시켜줌으로써 디스크 높이의 증가와 함께 영양분을 공급하여 디스크의 자연치유력으로 증가시키는 방법이다⁶⁾.

刀鍼 및 管鍼을 이용한 심부혈맥자락술은 초기 추간판 탈출로 인한 미세혈관의 혈행 장애로 유발되는 혈맥압의 상승을 저하시켜 감압효과를 일으킨다는 점에서 기존의 감압치료와 차이점을 보인다.

이전에도 도침치료의 효과에 대한 보고⁷⁻¹⁰⁾는 있으나 요추추간판탈출증에 대한 刀鍼 및 管鍼을 이용한 심부혈맥자락술의 효과를 연구한 논문은 아직 없었다.

이에 저자는 2011년 9월 1일부터 2013년 7월 31일까지 대전대학교 부속한방병원 침구의학과에서 입원치료한 급성 요추 추간판탈출증 환자 103명을 대상으로 刀鍼 및 管鍼을 시행한 군과 일반 毫鍼만을 사용하여 치료한 군으로 나누어, 두 군의 치료 효과를 비교분석하여 유의한 결과를 얻었기에 이에 보고하는 바이다.

II. 대상 및 방법

1. 대상

본 증례는 2011년 9월 1일부터 2013년 7월 31일까지 대전대학교 부속대전한방병원에 입원한 급성 요통과 더불어 보행 및 능동적 움직임이 불가능한 환자 중 CT 및 MRI상 요추간판 탈출로 진단받은 환자 103명을 대상으로 하였다. 이들 중 刀鍼 및 管鍼요법을 시행한 80례(실험군, 이하 A군)와 일반 毫鍼만을 사용한 23례(대조군, 이하 B군)로 나누어 입원당일과 1회 치료 이후의 통증 정도를 측정하여 관찰하였다.

2. 치료방법

1) 毫鍼치료

동방침구침제작소 제품인 0.30×50 mm의 1회용 stain-less steel 호침을 사용하였다. 근위혈인 신수(BL₂₃)·기해수(BL₂₄)·대장수(BL₂₅)·관원수(BL₂₆)·지실(BL₅₂) 및 압진을 통한 요추부 근육의 경결점과 민감점을 확인하여 자침하였고, 원위혈로는 후계(SI₃)·곤륜(BL₆₀)을 자침하였다. 자침은 1일 1회 시행하였으며 그 깊이는 협척혈은 골막까지 이르도록 자침을 하였고, 요추부 근육의 경결점과 민감점은 일반적으로 30~40 mm의 깊이로 비교적 심자 하여 15분간 유침 하였다.

2) 刀鍼 및 管鍼 치료

刀鍼 및 管鍼요법에는 도침과 카테터 및 소독용품들이 사용된다. 도침은 1.0 × 75 mm이며 침침은 편평한 날이 붙은 일회용 도침(동방침구제작소, 한국)이, 카테터는 혈관 내

튜브로 사용되는 일회용 GREEN-CATH, 20 G × 11/4" (두원메디텍, 한국)가 사용되었다. 소독용품들은 모두 멸균상태의 것을 사용하였다. 시술자는 刀鍼 및 管鍼요법 시행 전 시술에 따른 감염을 막기 위해 멸균 장갑과 마스크를 착용하고 시술 부위는 포타딘 용액으로 멸균처치를 하였다. 또한 시술 시 통증이 발생하는 것을 최대한 억제하기 위하여 마취연고(아네스크립)을 시술 전 1시간 전에 시술부위에 도포하였다. 자침 위치는 요추추간판 탈출부위의 협척혈과 후관절의 관절낭으로 2가지 경우 모두 골막과 관절낭에 이르도록 자침하였다. 관침요법은 호침 치료와 다르게 유침하지 않고 단자법을 시행하였다. 시술 진행당시 환자에게 나타나는 통증, 비감 등을 확인하며 신경손상이 일어나지 않도록 하였으며, 급성 요추 추간판탈출에 동반되는 염증반응에 의한 심부정맥의 울혈을 해소할 목적으로 발침 이후 출혈이 동반되는 것을 목표로 하였다. 출혈이 동반되면 멸균거즈로 압박지혈하며 지혈이 완전히 된 것을 확인 후 다시 포타딘 용액으로 소독한 후 멸균거즈로 덮고 반창고로 거즈를 고정시켜 마무리하였다.

3) 약물치료

약물치료로는 소염진통을 목적으로 하여 입원 당일부터 다음날 까지 모두 방풍통성산을 사용하였다.

4) 기타치료

본 증례의 환자는 모두 거동이 불가능한 상태로 입원하였기에 입원당일 물리치료는 시행하지 않았으며 부항요법은 함께 병행하였다.

3. 평가방법

통증 정도를 위한 평가방법으로는 언어숫자 통증등급(Verbal numerical rating scale, 이하 VNRS)을 평가하였으며 입원당일과 입원 다음날 총 2회를 측정하였다. 또한 안전성에 관한 평가를 위하여 시술 전에 비하여 부작용과 감염을 평가하기로 하였다.

1) VNRS

통증의 정도를 환자로 하여금 0에서 10까지의 숫자로 말하도록 하는 방법이다. 0은 통증 없음을 나타내며, 1~4는 정도, 5~6은 중간 정도, 7~10은 심한 정도의 통증을 나타낸다. 호전도의 평가는 시술 전과 시술 후 다음날의 점수로 평가하였다¹¹⁾.

2) 안전성 평가방법

시술 전의 증상과 비교하여 새로 나타나는 증상 및 통증의 악화상태를 살펴보았으며, 이에 대한 증상을 표현하기로 하였고, 감염 여부를 알아보기 위하여 흉종열통을 살펴보고 이러한 감염의 징후가 있으면 혈액검사를 시행하기로 하였다.

III. 결 과

1. 대상자의 일반적 특성

총 103례 중에서 毫鍼치료 및 管鍼요법을 시행한 80례(이하 A군)는 남자 40명, 여자 40명으로, 평균연령이 47.37세였으며, 일반 毫鍼만을 사용한 23례(이하 B군)는 남자 10명, 여자 13명, 평균연령이 40.82세였다.

2. 치료성적

1) 각 군의 치료기간별 성적비교

(1) A군(실험군)

A군에 속한 80명의 환자의 치료 전후 VNRS 평균값을 측정 비교한 결과 입원 당시의 VNRS 평균값이 10에서 입원 다음날 평균적으로 5.68로 감소하였다.

(2) B군(대조군)

B군에 속한 23명의 환자들의 치료 전후 VNRS 평균값을 측정 비교한 결과 입원 당시의 VNRS 평균값이 10에서 입원 다음날 평균적으로 8.7로 감소하였다.

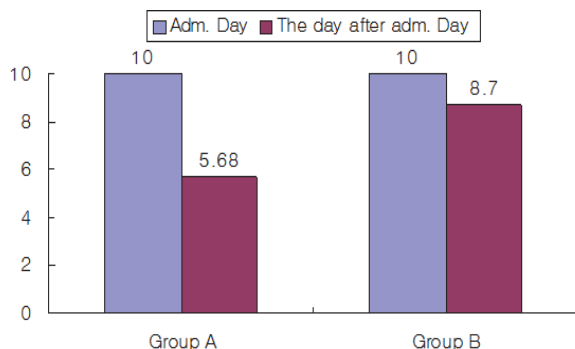


Fig. 1. The changing of VNRS from admission day to the day after admission day

3. 안전성 결과

시술을 시행한 모든 환자에게서 부작용이나 감염의 상태는 나타나지 않았다.

IV. 고 찰

요천골부의 동통과 하지방산통을 호소하는 腰脚痛의 제반 원인 중 가장 높은 빈도를 차지하는 것이 요추 추간판탈출증이다¹²⁾.

요추 추간판탈출증은 주로 요추간판의 변화에서 기인하는 경우가 많다. 추간판의 퇴행성 변화로 인해 추간판의 細裂化가 일어나고 심해지면 龜裂을 동반하는데 이러한 龜裂의 발생은 연골단판의 파열 원인이 된다. 이렇게 파열된 연골단판에 심한 압력이 가해지면 추간판의 수핵이 연골단판을 뚫고 탈출하여 신경근이나 주위 통증 감수기를 자극하여 동통을 유발한다¹³⁾.

추간판 탈출 정도에 대한 용어는 여러 가지가 다양하게 사용되나, 정형외과학¹⁴⁾에서는 팽윤추간판(bulging disc), 돌출추간판(protruded disc), 탈출추간판(extruded disc), 격리된 추간판(sequestered disc)으로 분류하고 있다. 그 중 본 연구의 대상인 팽윤추간판과 돌출추간판은 제자리를 벗어난 수핵이 파열된 내측 섬유륜 사이를 뚫고 외부로 탈출하려고 하나 외측 섬유륜의 일부가 파열되지 않아 수핵이 외부로 노출되지 않은 상태인 경우이다.

요추추간판탈출증은 한의학에서 風腰痛, 腎虛腰痛, 風寒腰痛, 寒濕腰痛 및 痺症의 범주에 속하는 것으로 거론되며, 腰脚疼痛候, 腰脚痛, 腰胯疼痛, 腰連胯痛, 腰脚痛, 腰退疼痛, 腰脚疼痛 등으로 다양하게 표현되고 있다¹⁵⁾.

한의학적인 치료 방법은 주로 보존적 요법에 해당하는데 鍼灸요법, 藥物요법, 物理요법, 推拿요법 등의 방법이 주로 활용되고 있다.

임상에서 실시되는 다양한 한의학적인 치료방법 가운데 최근 도침요법이 새롭게 대두되고 있다. 도침술은 고대부터 행해지던 도자기편과 칼 모양의 침인 피침을 활용하여 경피뿐 아니라 경근 경맥의 사기를 몰아내고 기혈을 조정했던 한의학 고유의 침술이다. 《韓非子》와 《黃帝內經》에 최초 기록된 이후, 《五十二病方》, 《脈法》, 《劉涓子鬼遺方》, 《外科大成》, 《外科理例》, 《外科精要》 등에도 지속적으로 기록되어 있다. 특히 후대에 이룰수록 부위와 시술방법이 구체화되고 적응증과 금기증이 명확해짐에 비추어볼 때, 도침술의 임상실천과 연구가 매우 활발히 이루어

졌음을 짐작할 수 있다⁴⁾. 刀鍼요법은 기혈을 소통하고 逐痰, 活血祛瘀하는 침의 원리를 患部の 유착과 병리적 산물이 기질적으로 정체된 상태를 박리하여 소통시키는 적극적인 방식을 결합하여 고질적인 만성 근골격계 질환과 기능성 내과 질환에 적용할 수 있다.

血脈刺絡術이란 기존의 표층인 피부 부위인 經皮에서 자극을 하는 것을 포함한 표층혈맥, 심층혈맥, 관절강 내 혈맥, 오장육부 내의 혈맥 등을 침도나 관침을 이용하여 자극하는 방법으로 그 응용범위가 근골격계, 내과질환 등 병적 상태 중 울체와 어혈, 염증, 부종 등 기혈이 저체되어 나타나는 모든 질환에 사용될 수 있다.

척추추간판 탈출증의 보존적 요법 가운데 직접 척추에 작용하여 탈출된 추간판의 회복을 가능케 하는 치료법으로 감압치료가 있다. 감압치료는 추간판 공간에서 추간판 내부의 압력과 반대되는 압력을 발생시키고 지속시켜서 추간판과 요추의 후관절을 정렬함으로써 탈출성 또는 퇴행성 디스크 질환에 효과적인 방법이다⁶⁾.

한의학적인 치료기술인 刀鍼 및 管鍼요법은 요추추간판 탈출부위의 협착혈과 후관절의 관절낭으로 2가지 경우 모두 골막과 관절낭에 이르도록 자침하여 경결된 조직을 소통하고 정맥 울혈을 해소하기 위해 출혈을 유도하였다. 刀鍼 및 管鍼요법을 이용한 심부혈맥자극술은 연부조직 병소, 즉 유착, 결절, 반흔에 의해 경결된 조직을 소통함과 동시에 염증반응에 의해 발생한 정맥 울혈, 미세혈행장애에 의해 혈맥압의 상승을 저하시키는 점에서 기존의 도침요법과 감압치료의 효과를 동시에 적용할 수 있다.

이에 본 연구에서는 급성요추추간판탈출증 환자의 刀鍼 및 管鍼요법을 이용한 심부혈맥자극술에 대한 호전도를 관찰하였다.

2011년 9월 1일부터 2013년 7월 31일까지 대전대학교 부속대전한방병원에 입원한 급성 요통과 더불어 보행 및 능동적 움직임이 불가능한 환자 중 CT 및 MRI상 요추 추간판탈출로 진단받은 환자 103명을 대상으로 입원당일 毫鍼치료 刀鍼 및 管鍼요법 병행군과 毫鍼치료 단독 시행군으로 나누어 치료를 시행하였고 입원 당일과 바로 다음날의 통증 정도를 측정 관찰하여 다음과 같은 결과를 얻었다.

총 103례 중에서 A군은 남자 40명, 여자 40명 평균연령은 47.37세였으며, B군은 남자 10명, 여자 13명 평균연령은 40.82세였다. 치료 효과 비교를 위해 VNRs를 사용하였고 평가 시기는 刀鍼 및 管鍼요법을 이용한 심부정맥자극술 1회 시술 후 평가하였다. 총 103명의 환자에게 치료 전후의 VNRs를 측정 비교한 결과 A군에서는 입원 당시의 VNRs 평균값이 100 %에서 1회 시술 다음날 평균적으로 46.28 % 감소하였고 B군에서는 입원 당시의 VNRs 평균값이 100 %

에서 1회 시술 다음날 평균적으로 13 % 감소하였다.

시술을 받은 모든 환자들에게 부작용이나 감염의 증상은 나타나지 않았다.

V. 결 론

본 증례는 2011년 9월 1일부터 2013년 7월 31일까지 대전대학교 부속대전한방병원에 입원한 급성 요통과 더불어 보행 및 능동적 움직임이 불가능한 환자 중 CT 및 MRI상 요추간판 탈출로 진단받은 환자 103명을 대상으로 하였다. 입원당일 毫鍼치료 刀鍼 및 管鍼요법 병행군 80명은 통증의 정도가 42.8 % 감소한 결과를 보였고, 毫鍼 치료만을 시행한 군 23명은 통증의 정도가 13 % 감소한 결과를 보였다. 이에 요추 간판탈출증 환자의 통증을 감소시키는 데 刀鍼 및 管鍼요법이 효과가 있음을 알 수 있었다.

VI. References

1. Suk Seil. Text book of Spinal surgery. Seoul : Newest Medicine Company. 2004 : 218-9.
2. Song BG. Study on the Conservative Treatment of Herniated Lumbar Intervertebral Disc. The Journal of Korean Medicine. 1995 ; 16(2) : 62-78.
3. The Korean Academy of Oriental Rehabilitation Medicine. Oriental Rehabilitation Medicine 2nd ed. Seoul : Gunja. 2006 : 21.
4. Gwon JC, You GR, Jung SD. Western medicine and surgery on the comparative study of Oriental Medicine. The Journal of Korean Academy of Medical Gi-Gong. 2006 ; 9(1) : 238-74.
5. Ju HJ. Acupotomy. Seoul : Jungdam. 2003 ; 9-42.
6. Alex Macario, Joseph V Pergolizzi. Systematic literature Review of spinal decompression viamotorized traction for chronic discogenic low back pain. The official journal of world injstitute of pain, 2006 ; 6(3) : 171-8.
7. Lee GM, Kim DH, KIM HW et al. The Study on the Effect of Acupotomy in Lumbar HIVD. The Journal of Korean Acupuncture & Moxibustion Medicine society. 2008 ; 25(4) : 183-90.
8. Gwak BM, Hong GE. Four Case of HIVD-Lumbar Spine Patient Treated with Acupotomy. The Journal of Korean Acupuncture & Moxibustion Medicine society. 2008 ; 25(4) : 149-56.
9. Jang EH, Kim SC, Lim NR et al. Case Study of Oriental Medicine Treatment with Acupotomy Therapy of the Herniated Lumbar Intervertebral Disc Patient. The Journal of Korean Acupuncture & Moxibustion Medicine society. 2008 ; 25(4) : 171-81.
10. Yoon JY, Kim DH, Kim HW et al. The Clinical Effects of Acupuncture and Acupotomy Therapy for HIVD. The Journal of Korean Acupuncture & Moxibustion Medicine society. 2010 ; 27(4) : 85-97.
11. Patrick D Wall, Ronald Melzack. Text book of Pain. Seoul, Jungdam. 2002 : 483-4.
12. Park BM. Causes and Management of Low Back Pain. The journal of the Korean Orthopaedic Association, 1977 ; 12(1) : 1-8.
13. The Korean Neurosurgical Society. Neurosurgery. 6th ed. Seoul : Joongangmoonhwas. 1989 : 403-13.
14. The Korean Orthopaedic Association. Orthopaedics. 6th ed. Seoul : Newest Medicine Company. 2006 : 617-30.
15. Lee H, Hwang WJ. The Clinical Study on the Efficiency of the Sa-Am Acupuncture treatment. The Journal of Korean Acupuncture & Moxibustion Medicine society. 1999 ; 16(1) : 1-16.
16. Ramos G, Martin W. Effect of vertebral axial decompression on intradiscal pressure. Neurosurgery. 1994 ; 81(3) : 350-3.