

무지 외반증과 동반된 소족지 기형에 대한 수술적 교정치료가 임상 결과에 미치는 영향

충북대학교 의과대학 정형외과학교실

박지강 · 김용민 · 김동수 · 박경진 · 조병기 · 정호승

The Effect of Operative Treatment for Lessor Toes Deformity Concomitant with Hallux Valgus on Clinical Outcomes

Ji-Kang Park, M.D., Yong-Min Kim, M.D., Dong-Soo Kim, M.D.,
Kyoung-Jin Park, M.D., Byung-Ki Cho, M.D., Ho-Seung Jeong, M.D.

Department of Orthopaedic Surgery, College of Medicine, Chungbuk National University, Cheongju, Korea

=Abstract=

Purpose: This study was performed to evaluate the impact of the lesser toe operation on the overall clinical outcomes, and to analyze the clinical results of concomitant surgery for hallux valgus and lesser toe deformities.

Materials and Methods: Forty-six cases underwent surgery for hallux valgus with concomitant lesser toe deformities were followed up for at least 1 year. Lesser toe deformities consisted of 9 crossover toes, 10 claw toes, 12 hammer toes and 15 bunions. Clinical evaluation was performed according to AOFAS (American Orthopaedic Foot and Ankle Society) score, patient's satisfaction score, and pain VAS (visual analogue scale) score. Hallux valgus angle (HVA), intermetatarsal angle (IMA), and period to union were measured. Preoperative expectation about lesser toe deformities, postoperative satisfaction, complication rate, hospitalization period, medical expenses, and frequency of outpatient follow-up were analyzed.

Results: AOFAS score, VAS score, HAV and IMA had improved significantly. On preoperative expectation of patients, correction of lesser toe deformities was ranked third, following the improvement of big toe(bunion) pain and the correction of hallux valgus. Patient's satisfaction score was average 92.8 points, and the importance of lesser toe operation was 30.2%. When compared to hallux valgus operation only, there were average 2.5 days of additional hospitalization, 2.4 times of additional outpatient follow-up, 386000 won of additional medical expenses.

Conclusion: Combined operation for hallux valgus and concomitant lesser toe deformities showed good clinical results. When compared to hallux valgus operation only, there were longer hospitalization, more frequent follow-up, more medical expenses, more complications. However, lesser toe deformity correction in patients underwent hallux valgus operation is considerable, because of high preoperative expectation and postoperative satisfaction.

Key Words: Hallux valgus, Lesser toe deformity, Operative treatment, Clinical outcomes

Received: July 2, 2013 Revised: August 11, 2013
Accepted: August 20, 2013

• **Corresponding Author: Byung-Ki Cho**

Department of Orthopaedic Surgery, Chungbuk National University Hospital, 62, Gaesin-Dong, Cheongju, ChungBuk, 360-711, Korea
Tel: +82-10-3460-2407 Fax: +82-43-274-8719
E-mail: titanick25@naver.com

• 본 논문은 2013년도 충북대학교병원 임상연구지원 사업의 연구비 지원에 의해 이루어 졌음.

서 론

무지 외반증 환자에서 교차족지(crossover toe) 기형, 갈퀴지(claw toe) 기형, 망치지(hammer toe) 기형, 제 5 족지 소견막류(bunionette) 등의 소족지 기형은 비교적 흔히 동반되는 병변으로, 이에 의한 중족골

통(metatarsalgia)이나 소족지의 피부 경결(corn), 신발 착용의 어려움 등도 환자의 주된 불편감 중의 하나이다. 무지 외반증에 대한 수술 전 계획 시 동반된 소족지 기형을 어떻게 치료할지를 결정해야 하나, 소족지 교정수술의 필요성이나 명확한 수술 적응증, 치료 결과, 임상 경과에 미치는 영향 등에 대해서는 현재까지 명확한 지침이 제시되지 않았다. 이에 저자들은 무지 외반증 및 동반된 소족지 기형에 대한 수술 후의 치료 결과를 분석하고, 소족지 교정 수술이 전체적인 임상 경과에 미치는 영향을 알아보려고 하였다.

대상 및 방법

1. 연구 대상

2008년 3월부터 2011년 7월까지 무지 외반증 및 동반된 소족지 기형으로 수술적 치료를 받은 환자들 중 최소 1년 이상 추시가 가능하였던 46례(41명)를 대상으로 하였다. 모든 수술은 동일한 술자에 의해 이루어졌으며 환자들의 평균 연령은 53.8세(범위: 38~66세), 평균 추시 기간은 22.6개월(범위: 12~34개월)이었다. 무지 외반증에는 근위 또는 원위 갈매기형 절골술을 시행하였으며 동반된 소족지 기형은 교차족지 기형 9례, 갈퀴지 기형 10례, 망치지 기형 12례, 제5 족지 소견막류 15례 였다. 환자들의 성별은 남자 4례(4명), 여자 42례(37명)였고, 우측이 26례, 좌측이 20례였으며 이중 양측성 무지 외반증이 5명 이었다. 수술 전 약 3개월 이상의 보존적 치료 후에도 증상 호전이 없고, 방사선 검사상 13도 이상의 제 1-2 중족골간 각

(intermetatarsal angle, IMA) 및 25도 이상의 무지 외반각(hallux valgus angle, HVA)을 보이는 무지 외반증이 있으며, 단순한 신연 운동(stretching exercise) 만으로는 교정이 안되는 고착성 소족지 기형이 있는 경우를 수술 적응증으로 하였다.

2. 임상적 및 방사선학적 평가 방법

임상적 결과의 평가는 미국족부정형외과학회(American Orthopaedic Foot and Ankle Society, AOFAS)의 전족부 점수를 이용하였고, 무지와 소족지를 분리하여 각각의 통증 점수(visual analogue scale, VAS), 환자의 주관적 만족도를 측정하였다. 수술 전 설문조사를 통해 무지 외반증 및 소족지 기형에 대해 환자가 가지고 있는 세부적인 관심도와 기대치를 조사하였다(Table 1). 또한 술 후 6개월, 최종 추시 시 동일한 설문 항목에 대해 환자의 주관적 만족도를 측정하였다. AOFAS 점수는 술 전 및 술 후 6개월째, 최종 추시 시에 측정되어 증상과 기능의 향상 정도를 확인하였으며, 90~100점은 우수, 80~89점은 양호, 65~79점은 보통, 64점 이하는 불량으로 분류하여 양호 이상(80점 이상)을 만족스러운 결과로 평가하였다. 무지와 소족지를 분리하여 각각의 통증 점수를 0~10점까지의 시각 척도(VAS)를 이용해 술 전 및 술 후 6개월째, 최종 추시 시에 측정하였다.

방사선학적 평가로 제 1-2 중족골간 각(IMA) 및 무지 외반각(HVA)의 변화, 술 후 절골 부위의 골유합까지의 기간, 소족지 관절의 정렬상태, 합병증 발생을 등을 조사하였다. 추시 전후면 및 측면 방사선 사진 상 절

Table 1. Questionnaire to evaluate the patient's preoperative expectation and postoperative subjective satisfaction about operative treatment

평가 항목	중요한 순서	만족스러운 순서	비중(%)
엄지 발가락의 통증			
엄지 발가락 모양(변형)의 교정			
다른 발가락들의 통증이나 티눈, 굳은살			
다른 발가락 모양(변형)의 교정			
신발 착용의 용이함			
질문1. 수술을 통해 가장 좋아졌으면 하는 항목을 1부터 5까지 순서대로 적어주세요			
질문2. 수술 받고 가장 좋아진(만족스러운) 항목을 1부터 5까지 순서대로 적어주세요			
질문3. 수술 받고 만족스러운 항목들의 중요한 정도를 각각 퍼센트로 써주세요			

골부 골소주(trabecula)의 연결 또는 피질골의 가골교(callus bridge)가 보이며, 절골선이 뚜렷하게 보이지 않는 경우 골유합이 이루어진 것으로 판단하였다. 모든 방사선 계측치는 두 명의 정형외과 전문의에 의해 3회 반복 측정된 뒤 평균치를 구하였다.

수술 전과 수술 후의 임상적, 방사선학적 결과의 통계학적 비교는 비모수 통계검정인 Mann-Whitney test (SPSS version 12.0)를 통해 이루어졌으며, p(유의수준) 수치가 0.05이하일 때 통계학적 차이가 있는 것으로 평가하였다.

3. 임상 경과에 미치는 영향 분석

소족지 기형에 대한 교정 수술이 전체적인 임상 경과에 미치는 영향을 알아보기 위해 소족지 기형이 술 전의 환자 관심도 및 술 후의 환자 만족도에서 차지하는 비중, 소족지에서의 술 후 합병증 발생율, 재원 기간, 수술 비용, 외래 추시 횟수를 분석하였다. 무지 외반증 단독 수술 시의 수술비는 ‘절골술 및 체내 금속고정술(수족지골)’을 주수술로, ‘건 및 인대성형술(간단)’을 부수술로 입력하여 산정하였다. 동반된 소족지 기형에 대한 수술비로 교차족지 기형에서는 ‘건 및 인대성형술(복잡, 이식, 이전)’을 주수술로, ‘절제 관절성형술(지관절)’과 ‘절골술 및 체내 금속고정술(수족지골)’을 부수술로 입력하였다. 갈퀴지 기형이나 망치지 기형에서는 ‘절제 관절성형술(지관절)’을 주수술로, ‘건 및 인대성형술(간단)’을 부수술로 입력하였으며 중족골 단축술(Weil 절골술)이 시행되는 경우 ‘절골술 및 체내 금속고정술(수족지골)’을 부수술로 추가하였다. 갈

퀴지 기형 10례 중 4례, 망치지 기형 12례 중 2례에서는 2개 이상의 소족지에서 교정술이 시행되었으며 각각의 발가락마다 수술비가 별도로 산정되어 합산되었다. 제5 족지 소견막류에서는 ‘절골술 및 체내 금속고정술(수족지골)’을 주수술로 입력하여 수술비를 산정하였다(Table 2). 각각의 수술수가를 합산하여 산정된 금액에 대해 3차 병원인 경우, 이 금액(수술수가의 합)의 30%가 가산되고 이중 20%의 금액과 특진비를 환자가 부담하는 것으로 나타났다. 즉, 환자 본인부담 수술료는(수술수가의 합×1.3)×0.2에 수술 특진비를 합한 금액으로 산정하였다.

소족지 수술에 의해 추가되는 재원 기간, 수술 비용, 외래 추시 횟수를 파악하기 위해 동일한 연구기간 동안 무지 외반증 단독 수술을 받았던 150례의 진료비 전산 기록을 분석하여 이를 비교하였다.

4. 수술 방법 및 술 후 재활 방법

무지 외반증에 대해서는 제 1-2 중족골간 각을 참고하여 13~16도 사이의 변형에서는 원위 갈매기형 절골술을, 16도 이상에서는 근위 갈매기형 절골술을 시행하였으며 2개의 K-강선을 경피적으로 삽입하여 고정하였다. 전례에서 원위 연부조직 교정술을 시행하였으며 제 5 족지 소견막류가 동반되었던 환자들 중 40도 이상의 심한 무지 외반각을 보였던 4례를 제외한 11례에서는 추가적인 피부 절개없이 제1 중족족지 관절을 통해(transarticular) 외측 관절낭 유리술이 이루어졌다. 소견막류 환자들 중 나머지 4례와 그 외의 다른 소족지 기형이 동반되었던 31례에서는 제1 물갈퀴 공간

Table 2. Calculation method of the operation fee

수술명	수술 수가 (2012년 8월 현재)
1. 절골술 및 체내 금속고정술(수족지골)	189,610원
2. 건 및 인대성형술(간단)	142,900원
3. 건 및 인대성형술(복잡, 이식, 이전)	213,710원
4. 절제 관절성형술(지관절)	87,320원
무지 외반증	1(주수술)+2(부수술)
무지 외반증+교차족지 기형	1(주)+2(부)+3(주)+4(부)+1(부)
무지 외반증+망치지 기형	1(주)+2(부)+4(주)+2(부)±1(부)
무지 외반증+갈퀴지 기형	1(주)+2(부)+4(주)+2(부)±1(부)
무지 외반증+소견막류	1(주)+2(부)+1(주)

에 약 2 cm 정도의 피부 절개를 가한 뒤 족부 내전 건, 외측 관절낭, 횡 중족 인대 유리술을 시행하였으며, 교차족지 기형 및 갈퀴지, 망치지 기형의 교정을 위한 중족골 단축술이나 신전건 연장술 등의 술식도 별도의 추가적인 피부절개 없이 동일한 절개선 내에서 이루어 졌다. 단, 교차족지 기형의 교정을 위해 근위지골 기저부의 외측면에 단 족지 신전건(extensor digitorum brevis) 이식술이 필요한 경우에는 과도한 피부 견인을

피하기 위해 약 1 cm 정도 피부 절개를 연장하였다. 중 족골 절골술 및 원위 연부조직 교정술을 통해 제 1 중 족족지 관절의 상합성이 회복되었으나 외형적 교정이 부족한 경우에는 제 1 근위 지골에 내측 췌기절골술(Akin 절골술)을 추가하였다.

망치지 기형에 대해서는 근위 지관절에서의 절제 관절성형술(resection arthroplasty), 족지 굴곡건 절단술을 시행하였으며, 외형적 교정 정도를 고려하여 단 족지

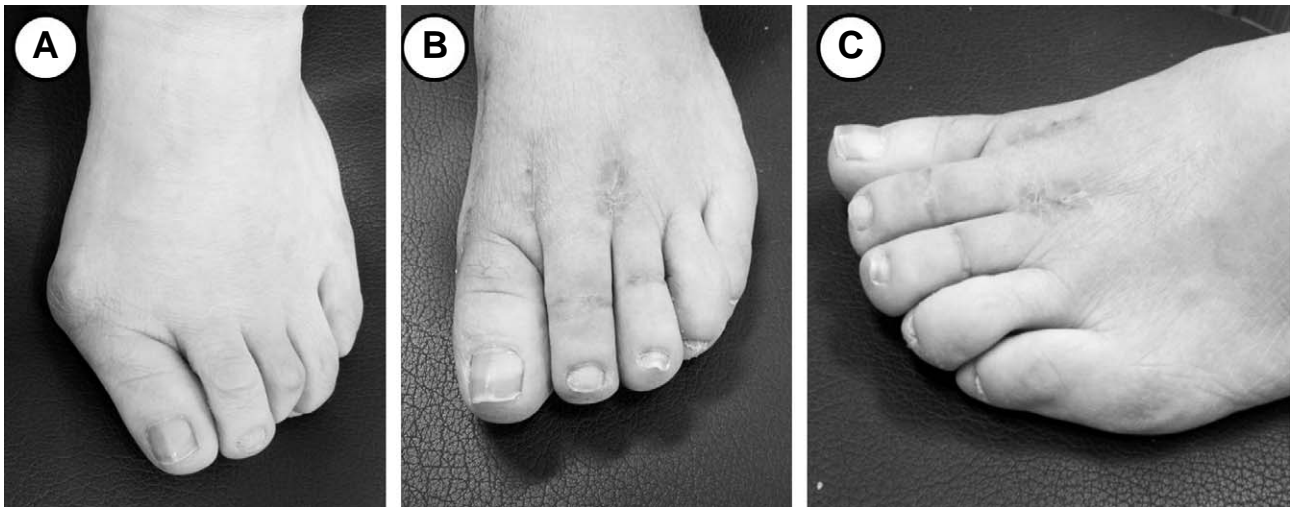


Figure 1. (A) Preoperative photograph of 52 years old female patient shows multiple hammer toe deformities concomitant with hallux valgus. (B-C) Postoperative photographs showing the satisfactory deformity correction.

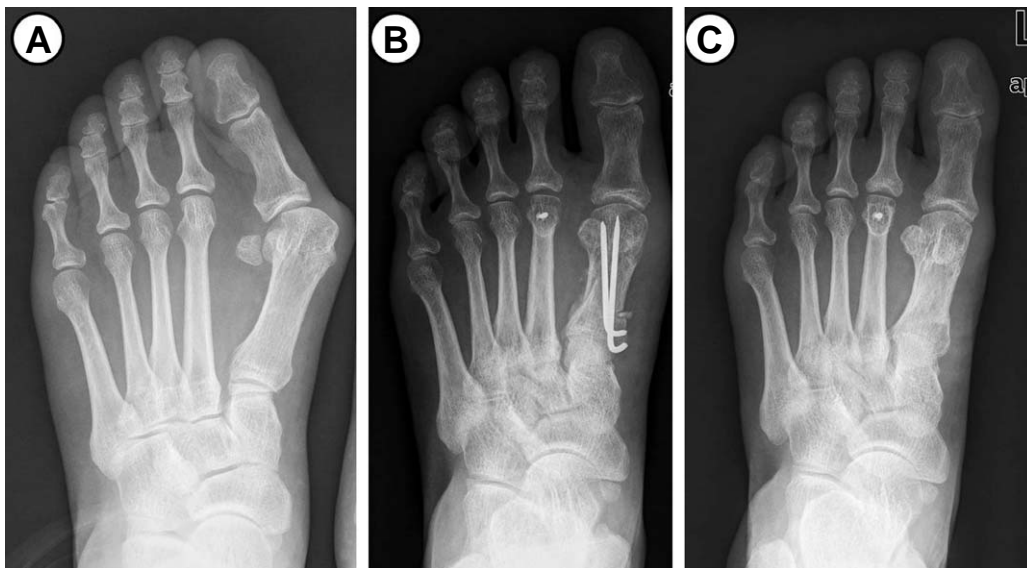

Figure 2. (A) Preoperative radiograph of 52 years old female patient shows a severe hallux valgus deformity and relatively long 2nd metatarsus. (B) Postoperative radiograph showing the proximal chevron osteotomy and the Weil osteotomy. (C) Last follow-up radiograph shows the good alignment of forefoot.

신전근 절단술이나 장 족지 신전근(extensor digitorum longus) 연장술이 추가되었다(Fig. 1). 수술 전의 단순

방사선 검사 상 제 2 중족골 두 관절면 최첨부의 높이가 제 1 중족골 두 최첨부보다 12 mm 이상 긴 경우에는 중

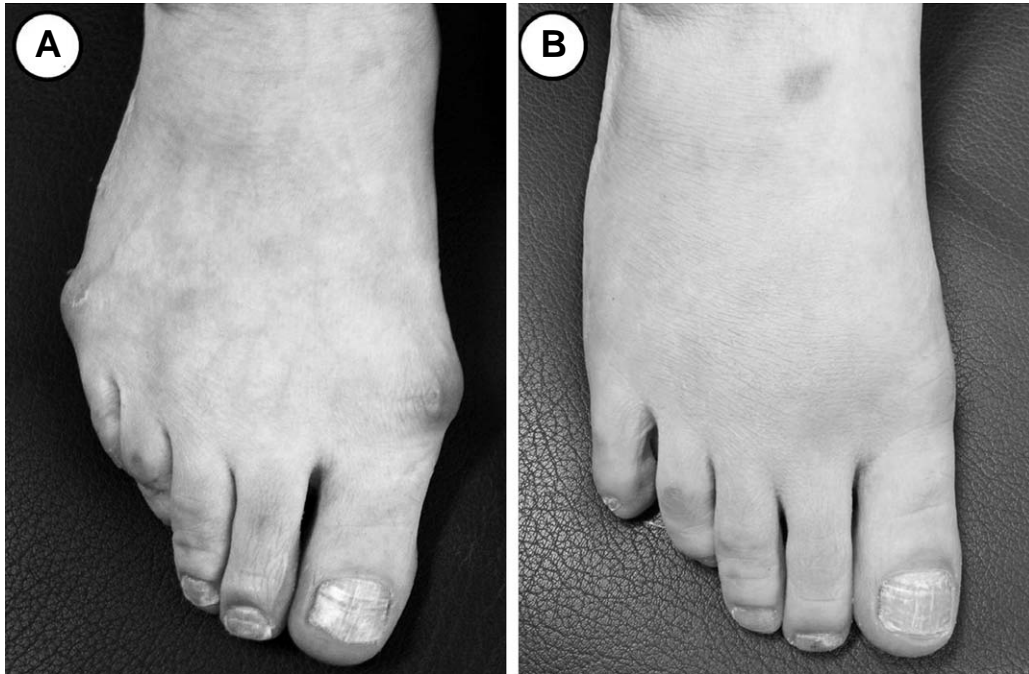

Figure 3. (A) Preoperative photograph of 48 years old female patient shows bunionette concomitant with hallux valgus. (B) Postoperative photographs showing the satisfactory deformity correction.

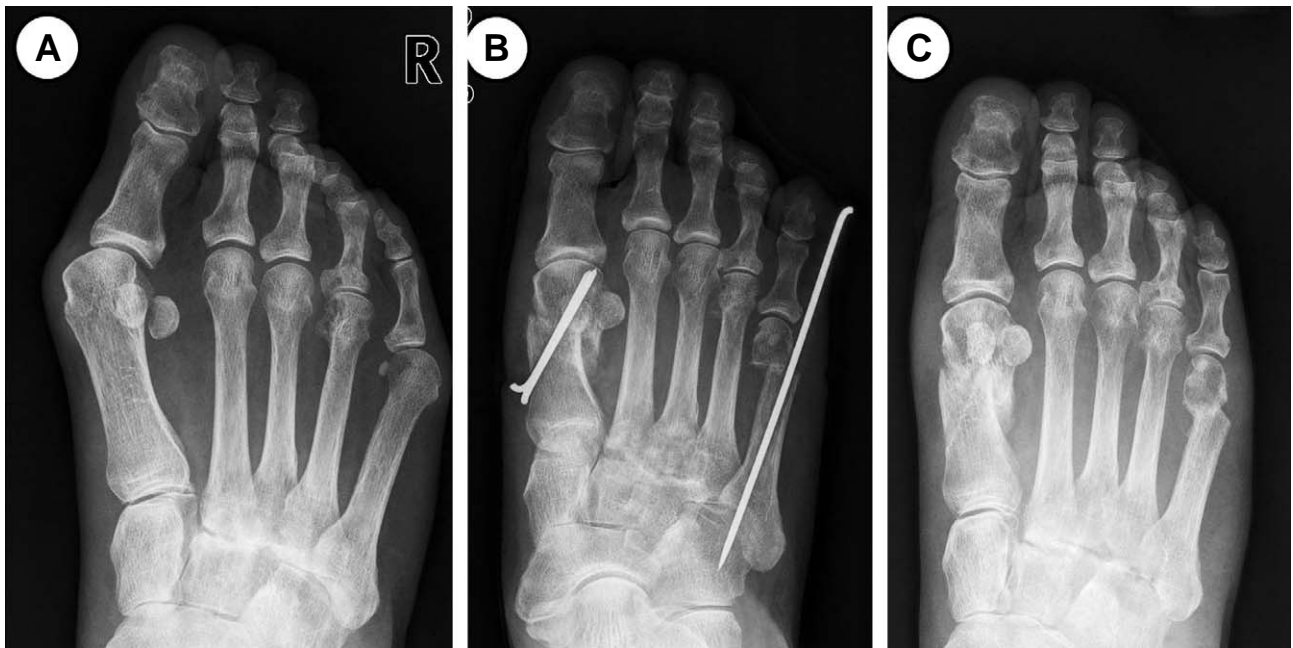


Figure 4. (A) Preoperative radiograph of 48 years old female patient shows a moderate hallux valgus deformity and bunionette of 5th metatarsus. (B) Postoperative radiograph showing the distal chevron osteotomy and the S.E.R.I. operation. (C) Last follow-up radiograph shows the good alignment of forefoot.

족골 단축술인 Weil 절골술¹⁾을 시행하였다(Fig. 2).

갈퀴지 기형에 대해서는 근위 지관절에서의 절제 관절성형술, 족지 굴곡진 절단술, 단 족지 신전건 절단술, 장 족지 신전건 Z-연장술을 시행하였으며, 외형적 교정 정도를 고려하여 제 1 중족족지 배측 관절막 유리술, 중족골 단축술(Weil 절골술)이 추가되었다.

교차족지 기형에 대해서는 근위 지관절에서의 절제 관절성형술, 장 족지 신전건 Z-연장술, 제 1 중족족지 배측 관절막 및 내측 측부인대 유리술, 중족골 단축술(Weil 절골술), 제 1 중족족지 장측 관절막(plantar plate) 단축봉합술, 근위지골 기저부의 단 족지 신전건 이천술을 시행하였다. 총 9례의 교차족지 기형 중 단 족지 신전건이나 외측 측부인대의 두께가 얇아 충분한 안정성을 확보하지 못했던 3례에서는 흡수성 봉합나사(suture anchor)를 이용한 보강술이 추가되었다.

소견막류에 대해서는 제 5 중족골 경부에서의 내측 전위 절골술인 S.E.R.I 절골술²⁾을 시행하였으며, 1개의 K-강선으로 고정하여 약 6~8주간 유지하였다(Fig. 3, 4).

술 후 2일째부터 수술 후 신발(stiff-soled postoperative shoe) 착용 및 후족부 위주의 부분 체중부하 보행을 하였고, 2주째 봉합사를 제거한 뒤 능동적 및 수동적 관절운동을 시작하였다. 술 후 8주째 금속핀 제거 이후부터 일반 신발의 착용과 전 체중부하 보행을 허용하였다.

결 과

AOFAS 점수는 술 전 평균 52.5점(범위: 36~65점)에서 술 후 6개월째 평균 82.9점(범위: 68~98점), 최종 추시 시 91.8점(범위: 72~100점)으로 유의하게 호전되었으며($p=0.005$), 우수가 18례, 양호가 25례, 보통이 3례로 나타나 43례(93.5%)에서 만족스러운 결과를 보였다. AOFAS 점수의 세부 항목을 각각 평가한 결과, 40점 만점의 통증 항목은 술 전 평균 16.1점(범위: 0~30점)에서 술 후 최종 추시 시 36.8점(범위: 20~40점)으로, 45점 만점의 기능 항목은 평균 31.8점(범위: 14~37점)에서 41.6점(범위: 24~45점)으로, 15점 만점의 무지 정렬 항목은 4.6점(범위: 0~8점)에서 13.4점(범위: 8~15점)으로 각각 호전되었다(Table 3). 무지와 소족지를 구분하여 각각의 통증 점수(VAS)를 분석해본 결과, 무지의 통증 점수는 술 전 평균 5.5점(범위: 3~10점)에서 술 후 최종 추시 시 1.2점(범위: 0~4점)으로, 소족지의 통증 점수는 술 전 4.6점(범위: 2~8점)에서 술 후 0.8점(범위: 0~3점)으로 각각 유의하게 호전되었다($p=0.001, 0.004$).

방사선 검사 상 무지 외반각(HAV)은 술 전 평균 35.4도(범위: 25~54도)에서 수술 직후 8.5도(범위: 0~14도), 술 후 최종 추시 시 14.2도(범위: 0~22도)로 유의하게 호전되었다($p<0.001$). 제 1-2 중족골간

Table 3. Comparison between preoperative and postoperative AOFAS scores (Mann-Whitney test)

AOFAS hallux rating	Preoperative	Postoperative (6 months)	Postoperative (Final F/U)	p-value
Pain (40 points)	16.1 ± 5.4*	32.4 ± 4.8	36.8 ± 2.9	0.001
Function (45 points)	31.8 ± 6.5	37.3 ± 5.4	41.6 ± 3.1	0.013
Alignment (15 points)	4.6 ± 1.9	13.2 ± 1.1	13.4 ± 1.2	0.003
Total scores	52.5	82.9	91.8	0.005

* mean ± standard deviation

Table 4. Comparison of medical expenses between hallux valgus operation versus combined operation for lesser toe deformities concomitant with hallux valgus (Mann-Whitney test)

Medical expense category	Hallux valgus op.* (n=150)	Combined op. (n=46)	p-value	Additional expense
Hospitalization period (mean)	4.3 days	6.8 days	0.005	2.5 days
Cost of operation	407,253 won	793,453 won	<0.001	386,200 won
Frequency of out-patient follow-up	6 times	8.4 times	0.021	2.4 times

* op: operation

각(IMA)은 술 전 평균 15.8도(범위: 13~24도)에서 수술 직후 4.2도(범위: 0~10도), 술 후 최종 추시 시 8.5도(범위: 1~15도)로 유의하게 호전되었다($p<0.001$). 술 후 절골부 골유합까지의 기간은 평균 7.5주였으며 모든 환자에서 골유합을 얻었다.

수술 전의 환자관심도에 대한 설문 결과 무지의 통증 완화, 무지 기형의 교정, 소족지 기형의 교정, 소족지 통증의 완화, 신발 착용의 편리성 순으로 기대 사항이 조사되었다. 수술 후의 만족도에서 각 항목이 차지하는 비중을 조사한 결과 역시 동일한 순서로 만족감을 표시하였다. 무지의 통증 완화가 40.4%로 가장 큰 비중을 차지하였으며, 무지 기형의 교정이 25.2%, 소족지 기형의 교정이 18.4%, 소족지 통증의 완화가 11.8%, 신발 착용의 편리성이 4.2%로 조사되었다. 최종 추시 시 환자의 주관적 만족도는 평균 92.8점이었고, 이 중 소족지 교정수술에 대한 만족도가 차지하는 비중(소족지 기형의 교정 및 소족지 통증의 완화)은 평균 30.2%였다.

무지 외반증 단독 수술 시의 의료 비용을 분석한 결과 수술 비용(본인부담 수술비)은 평균 40.7만원, 재원 기간은 평균 4.3일, 외래 추시 횟수는 평균 6회인 것으로 나타났다. 무지 외반증 수술 시 동반된 소족지 기형에 대한 교정수술을 같이 하는 경우 수술 비용(본인부담 수술비)은 평균 79.3만원, 재원기간은 평균 6.8일, 외래 추시 횟수는 평균 8.4회인 것으로 나타나 두 군간에 유의한 차이를 보였다($p<0.001$, $p=0.005$, 0.021). 결과적으로 무지 외반증 단독 수술에 비해 재원기간은 평균 2.5일, 외래 추시 횟수는 평균 2.4회, 수술 비용은 평균 38.6만원이 더 소요되었다(Table 4).

술 후의 합병증으로 국소 창상감염이 8례(무지 2례, 제 2 족지 2례, 제 5 족지 말단부 4례), 족지신경의 부분 손상에 의한 신경통과 감각저하가 12례(무지 3례, 소족지 9례), 족지의 운동제한이 12례(무지 2례, 소족지 10례), 경도의 변형 재발이 6례(무지 4례, 소족지 2례) 있었으나 대부분 보존적 치료를 통해 증상 호전이 이루어져 추가 수술이 시행된 경우는 없었다.

고 찰

무지 외반증과 동반된 소족지의 변형은 비교적 흔하게 관찰되며, 증상 없이 단순 변형만 있는 경우부터 심한 통증과 불편감을 유발하는 경우까지 다양한 임상 양

상을 보인다. 무지 외반증 환자에서 발생하는 소족지의 종족골통은 무지의 변형에 의해 체중부하 압력이 소족지로 전이되면서 발생하는 증상으로 종족골의 길이가 너무 길거나 종족골 두의 족저부 전위가 있는 경우에 많이 발생하는 것으로 알려져 있으며,³⁾ 이에 대해 종족골 단축술 등을 시행한 후의 치료 결과에 대해선 많은 보고가 있다.^{1,4,5)} 그러나 무지 외반증 환자에서 소족지의 고정된 변형이 동반되어 있는 경우 이에 대한 교정수술의 필요성이나 명확한 수술 적응증, 수술적 치료 후의 임상 결과 등에 대해서는 보고된 바가 거의 없다.

수술 전 무지 외반증과 소족지 변형에 대한 환자들의 주요 관심 사항을 파악하는 것은 술자가 수술 방법을 선택하는데 적지 않은 영향을 주게 된다. 환자들마다 통증의 완화, 신발 착용의 편리성, 족지 변형의 미용적 교정 등 여러가지 사항에 대해 중요하게 생각하는 순위가 다를 것이며, 이는 수술 후의 만족도에도 영향을 미친다. 무지 외반증 수술 후 연구자가 분석하는 방사선학적 교정 정도나 관절운동 범위 등의 평가 지표가 환자들의 수술에 대한 만족도를 완전하게 반영하지는 못하므로, 술 전의 세심한 환자 면담과 수술 방법 선택이 필요하다. 본 연구에서 전향적으로 시행한 설문 조사 결과, 무지 통증의 완화와 무지 변형의 교정에 이어 소족지 변형에 대한 교정과 증상 완화가 환자들의 술 전 관심도에서 차지하는 비중이 30.2%로 나타나 저자들의 예상보다 더 많은 비중을 차지하였다. 입원에서 퇴원까지의 의료비용을 분석해 본 결과, 무지 외반증 단독 수술에 비해 재원기간이 평균 2.5일 연장되었으며, 환자 부담 총 수술비는 평균 386200원 정도 증가하는 것으로 나타났다. 의료비용 분석에서 수술비는 저자들과 같은 3차 병원인 경우, 수술 수가의 30%가 가산되고 이중 20%의 금액과 특진비를 환자가 부담하는 것으로 계산된다. 무지 외반증이나 소족지 변형 교정술 시 저자들마다 수술비를 매기는 방식이 다양하고, 1차 또는 2차 병원인 경우에는 수술 비용이 달라질 수 있어 본 연구에서 보고한 추가 수술 비용이 어느 정도의 대표성을 가지는 지에 대한 분석은 부족하였다. 무지 외반증과 동반된 소족지 변형 교정수술의 명확한 유용성 평가를 위하여, 향후 치료 비용에 대한 만족도 또는 추가 비용을 고려한 환자 만족도 조사가 필요할 것으로 생각한다.

무지 외반증 교정술에 따른 종족골통의 예후에 관해

서는 다양한 보고들이 있으며, 증상이 호전되거나 혹은 악화될 수도 있다.^{6,7)} 무지 외반증 교정술 후 중족골통의 발생률에 대해 Mitchell 등⁸⁾은 32%, Mann 등⁹⁾은 37%, Glynn 등¹⁰⁾은 20%, Wilson¹¹⁾은 2.9%의 발생 빈도를 보고하였다. 반면 Borton 등¹²⁾은 무지 외반증 수술 후 제 1 중족골이 회내전 및 족저 굴곡되면서 무지 이외의 중족골에 가해지는 압력이 감소한다고 보고하였다. 이 등¹³⁾은 무지 외반증과 더불어 소족지에 통증을 동반한 피부 경결이 있는 40례의 환자에서 무지 외반증 교정술만을 시행한 결과, 피부 경결 및 통증이 남아 있는 경우는 7.5%였다고 보고하였다. 반면 Yamamoto 등⁴⁾은 93례의 환자들을 두 그룹으로 나누어 53례는 무지 외반증에 대한 수술만 시행하고, 40례에서는 소족지 중족골 절골술을 같이 시행한 결과, 두 그룹 간에 중족골통 및 피부 경결의 완화에 있어 유의한 차이가 있었다고 보고하였다. 본 연구에서는 제 5 족지 소견막류 15례를 제외한 31례의 대상 환자 중 24례에서 수술 전 제 2-3 중족골 두 부위에 중족골통이 있었으며, 정도의 차이가 있었으나 교차족지 기형 3례를 제외한 대부분의 환자들에서 술 후 서서히 중족골통이 호전되거나 없어지는 양상이었다. 또한 수술 전 중족골통이 없었던 7례에서도 술 후 새롭게 중족골통이나 피부 경결이 합병되지는 않았다. 이 결과만으로 무지 외반증과 동반된 소족지의 중족골통에 대한 중족골 절골술의 필요성 여부를 결론내릴 수는 없었으나, 소족지 변형의 수술적 교정이 외형의 향상과 중족골통 및 피부 경결의 완화에 유용한 치료방법임을 알 수 있었다.

갈퀴지 및 망치지 변형의 교정 시 시간관절 절제성형술은 많은 저자들이 80% 이상의 만족도를 보고하고 있으며 현재 가장 보편적으로 사용되는 방법이다.^{14,15)} 그러나 장기 추시 연구들에서는 환자들의 만족도 저하와 변형의 재발이 비교적 흔하다고 보고되어 있다.^{16,17)} Stainsby¹⁸⁾는 사체 연구를 통해 중족골 두의 절제는 전족부 안정성 및 기능의 파괴를 가져오게 되고, 이는 절제성형술 후의 재발율이 높은 원인이 된다고 하였으며 관절 보존형 방법을 제시하였다. Raymakers와 Waugh¹⁹⁾은 무지 외반증에 대한 중족족지 관절교정술과 소족지 중족골 두 절제술을 통하여 83%의 좋은 결과를 보였으나, 관절 기능의 상실이라는 단점을 감안해야 한다고 보고하였다. 근위 지골간 절제 관절성형술을 시행할 경우 중족골 두가 보존되기 때문에 전이 중족골

통이 발생할 가능성이 적다는 장점이 있으나, 내인성건(intrinsic tendon)의 부착부인 근위 지골의 기저부가 절제되기 때문에 족지가 느슨해지거나 부정 정렬이 발생할 위험성이 높다.²⁰⁾ 본 연구에서는 절제 관절성형술이 필요할 경우 중족골 두를 보존하고 근위 지간관절 절제성형술을 실시하였으며, 족지의 불안정성을 줄이고 변형의 재발을 막기 위해 금속핀 2개를 종방향으로 삽입하여 4~6주간 유지하였다. 중족골 두를 보존하면서 중족골을 단축시키는 방법인 Weil 절골술에서 Barouk 등¹⁾은 환자들의 80%가 증상 호전을 보였다고 하였으며, 수술 전 단축의 정도를 결정할 수 있고, 비교적 관절 강직이 적다는 장점이 있다고 보고하였다. 또한 O'Kane 등⁵⁾은 Weil 절골술이 다른 절골술에 비하여 안정성, 넓은 접착면적, 간단한 고정방법, 조기 체중부하 등에서 우수하다고 보고하였다. 저자들은 Weil 절골술 후 Twist-off[®] 금속나사(Acumed, USA) 1개를 이용해 절골부를 고정하였으며 모든 예에서 골유합을 얻었고, 평균 22.6개월의 추시 상 금속나사의 이완이나 파괴, 전이 등의 합병증은 관찰되지 않았다.

본 연구에서 술 후의 재활은 무지 외반증 단독으로 수술하는 경우와 동일하게 적용하여, 술 후 2일째부터 바닥이 딱딱한 신발 착용 및 부분 체중부하 보행을 하였고 대부분 8주째에 금속핀을 제거하였다. 소족지 교정수술에 의해 재활 과정에서 특별한 변화가 생기는 경우는 거의 없었으나, 특히 소견막류 수술을 받은 환자들에서 금속핀에 의해 신발착용 시의 피부자극 증상을 호소하는 경우가 자주 있었다. 또한 금속핀을 피부 밖으로 빼놓는 경우에는 퇴원 후 환자의 관리 부족으로 금속핀이 이완(pull-out) 되거나 빠지는 경우도 있었다. 본 연구에서는 국소 창상감염이 가장 많은 빈도를 차지한 합병증이었으며, 총 8례의 국소 창상감염 중 무지에서 2례, 제 2 족지에서 2례, 제 5 족지 말단부에서 4례로 핀을 통한 감염이 주된 원인이었다. 금속핀을 삽입한 후 피부에 닿는 부위를 좀더 세심하게 마무리하는 것이 필요하다고 생각되며, 금속핀 관리에 대한 철저한 환자교육을 통해 합병증 발생을 줄이는 것이 중요하다.

본 연구의 제한점으로는 첫째, 의료비용 분석 시 소족지 교정술에 의해 늘어난 수술시간과 그에 따른 마취료 및 처치 재료비의 상승, 투약비 및 입원비의 상승 등에 대해선 분석이 이루어지지 못하여, 소족지 교정수술에 의해 추가되는 정확한 총 비용을 계산하지 못한 점

이다. 또한 입원기간의 연장에는 환자의 증상 이외에도 보험금이나 추가요양에 대한 개인적 희망 등 다른 원인이 관여하였으나, 이를 완전하게 배제하지 못한 점이다. 둘째, 무지 외반증과 동반된 소족지 기형을 가지고 있는 환자들에서 무지 외반증 단독 수술을 받은 경우와 동시에 교정 수술을 받은 경우 사이의 객관적인 임상 결과 차이를 제시하지 못한 점이다. 또한 본 연구에서와 같이 동시에 수술을 하는 것이 좋은지, 무지 외반증 수술 후 소족지 증상의 경과에 따라 별도로 수술을 하는 것이 좋은지에 대한 분석이 부족하였다.

결 론

무지 외반증 수술 시 동반된 소족지 기형에 대한 교정수술은 양호한 치료 결과를 보였다. 무지 외반증 단독 수술에 비해 추가적인 재원 기간 및 외래 추시, 수술 비용이 소요되고 합병증 발생률도 증가되나, 소족지 기형에 대한 술 전의 환자 관심도와 술 후의 만족도가 높아 무지 외반증 수술 시 고려해볼 가치가 있는 효과적인 치료 방법이라고 생각된다.

REFERENCES

1. **Barouk LS.** *Weil's metatarsal osteotomy in the treatment of metatarsalgia.* *Orthopade.* 1996;25:338-44.
2. **Giannini S, Faldini C, Vannini F, Digennaro V, Bevoni R, Luciani D.** *The minimally invasive osteotomy "S.E.R.I" (simple, effective, rapid, inexpensive) for correction of bunionette deformity.* *Foot Ankle Int.* 2008;29:282-6.
3. **Hutton WC, Dhanendran M.** *The mechanics of normal and hallux valgus feet-a quantitative study.* *Clin Orthop Relat Res.* 1981;157:7-13.
4. **Yamamoto K, Imakiire A, Katori Y, Masaoka T, Koizumi R.** *Clinical results of modified Mitchell's osteotomy for hallux valgus augmented with oblique lesser metatarsal osteotomy.* *J Orthop Surg.* 2005;13:245-52.
5. **O'Kane C, Kilmartin TE.** *The surgical management of central metatarsalgia.* *Foot Ankle Int.* 2002;23:415-9.
6. **Haddad SL, Sabbagh RC, Resch S, Myerson B, Myerson MS.** *Results of flexor-to-extensor and extensor brevis tendon transfer for correction of the crossover second toe deformity.* *Foot Ankle Int.* 1999;20:781-8.
7. **Lui TH, Chan KB.** *Technique tip: modified extensor digitorum brevis tendon transfer for crossover second toe correction.* *Foot Ankle Int.* 2007;28:521-3.
8. **Mitchell CL, Fleming JL, Allen R, Glenney C, Sanford GA.** *Osteotomy-bunionectomy for hallux valgus.* *J Bone Joint Surg Am.* 1958;40:41-58.
9. **Mann RA, Pfeffinger L.** *Hallux valgus repair. DuVries modified McBride procedure.* *Clin Orthop Relat Res.* 1991; 272:213-8.
10. **Glynn MK, Dunlop JB, Fitzpatrick D.** *The Mitchell distal metatarsal osteotomy for hallux valgus.* *J Bone Joint Surg Br.* 1980;62:188-91.
11. **Wilson JN.** *Oblique displacement osteotomy for hallux valgus.* *J Bone Joint Surg Br.* 1963;45:552-6.
12. **Borton DC, Stephens MM.** *Basal metatarsal osteotomy for hallux valgus.* *J Bone Joint Surg Br.* 1994;76:204-9.
13. **Lee KB, Park JK, Park YH, Seo HY, Kim MS.** *Prognosis of painful plantar callosity after hallux valgus correction without lesser metatarsal osteotomy.* *Foot Ankle Int.* 2009;30: 1048-52.
14. **Clayton ML.** *Surgery of the forefoot in rheumatoid arthritis.* *Clin Orthop Relat Res.* 1998;349:6-8.
15. **Amuso SJ, Wissinger HA, Margolis HM, Eisenbeis CH, Stolzer BL.** *Metatarsal head resection in the treatment of rheumatoid arthritis.* *Clin Orthop Relat Res.* 1971;74:94-100.
16. **Jaakkola JI, Mann RA.** *A review of rheumatoid arthritis affecting the foot and ankle.* *Foot Ankle Int.* 2004;25:866-74.
17. **McGarvey SR, Johnson KA.** *Keller arthroplasty in combination with resection arthroplasty of the lesser metatarsophalangeal joints in rheumatoid arthritis.* *Foot Ankle.* 1988;9:75-80.
18. **Stainsby GD.** *Pathological anatomy and dynamic effect of the displaced plantar plate and the importance of the integrity of the plantar plate-deep transverse metatarsal ligament tie-bar.* *Ann R Coll Surg Engl.* 1997;79:58-68.
19. **Raymakers R, Waugh W.** *The treatment of metatarsalgia with hallux valgus.* *J Bone Joint Surg Br.* 1971;53:684-7.
20. **Feeney S, Rees S, Tagoe M.** *Hemiphalangectomy and syndactylization for treatment of osteoarthritis and dislocation of the second metatarsal phalangeal joint: an outcome study.* *J Foot Ankle Surg.* 2006;45:82-90.