

무지 외반증 환자에서 근위지골 기저부의 내측 돌출부 절제술 후 관절면을 통한 AKIN 절골술

부산대동병원 정형외과

안성준 · 김부환 · 송무호 · 강석웅 · 오관택 · 유성호

Transarticular Fixation of Akin Osteotomy on Patients with Hallux Valgus after Resection of Medial Protrusion of Base of Proximal Phalanx

Seong Jun Ahn, M.D., Bu Hwan Kim, M.D., Moo Ho Song, M.D.,
Suk Woong Kang, M.D., Kwan Taek Oh, M.D., Seong Ho Yoo, M.D.

Department of Orthopaedic Surgery, Daedong Hospital, Busan, Korea

=Abstract=

Purpose: When medial protrusion in the base of proximal phalanx is severe from removing metatarsal bunion during the hallux valgus surgery, it could lead to skin irritation and medial pain after the surgery. The purpose of this paper was to report our clinical and radiographic results with transarticular fixation of Akin osteotomy for the treatment of patients with hallux valgus after resection of the medial protrusion of base of the proximal phalanx.

Materials and Methods: Our study is subject to 34 cases of 30 patients who went through proximal phalanx medial corticectomy among patients undergone both hallux valgus surgery and Akin osteotomy at our institution from March 2006 to March 2012. In all cases, we used absorbable suture material through the articular surface for Akin osteotomy after resection of the medial protrusion in proximal phalanx. Radiographs were reviewed to assess the union and displacement of osteotomy site at the time of postoperative 6 months. The clinical results were assessed by using AOFAS score and complication such as skin irritation and pain.

Results: AOFAS score was improved from average 44 points(36-58), before operation and average 87 points(74-96), 12 months after operation. In two cases, partial union was suspected in radiological perspective, however, complete union on the osteotomy site was observed in all cases, 12 months after the operation. No patients was dissatisfied with pain, joint discomfort, skin irritation and inflammation from the knot.

Conclusion: When medial protrusion in the base of proximal phalanx is severe from removing metatarsal bunion during the hallux valgus surgery, We have good results by transarticular fixation of Akin osteotomy using absorbable suture material.

Key Words: Hallux valgus, Akin osteotomy

Received: July 12, 2013 Revised: August 11, 2013
Accepted: August 20, 2013

• **Corresponding Author: Seong Ho Yoo**
Department of Orthopaedic Surgery, Daedong Hospital, 530-1
Myungyun 1-Dong, Dongrae-Gu, Busan, Korea
Tel: +82-51-554-8996 Fax: +82-51-553-7575
E-mail: 70sh-yoo@hanmail.net

• 본 논문의 요지는 2012년도 대한정형외과학회 추계학술대
회에서 발표되었음

서 론

무지 외반증이란 제 1 중족골의 내반 변형과 무지의
외반, 제 1 중족골 두부의 내측 비대와 하나 또는 그 이
상의 다른 족지의 변형이 동반되는 복합질환을 말하
며,¹⁾ 그 치료는 보존적 치료와 수술적 치료가 있을 수
있으나 일반적으로 수술적 적응증이 되면 수술적 치료

가 시행되고 있다. 무지 외반증에 대한 수술적 치료는 최근 일반인들의 발의 노출 및 레저 활동 등의 증가에 따른 인식의 변화와 족부 전문의들의 증가 및 술기의 발전 등으로 인하여 계속 늘어나고 있는 추세이다. 이에 따라 환자들의 수술결과에 대한 기대감이 점점 높아 지는데 주로 여성들에게서 수술이 행해지는 이유로 단순히 술 전의 통증감소에만 만족하지 않고 오히려 각 교정의 정도에 따른 미용적인 만족감과 술 후 얼마나 원하는 형태의 신발을 신을 수 있는가에 따라 수술 후 만족도가 정해진다고 할 수 있다. 그래서 많은 술자들이 기존의 무지 외반증 수술에 Akin 절골술을 병행하여 무지 외반각을 감소시키며 무지의 회내변형으로 인한 족저부 내측면의 각화증을 치료하고 있다.^{2,3)} 그런데 무지 외반증 수술 중 중족골두의 내측돌출부(medial eminence)절제 후 근위지골의 기저부 내측 돌출이 상

대적으로 심해지는 경우(Fig. 1A) 술 후 신발과의 접촉에 의해 피부자극 및 내측 통증의 원인이 될 수 있어 이를 제거하는데, 이러한 경우에는 근위부 골편의 내측 피질골이 제거되어 있는 상태로 기존의 K-강선이나 나사못고정 또는 봉합사 고정 등⁴⁻⁷⁾으로는 충분한 고정력을 얻기 힘들다. 이처럼 내측 피질골이 제거되어 기존의 고정법을 이용한 Akin 절골술로는 충분한 고정력을 얻기 힘들다고 판단되는 경우 저자들은 흡수성 봉합사를 이용하여 관절면을 통한 고정으로 좋은 결과를 얻었기에 이를 보고하고자 한다.

대상 및 방법

2006년 3월부터 2012년 3월까지 본원에서 폭이 좁은 신발을 신을 가능성이 많은 비교적 젊은 여성에게서

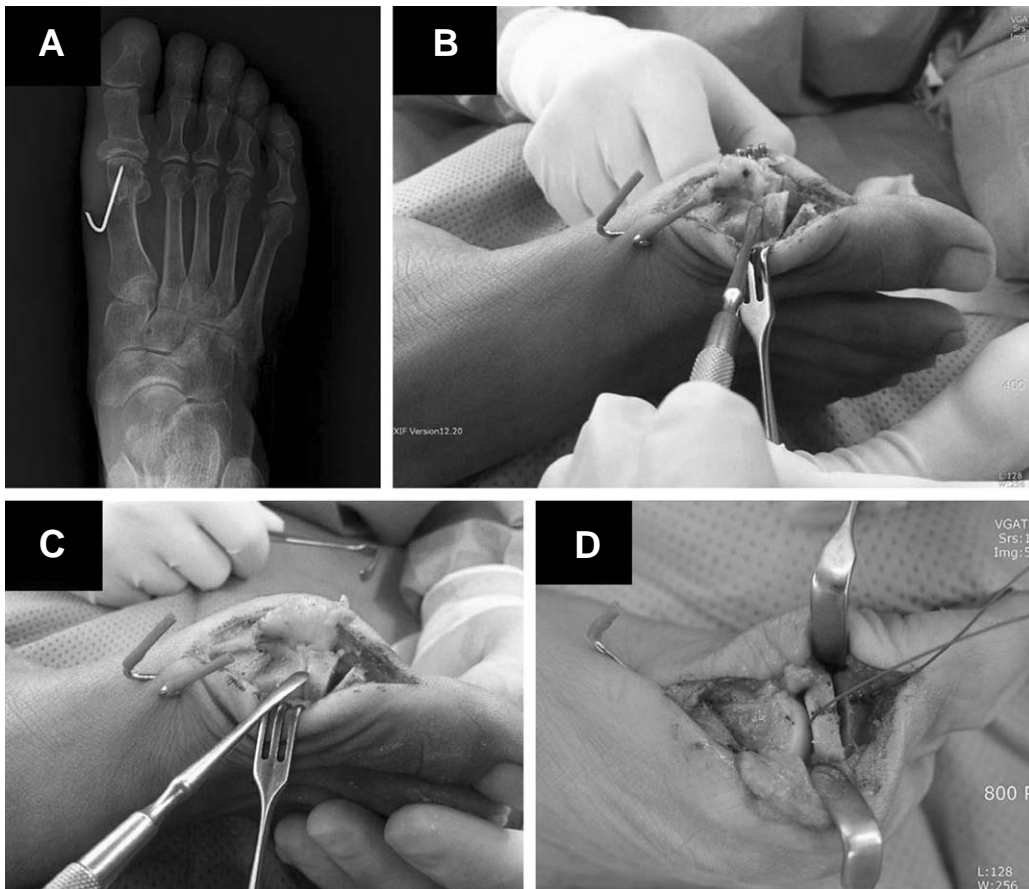


Figure 1. (A) At the postoperative, anteroposterior radiograph shows a medial protrusion of base of proximal phalanx. (B) Intraoperative view of the medial protrusion of the proximal phalanx (C) Intraoperative view of the proximal phalanx after resection of medial protrusion. (D) The intraoperative photograph shows transarticular fixation of akin osteotomy with absorbable suture material after resection of medial bony protrusion of proximal phalanx.

무지 외반증 치료를 위해 원위 갈매기형 절골술을 시행 후 중족골두 내측면에 비해 상대적으로 근위지골 원위부의 돌출이 3 mm 이상 인 경우 Akin 절골술을 시행한 후 근위지골 내측 피질골의 돌출부 절제술을 시행하였던 환자 중 12개월 이상 방사선적 추시관찰이 가능하였던 30명 34례를 대상으로 하였다(Fig. 1A). 전예에서 여자였으며 평균 나이는 38.6세(28~48세)였다. 평균추시기간은 12.8개월(12~17개월)이었다. 전례에서 흡수성 봉합사(coated vicryl plus 2, ETHICON, Somerville, New Jersey, US)를 사용하였고 수술 후 방사선학적으로 절골 부위의 전위 발생 및 유합 정도를 관찰하고 임상적으로 피부자극이나 통증 등의 합병증 발생을 조사하였다.

수술방법은 무지 근위지골 기저부 5~6 mm 원위부에서 전동톱을 이용하여 제 1 중족 족지 관절과 평행하게 근위 절골면을 만들고, 중족골 절골술 후 잔존하는 무지 외반의 정도에 따라 2~4 mm 크기의 내측 폐쇄성 췌기 절골술을 시행한 후, 무지의 회내변형의 정도에 따라 회외감염(derotation)하였다. 이후 근위지골 기저부의 내측 돌출면과 절제된 중족골두 내측면과의 균일한 정도를 판단하여 2~3 mm 이상 돌출된 경우 근위지골의 내

측 돌출면을 절제 하였다(Fig. 1B). 이후 1.6 mm의 K-강선을 이용하여 제 1 중족지절관절의 근위지골 관절면을 통하여 근위에서 원위방향으로 구멍을 뚫고 원위골편은 절골면으로 부터 3~4 mm 떨어진 곳에 구멍을 뚫어 원위부에서 근위부로 봉합사의 바늘을 이용하여 직접 통과시킨 후 단단하게 봉합하였다(Fig 1C).

술 후 처치는 전족부에 체중이 가해지지 않는 술 후 신발을 착용하고 발뒤꿈치나 외측으로 부분체중 부하를 시작하였으며 술 후 2주부터 능동적 관절운동을, 6주부터는 신발을 착용한 상태로 전 체중 부하를 시작하였다.

방사선학적 결과 판단은 술 후 방사선 사진 상에서 보이는 절단면의 방사선투과성 음영선의 길이가 2/3 이상 골경화성 음영으로 바뀌는 시점을 골유합으로 판단하여 술 전, 술 후 충분히 골유합이 이루어졌을 거라고 예상되는 6개월 시점에서 전후면 방사선 촬영하여 절골면이 벌어지거나 유합 소견이 보이지 않으면 실패라고 생각하였고, 전위 발생유무는 술 후 방사선 사진상에서 절골면의 벌어짐이나 각도의 소실 등을 관찰하여 평가하였다.

임상적으로는 Paired t-test로 수술 전후의 VAS 통증 척도 및 술 전과 술 후 12개월 시점에서 전족부 AOFAS score를 비교하였으며, 절골술이 이루어진 무지 근위지골 부위의 피부자극이나 관절부위 통증 등의 합병증을 조사하였다.

결 과

방사선 소견 상 2례에서 불완전 골유합으로 보이는 절골면의 방사선 투과성 음영이 발견되었으나 이는 절골면의 내측 1/3정도에만 걸쳐 있었으며, 술 후 3개월 시점부터 절골면의 동통이나 압통은 존재하지 않는 상태로 부분적인 골유합으로 생각하였다(Fig. 2). 그 외 전 례에서 완전 골유합을 보였으며, 단 1례에서도 고정력 약화로 인한 절골면의 벌어짐이나 각도의 소실은 없었다. 술전 VAS 동통점수가 6.5점(4~8점)에서 술 후 0.6점(0~3점)으로 유의하게 감소하였으며($p < 0.05$), AOFAS 척도는 술 전 평균 44.6에서 술 후 12개월 시점에서 평균 87.6으로 향상되었다(Table 1). 피부자극 및 염증소견 등의 합병증은 관찰할 수 없었고 봉합사가 통과한 중족지절 관절부위에서도 어떠한 불편감이나 통증도 발생하지 않았다.

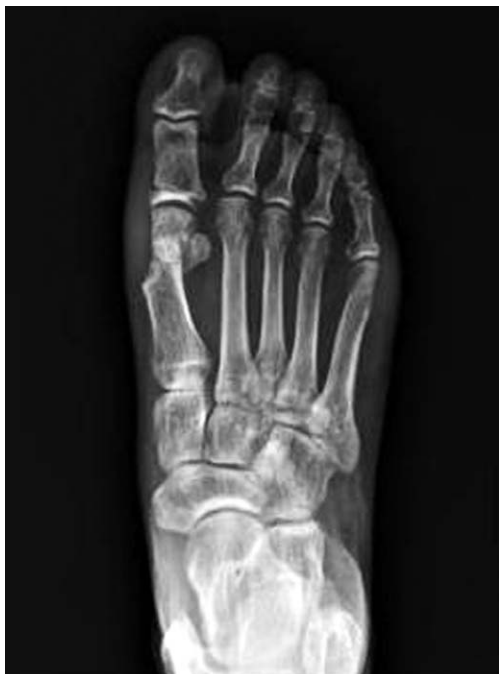

Figure 2. At the postoperative 12 months, anteroposterior radiograph shows a radiolucent line of the osteotomy site.

고 찰

무지 외반증에 대한 수술적 치료에는 원위부 연부조직 재건술, 중족골 절골술, 중족 족지 관절 유합술, 중족 족지 관절 성형술 등 무지의 외반, 제 1 중족골의 내반 정도 및 중족 족지 관절의 상합성 여부에 따라 다양한 수술적 방법들이 사용되고 있다. 수술적 치료의 목적은 무지의 외반변형과 제 1 중족골의 내반 변형을 교정하여 제 1 중족 족지 관절의 생역학을 회복시켜 제 1 중족 족지 관절의 통증을 덜어주는데 그 주된 목적이 있었으나^{8,9)} 최근에는 발을 노출해야 할 기회가 많아지며 이 수술이 주로 여성들에게서 행해지므로 단순히 술 전의 통증감소에만 만족하지 않고 무지 외반각을 감소시키고 수술 후 발생할 수 있는 족저부 내측면의 각화증을 완화하여 원하는 형태의 신발을 신을 수 있는 가로관심이 옮겨가고 있다. 이러한 이유로 많은 술자들이 기존의 무지 외반증 수술에 더하여 Akin 절골술을 시행하고 있다.

Akin 절골술은 1925년 처음 소개되었는데 이는 제 1 중족골두의 내측용기(medial eminence) 및 근위지골의 기저부 절제와 족저부의 굳은 정렬을 위한 근위지골의 내측 폐쇄성 쇄기 절제술로 이루어져 있는데¹⁰⁾ 이를 단독으로 사용 시 제 1 중족족지 관절의 중심이 제 1 열의 축에 대해 조금 더 외측으로 이동하게 되므로 결과적으로 제 1 중족족지 관절의 외측 탈구 내지 아탈구를 유발하여 재발 가능성이 높아지므로 단독으로는 거의 사용하지 않으며 주로 다른 연부 조직 수술이나 다른 중족골 수술에 병행하여 시행되는 것이 일반적이다.¹¹⁾

그런데 본 연구에서처럼 무지 외반증 수술 중 중족골두의 내측용기(bunion) 제거 후 상대적으로 근위지골의 내측돌출이 심하게 되는 경우에는 술 후 신발과의 접촉에 의한 동통 및 불편감을 야기할 가능성이 높다.

이와 유사하게 무지 외반증 교정을 위한 과도한 Akin 절골술 후 무지 원위지골의 내측부 돌출에 의한 동통과 불편감으로 절제술을 시행한 증례는 보고되어 있다.¹²⁾ 이는 주로 폭이 좁은 신발을 즐겨 신는 비교적 젊은 연령의 여성에게서 일어날 가능성이 높는데 실제로 저자의 경우에도 무지 외반증 수술을 시행한 2명의 20대 여성에게서 비교적 폭이 좁은 신발을 신었을 때 발생한 무지 내측부 통증으로 인하여 추가적인 근위지골 돌출부 절제술 후 증세의 호전을 경험한 예가 있다.

이러한 이유로 무지 외반증 수술 중 중족골두의 내측용기 절제 후 Akin 절골술을 시행하려 할 때 근위지골의 내측돌출부 절제술을 병행하는 경우 내측 피질골이 없어지거나 상대적으로 얇아지게 되므로 일반적으로 사용되어지는 나사못⁷⁾이나 금속강선, staple^{13,14)}과 같은 고정방법으로는 골유합에 필요한 안정성을 얻기가 힘들어진다.

이러한 경우에 저자들은 흡수성 봉합사를 이용하여 관절면을 통한 고정방법을 선택함으로써 근위지골 내측 돌출부 제거술로 인하여 Akin 절골술의 절골면 근위부에서 내측 피질골이 없어지거나 상대적으로 얇아지게 되더라도 나사못 고정보다 상대적으로 더욱 견고한 안정성을 확보할 수 있었으며, 골유합 후 고정물을 제거할 필요가 없었고, 또한 매듭이 일정시간 지난 후 흡수됨으로써 비흡수성 봉합사를 사용할 때 일어날 수 있는 피부 자극도 예방할 수 있었다. 물론 관절면을 통한 직접적 봉합은 관절면의 손상을 초래하게 되나 그 범위가 봉합사의 바늘(needle) 크기 정도이고 완전한 체중부하 관절이 아니기 때문에 큰 문제를 야기하진 않을 것으로 예상하였고 저자들이 경험한 34례에서도 이와 관련된 관절 증세는 발생하지 않았다.

흡수성 봉합사를 이용한 고정 시 발생할 수 있는 문제점은 일정기간 골유합에 필요한 고정력이 유지되는가

Table 1. Summary of AOFAS Scores

AOFAS score	Mean (±SD)		
	Preoperative	Postoperative 12 months	Improvement
Pain	20.0 (±3.8)	35.4 (±4.6)	15.4 (±4.4)
Function	22.6 (±5.0)	36.8 (±4.8)	14.2 (±5.0)
Alignment	2.0 (±2.4)	15.4 (±2.4)	13.4 (±2.4)
Total (p=0.02)	44.6 (±6.8)	87.6 (±5.8)	43.0 (±6.2)

The statistic analysis using t-test.

하는 점인데, 저자들이 사용한 흡수성 봉합사의 경우 봉합사 강도의 유지정도가 술 후 28일째 25%정도 유지되는 것으로 알려져 있다.¹⁵⁾ 이는 K-강선을 제거하고 수동적 관절운동을 시작하는 술 후 4주시점의 강도로서는 충분한 것으로 저자들은 판단하였고 본 연구에서도 고정력 약화로 인한 점진적인 골절편의 전위나 불유합은 단 한건도 발생하지 않았다. 특히 2례에서 방사선사진상 보이는 내측 절골면의 투과성음영이 경과관찰 중 증가하지 않고 유합에 이른것은 초기 절골술 시 양측 절골면의 불일치에 의한 것이지 봉합사의 고정력 약화로 인한 점진적인 변화가 아니라고 저자들은 판단하였다.

본 연구의 제한점으로는 첫째 무지 외반증 수술환자에 있어서 근위지골 내측 돌출부의 존재가 술 후 임상증세에 어떠한 영향을 미치는가에 대한 비교연구가 이루어 지지 않았다는 것이다. 내측 돌기를 제거한 군과 제거 하지 않는 군에서 발생한 임상증세를 각각 조사하여 술 전 과 술 후 상태를 비교해 본다면 더 많은 결과를 얻을 수 있을 것이다. 둘째 본 연구는 단기간의 추시에 기초한 임상결과로서 부분적인 관절면 손상에 대한 장기 추시 임상결과가 필요할 것으로 생각한다.

결 론

무지 외반증 수술 중 근위지골의 기저부 내측면이 돌출되어 이를 제거 후 내측 피질골이 없는 상태에서 Akin 절골술을 시행하는 경우, 흡수성 봉합사를 이용한 관절면을 통한 고정으로 골유합 과정에서 교정각이 소실되지 않았으며, 성공적인 골유합 소견을 얻을 수 있었다.

REFERENCES

1. Mann RA, Coughlin MJ. Adult hallux valgus. In: *Surgery of the Foot and Ankle*, 6th ed. St.Louis: Mosby-Year book; 1993.167-296.
2. Young KW, Lee KT, Kim JY, Cha SD, Kim ES. Fixation with suture material in akin osteotomy. *J Korean Foot Ankle Soc.* 2004;8:138-41.
3. Silberman FS. Proximal phalangeal osteotomy for the correction of hallux valgus. *Clin Orthop.* 1972;85:98-100.
4. William ED, William ED Jr. The proximal phalangeal osteotomy: A technically advanced approach. *Clinic Podiatry.* 1985;2:449-55.
5. Melamed E, Eli P, Zinman C. Technique tip: Suture fixation of wedge osteotomies in the foot. *Foot Ankle Int.* 2005;26:1096-8.
6. Green AH, Bosta SD. Akin osteotomy of the hallux valgus proximal phalanx utilizing richard mini-staple fixation. *J Foot Surg.* 1986;25:386-9.
7. Levitsky DR, DiGilio J, Kander R, Rubin B. Rigid compression screw fixation of first proximal phalanx osteotomy for hallux abducto valgus. *J Foot Surg.* 1982;21:65-9.
8. Klosol JK, Pring DJ, Jessop JH, Maffulli N. Chevron or Wilson metatarsal osteotomy for hallux valgus. A prospective randomized trial. *J Bone Joint Surg Br.* 1993;75:825-9.
9. Ocuda R, Kinoshita M, Morikawa J. Distal soft tissue procedure and proximal metatarsal osteotomy in hallux valgus. *Clin orthop.* 2000;37:209-17.
10. Akin OF. The treatment of hallux valgus: a new operative procedure and its results. *Med Sentinel.* 1925;33:678.
11. Springer KR. The role of the akin osteotomy in the surgical management of hallux abductio valgus. *Clin Podiatr Med Surg.* 1989;6:115-31.
12. Carlos V, Javier DR, Andres V, Matias A. Symptomatic medial exostosis of the great toe distal phalanx: A complication due to over-correction following akin osteotomy for hallux valgus repair. *J Foot Ankle Surg.* 2009;48:47-51.
13. Tollison ME, Baxter DE. Combination chevron plus akin osteotomy for hallux valgus. should age be a limiting factor? *Foot Ankle Int.* 1997;8:477-81.
14. McGarvey SR. Internal fixation of the akin osteotomy. *Foot Ankle Int.* 1995;16:172-3.
15. Song MH, Kim BH, Ahn SJ, Yoo SH, Lee DJ. Fixation with absorbable suture material in Akin osteotomy. *J Korean Foot Ankle Soc.* 2011;3:149-52.