

## 위장관으로 흡인된 치과기구의 처치

방난심, 이강희, 김영진, 정복영

연세대학교 치과대학병원 통합진료과

## Management of Gastrointestinal Foreign Body Ingested during Dental Procedure

Nan-Sim Pang, Kang-Hee Lee, Young Jin Kim, and Bock-Young Jung

Department of Advanced General Dentistry, Yonsei University, College of dentistry, Seoul, Korea

Foreign body indigestion during dental procedures is uncommon but sometimes associated with severe and life threatening morbidity. The dentist should decide whether multidisciplinary intervention is necessary and how urgently it has to be done. The active removal of foreign bodies depends on the size, shape, type and duration of impaction, along with the location in the gastrointestinal tract. In this report, we presented how to manage gastric foreign body related swallowing during dental procedure and investigated the predictive risk factors, precaution, and prompt management in foreign body ingestion.

**Key Words:** Dental clinic, Dental emergency, Foreign body ingestion

치과치료 중 치과용 기구 및 재료의 기도 내 흡인이나 상부 위장관내 섭취는 술자의 적극적인 중재를 요하는 응급상황이다. 흔하진 않지만 치과치료와 관련되어 이물질의 섭취나 흡인이 일어난 경우의 대부분은 기도 내 흡인보다 상부위장관으로의 섭취가 더 많은 것으로 보고되고 있다[1,2]. 이때 기도내의 이물질 흡인은 수분 이내에 생명을 위협하는 응급상황을 만들기도 하고 경우에 따라서는 증상 없이 오랜 기간을 거쳐 비가역적인 손상을 초래할 수도 있는 다양한 임상증상을 보일 수 있으므로 가능한 한 기도 내 이물이 확인될 경우 빠른 시일 안에 이물을 제거해야 한다는 것이 공통적인 지침 내용이다[3]. 반면 상부위장관으로의 이물질 섭취는 80-90% 특별한 치료를 하지 않아도 위장관을 거쳐 자연 배출되고[4-6] 나머지 10-20%는 내시경적 이물제거가 필요하며 수술적 이물제거가 필요한 경우는 1% 미만으로 매우 드물게 나타난다고 보고된다. 그러나 치과치료 중 우발적으로 섭취되는 이물질들이 보통 치과 보철물, 임플란트 관련 소기구, 치과용 bur, 근관 절삭용 파일 등 날카롭거나 뾰족한 형태를 갖고 있어 이들이 잔존하거나 매몰되는 경우 심각한 합병증

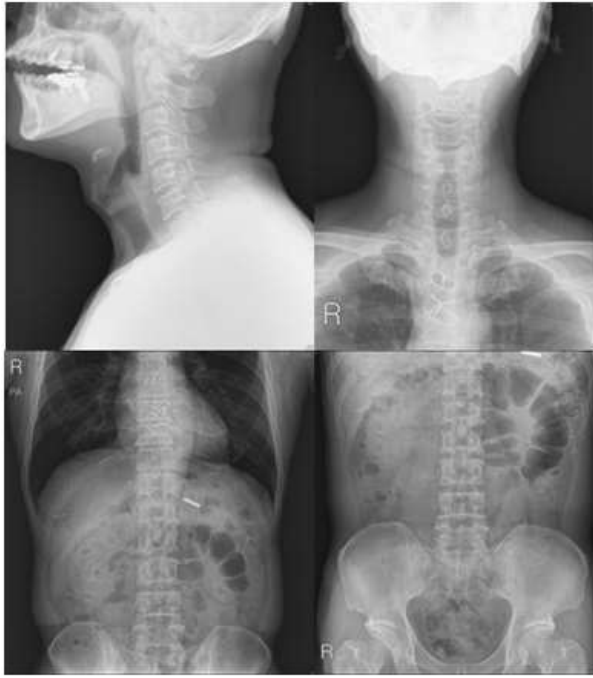
을 유발할 수 있으므로 치과의사는 이러한 상황에 대처할 수 있는 치료의 기본원칙을 알고 있는 것이 필요하다[7, 8].

본 증례는 임플란트 시술도중 상부 위장관으로 섭취된 이물질에 대하여 타과와의 협진 하에 진단, 조기에 소화기내시경을 통해 이물질을 제거하려고 시도하였으나 실패하였고 3일 후 대변으로 자연 배출된 사례로, 상황에 따른 고려사항들을 문헌고찰을 통해 알아보고 응급상황에서의 적절한 대처법을 논의해보고자 한다.

### 증례

본 56세 남자 환자는 하악 좌측 측절치 상실로 그 부위의 임플란트 식립을 계획했다. 환자의 특이할 만한 전신병력은

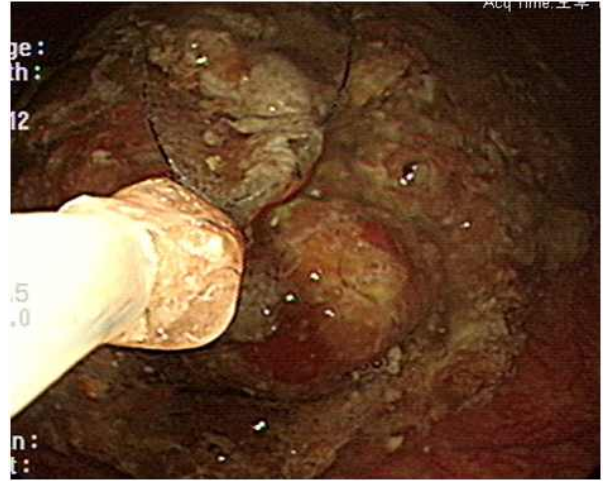
Received: 2013. 6. 25. • Revised: 2013. 6. 28. • Accepted: 2013. 6. 28.  
Corresponding Author: Bock-Young Jung, Department of Advanced General Dentistry, College of Dentistry, Yonsei University, 50 Yonsei-ro, Seodaemun-Gu, Seoul 120-752, South Korea  
Tel: +82.2.2228.8980 Fax: +82.2.2227.8906 email: JBY1004@yuhs.ac  
\*본 연구는 연세대학교 치과대학 2010년도 교수 연구비에 의해 이루어졌음 (No.6-2010-0105)



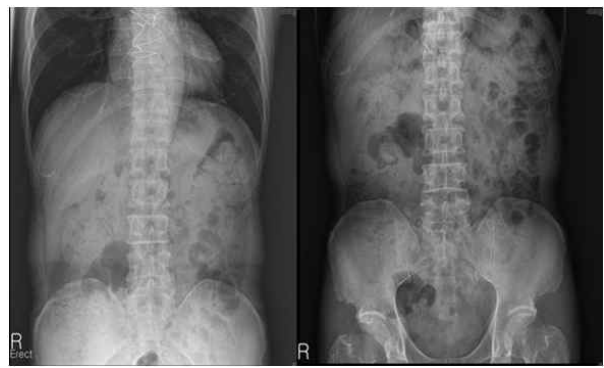**Fig. 1.** Cervical and abdominal x-ray after foreign body ingestion.

없었으며 임플란트 시술 당시 환자의 활력징후는 정상이었고 1:100,000 에피네프린 함유한 2% 리도케인 침윤마취하에 수술이 진행되었다 임플란트 식립 도중, 직경 2 mm, 길이 2 cm, 한쪽 끝이 막힌 실린더 형태의 extension connector가 핸드피스에서 탈락되어 환자의 인후부로 떨어졌다. 환자가 일시적인 기침과 구토증세를 보였으나 이미 기구는 구강 내에 없었고 등을 쳐보고 하임리히법도 시도해보았으나 기구는 나오지 않았다. 환자에게서 인후통이나 기침, 연하곤란, 호흡 곤란, 복통과 같은 특별한 불편감은 보이지 않았다. 20분 뒤 환자는 응급의학과로 의뢰되어 경부, 복부 방사선 사진을 촬영하였고 사진에 나타난 이물질의 위치상 이물질은 위로 넘어가 있음을 확인하였다(Fig. 1).

섭취한 기구의 형태가 한쪽 끝으로는 뚫려있어 위장관내부의 어딘가에서 매몰될 수도 있다는 점, 전체적인 길이가 2 cm 정도로 길어서 위장관의 만곡부를 통과하는 게 어려울 수도 있다는 점 때문에 가능하다면 조기에 내시경으로 제거하는 게 좋겠다는 응급의학과와 소화기내과의 협진 소견이 있었고 환자의 동의하에 상부위장관내시경이 시행되었다. 내시경적 위장관 이물제거를 시도하였으나 위 내부의 음식물



**Fig. 2.** Gastrointestinal endoscopic view. We could not find foreign body because of food mass.



**Fig. 3.** Abdominal x-ray after 3 days. The foreign body was not seen any more.

때문에 섭취된 기구를 찾지 못했다(Fig. 2).

이후 섭취된 이물의 자연 배출을 추적 관찰하기로 하였고 시술 1일, 3일 후 복부 방사선 사진 촬영 결과 섭취된 기구는 3일 만에 배출되었음이 확인되었다(Fig. 3). 관찰기간과 그 이후에 환자는 이물 섭취로 인한 다른 불편감이나 후유증은 없었다.

### 고찰

치과치료는 그 술식의 특성상 예기치 않게 치과 재료나 기구를 흡인, 섭취하는 사고가 발생한다. 치과치료 중 환자를 반듯이 눕히고 하악을 들어올리는 자세에선 구강부터 인두, 기관까지가 일직선이 되기 쉽고 이런 경우 정상적인 인후

반사를 가진 환자도 기도로의 이물흡인 가능성이 높아진다 [9]. 또한 하악 구치부나 상악 구치부처럼 인두에 근접한 구강 내 인쪽의 치아를 치료하는 과정에서 혀의 움직임이나 접근성이 좋지 못한 이유와 함께 술자의 부주의함으로 기구나 보철물 등을 놓쳐 기관 내 흡인으로 이어지는 경우도 많다[8]. 특히 연하장애나 인후반사의 장애를 가진 고령의 환자[10], 만성적인 호흡기질환을 가지고 있어 기침이 잦고 호흡이 비정상적인 환자[8], 구호흡을 하는 환자, 구역반사가 심한 환자[11], 정신과치료를 받는 환자, 장애인, 행동조절이 어려운 소아나 정상적인 성인 환자라 하더라도 국소마취하에 혹은 진정상태에서 장시간 수술하는 경우, 이물 흡인 혹은 섭취의 위험성이 증가하는 위험군이므로 각별한 주의를 요한다[12].

이물흡인 혹은 섭취가 일어났다고 의심될 때 가장 먼저 이물의 위치가 기도로의 흡인인지 식도인지를 파악하는 것이 신속한 응급처치를 위해 중요하다. 환자가 나타내는 모든 증상과 징후는 흡입/섭취된 이물이 어느 위치에 도달하게 되었는지에 의해서 크게 좌우된다. 임상적으로는 대부분의 기도 흡인 환자가 기침, 호흡곤란, 이물감, 천명, 흉통 등을 호소하는데 오히려 흡인의 위험이 높은 고령 환자군에서는 증상 자체가 발현되지 않는 경우도 많았다고 보고되므로 주의 깊게 관찰해야 한다[3]. 환자가 기도흡인을 의심하는 심한 호흡곤란 증상을 보인다면 즉시 환자를 일으켜서 기침을 유도하고 등을 4번 치는 back-slap method나 손으로 복부를 압박하는 Heimlich maneuver를 시도해보고 그래도 제거가 안 될 때는 기도를 확보하기 위한 신속한 응급처치가 필요하다. 흉부방사선 사진으로 기도 내 흡인이 진단되면 기관지 내시경술로 신속하게 기관 내 이물을 제거하는 것이 최선의 방법이다.

그에 비해 위장관 이물은 식도의 협착부에 이물이 걸린 경우 주로 연하곤란, 구토, 인후통, 청색증, 기침 등의 증상을 호소하는 경우가 많은 반면 위내로 이물이 들어간 경우는 증상이 없는 경우가 대부분이다[13]. 위장관으로의 이물섭취를 진단하기 위해서도 경부 또는 흉부 그리고 복부 방사선 사진으로 방사선 불투과상의 위치를 확인해야 한다. 식도의 정상적인 해부학적 협착부위는 윤상인두근, 대동맥궁과 좌측 주기판지가 겹치는 부위, 식도위행부 부위로 주로 여기에 뾰족한 이물이 걸리기 쉽다. 식도 이물의 50~80%는 경부

식도에, 나머지는 흉부와 원위부 식도에 걸린다[14]. 식도로 흡인된 이물이 자연 배출될 수도 있지만 이물의 성질에 따라 늦게 제거하면 식도 내에 매몰되어 압박괴사로 인한 합병증과 천공의 가능성이 많으므로 적어도 24시간 이내 제거하는 것을 원칙으로 한다. 갑작스런 고열, 빈맥, 흉통 등이 나타나면 천공에 의한 중격동염을 의심하여 응급수술이 필요할 수 있다.

위안으로의 이물을 확인하였다면 이물이 2 cm 미만의 작은 물체인 경우 날카롭지 않으면 천공 등 합병증의 위험이 거의 없으므로 자연배출을 기다려 볼 수 있으나 언제까지 기다릴지에 대해선 정해진 원칙이 없다. Table 1에서 보여주는 2004년 대한 내시경학회에서 발표한 내시경적 이물제거 권장안에 따르면 위에 3~4주 이상 정체되어 있는 경우와 십이지장에 1주일 이상 후 계속 머물러 있을 경우에 내시경적 이물 제거를 제안하고 있다[15].

위나 장 안에 있는 이물의 크기와 형태가 안전하다고 판단되어 자연 배출을 기다리는 경우 식사는 정상적으로 하도록 하며 매일 대변을 통하여 이물 배출을 확인해보도록 한다. 그러나 어른의 경우 크기가 2.5 cm 이상의 직경을 가진 물체이거나 6~10 cm 이상의 길이를 가진 경우, 이물이 날카롭고 뾰족하게 생겼을 때 그 자체가 식도에 걸리거나 통과하였다 해도 십이지장공장 만곡부, 회맹관, 항문, Meckel 게실, 윤상

**Table 1. Recommendations for Endoscopic Removal of Foreign Bodies**

A. 식도내부의 이물	
-	24시간이상 식도에 이물이 매몰되어있을 때
-	날카로운 형태이거나 디스크 배터리는 신속하게 조기에 제거
B. 위 내부의 이물	
-	날카롭고 뾰족한 이물
-	길이
>	4~5 cm (소아의 경우)
>	6~10 cm (청소년이나 성인의 경우)
-	크기
>	2 cm 직경의 물체(소아의 경우)
>	2.5 cm 직경의 물체(청소년이나 성인)
-	디스크 배터리 같은 독성 물질을 포함한 이물
-	여러 개의 자석
-	3~4주 이상 위에 정체되어 있을 때
C. 십이지장 내부의 이물	
-	1주 이상 정체되어 있을 때

취장, 십이지장 격막 등을 지나가지 못할 크기와 형태라고 판단되면 위의 유문부를 통과하기 전에 내시경으로 제거하는 것이 추천된다. 보통 위장관 이물로 장천공이 일어나는 경우는 1% 미만이지만 날카롭거나 뾰족한 이물은 회맹관부위에서 장천공이 일어날 확률이 15~35% 정도로 높아지기 때문에 상부 위장관에 있을 때 가능한 한 조기에 내시경으로 제거하도록 하고 있다[15].

이물의 위장관내 위치, 이물의 형태와 크기 외에 이물의 종류에 따라서도 대책과 예후가 달라진다. 중금속 중독이나 점막에 직접 접촉하여 부식 낮은 전압의 화상, 압박괴사를 일으키고 천공을 야기하는 디스크 배터리의 위장관 내 섭취와 여러 개의 자석으로 장 점막 압박괴사, 장 천공, 폐쇄, 천공을 발생시켜 수술적 치료의 가능성이 높은 경우에도 조기에 내시경으로 제거를 추천하고 있다[15,16].

이렇듯 합병증 발생 가능성이 높은 경우 이물의 자연배출을 관망하는 대신 내시경적 조기제거를 적극적으로 고려해야 하는데 내시경 기술은 위 내용물 특히 위산의 폐흡입을 막기 위해 4~6시간의 공복상태에서 시행하도록 하고 있다. 하지만 실제 내시경 시술상황에서 본 증례처럼 환자가 공복상태가 아닌 경우 이물을 찾기 어려울 수 있고 이물의 형태에 따라서 이물을 잡을 수 있는 겸자나 시술도구, 제거하면서 생길 수 있는 점막손상을 방지할 수 있는 장치를 적절하게 선택해야하며 내시경 시술자의 경험 및 숙련도 또한 성공적인 위장관 이물 제거에 영향을 주는 요소라고 할 수 있다[17].

치과외상은 치료 시작 전 환자의 전신병력 및 호흡방식에 대한 사전 평가로 고위험 환자군을 파악해야하고 시술시 러버댐이나 거즈를 통한 barrier의 형성, 숙련된 보조인력 확보, 환자의 적극적인 협조와 술자의 세심한 주의로 이물 흡인 및 섭취를 사전에 예방해야 한다. 또한 이물질의 흡인 및 섭취에 의한 응급상황 발생 시 상황을 파악할 수 있는 능력을 키워야 하며 각각의 경우에 따른 적절한 대처방법을 숙지하여 신속하게 대응해야 할 것이다.

## 참고문헌

- Clerf LD: Historical aspects of foreign bodies in the air and food passage. *South Med J* 1975; 68: 1449-54
- Susini G, Pommel L, Camps J: Accidental ingestion and aspiration of root canal instruments and other dental foreign bodies in a French population. *Int Endod J* 2007; 40(8): 585-9.
- 김이형, 최천웅, 최혜숙, 박명재, 강홍모, 유지홍: 기도 흡인 위험도에 따른 성인의 기도 내 이물의 임상적 특징. *Tuberc Respir Dis* 2008; 64: 356-61.
- Ayantunde AA, Oke T: A review of gastrointestinal foreign bodies. *Int J Clin Pract* 2006; 60: 735-9.
- Ginsberg GG: Management of ingested foreign objects and food bolus impactions. *Gastrointest Endosc* 1995; 41: 33-8.
- Webb WA: Management of foreign bodies of the upper gastrointestinal tract update. *Gastrointest Endosc* 1995; 41: 39-51.
- 정성훈, 백창렬, 이강문, 정우철, 이정록, 장우임, 양진모: 이물 섭취 후 합병증 발생의 예측 인자. 대한 소화기내시경학회지 2009; 38: 199-204.
- 손영진, 하병각, 전주홍: 치과치료와 관련된 기도내 이물질 흡인. *대한치과외과학회지* 2012; 50(12): 755-62.
- 김규문: 최신 치과치료의 응급처치: 제 2판 지성출판사. 1992.
- National Safety Council. Leading causes of death: An excerpt of injury facts. Chicago, IL, national Safety Council Press, 2003, pp 10-15.
- 송경진, 손동석, 이지연, 안희원: 이물흡인 환자에 대한 응급 내시경적 제거술. *대한치과외과학회지* 2001; 39(3): 211-4.
- 박원서, 김성태, 박무석, 서지선, 김기덕: 치과에서의 이물 흡인. *대한치과마취과학회지* 2011 11; 38-44.
- 한혜정, 안상길, 정용민, 김희섭, 차한, 박호진: 소아에서 내시경을 이용한 상부위장관 이물제거. *대한 소아과학회지* 1997; 40(11): 1552-8.
- Nandi P, Ong GB: Foreign body in the oesophagus: review of 2394 cases. *Br J Surg* 1978; 65: 5-9.
- Seo JK, Choi KJ: Endoscopic removal of gastrointestinal foreign bodies. *The Korean Society for Gastrointestinal Endoscopy*. Seoul: Medrang Co, 2004: 22-4.
- 서정기: 내시경적 위장관 이물제거의 실제: 적응증과 가이드 라인. *대한소아소화기영양학회지* 2007; 10(1): 64-9.

17. Tokar B, Cevik AA, Ilhan H: Ingested gastrointestinal foreign bodies: predisposing factors for complications in children having surgical or endoscopic removal. *Pediatr Surg Int* 2007; 23: 135-9.