

Case Report

자기공명혈관조영술로 진단된 제2형 전환추동맥 (Proatlantal Artery): 증례 보고

전성우¹ · 장혁원¹ · 김미정¹ · 조지형²

¹계명대학교 의과대학 동산의료원 영상의학과

²계명대학교 의과대학 동산의료원 일반외과

전환추동맥은 드물게 보고된 태생기 경-기저동맥문합 잔류동맥의 하나이다. 태생 3주경에 발생하는 경-기저동맥문합은 삼차동맥, 귀동맥, 설하동맥, 그리고 전환추동맥으로 이루어지며, 정상인에서는 태생 6주경 전환추동맥을 마지막으로 모두 퇴화된다. 일반적으로 전환추동맥은 주로 내경동맥에서 기원하며 경추 가로돌기구멍을 통과하지 않는 제1형과, 외경동맥에서 기원하여 첫째 경추 가로돌기구멍을 통과하는 제2형으로 나뉘며, 임상적인 증상을 일으키는 경우는 드물다. 그러나 비교적 잘 동반되는 척추동맥의 무형성을 포함한 두개강내 동맥기형이 있을 수 있으며, 이는 경동맥 내막 절제술 및 외경동맥 색전술 등의 시술시 의의가 있어 심도 있는 이해가 필요하다. 이에 저자들은 자기공명혈관조영술로 진단된 제2형 전환추동맥 증례보고와 문헌고찰을 하고자 한다.

서 론

전환추동맥 (Proatlantal artery, PA)는 태생 3주경에 발생하여 경동맥과 기저동맥을 연결하며, 마지막 후두체절과 첫째 경부체절 사이로 주행하는 혈관이다. 전방 및 후방 대뇌순환계의 연결을 담당하며 일반적으로 태생 6주경 퇴화한다. 그러나 드물게 성인에서 퇴화하지 않고 발견되며, 크게 2가지 형태로 구분한다 (1). 제1형은 내경동맥 또는 외경동맥에서 기시하여 경추 가로돌기구멍을 통과하지 않고 환추-후두골 부위에서 척추동맥과 연결되며, 제2형은 외경동맥에서 기시하여 첫째 경추 가로돌기구멍을 통해, 첫째 경추 상부에서 척추동맥과 만나는 형태이다 (2, 3). 현재 두 가지 형태의 전환추동맥이 세계적으로 40 예 이상이 보고되었으나 (2, 4), 국내에서는 각 1예 씩의 제1형 및 제2형 전환추동맥만이 보고되었다 (5, 6). 따라서 저자들은 목동맥 자기공명혈관조영술을 통해 진단된 제2형 전환추동맥을 문헌고찰과 함께 보고하는 바이다.

증례 보고

75세 남자가 갑작스런 어지러움과 순간적 의식소실로 내원하였다. 과거력상 30년전 한센병 진단을 받았으며, 고혈압과 협심증으로 10년째 약물복용 중이었다. 개인력 및 가족력은 특기사항 없었다. 내원당시 의식수준은 선명하였으며, 이학적 검사 및 신경학적 검사에서 모두 특이소견 없었다. 검사실 소견상 혈색소수치가 11.04 g/dL로 약간 감소된 소견이외 다른 이상은 없었다. 내원하여 시행한 뇌자기공명영상에서 좌측 기저핵의 열공성 경색과, 양측 대뇌반구의 전반적인 위축이 보였다. 함께 시행한 목동맥 자기공명혈관조영술에서 좌측 외경동맥에서 기시하는 제2형 좌측 전환추동맥이 관찰되었으며 (Fig. 1), 좌측 첫째, 둘째 분절 척추동맥의 무형성으로 관찰되지 않았다 (Fig. 1). 또한 양측 두개내동맥의 경한 정도의 동맥경화성 협착과 우측 내경동맥 침대돌기부분에 약 2 mm 크기의 동맥류가 관찰되었다 (Fig. 2). 이후 환자는 증상 지지적 치료에 증상 호전을 보여 퇴원하였다.

고 찰

전환추동맥은 태생기 뇌순환 발달과정에서 나타나는 혈관으로, 전후방순환의 연결을 담당한다. 태생기 뇌순환은 전방의 경동맥과 양측 후방의 종신경동맥들 및 그 사이의 경-

• Received; May 30, 2012 • Revised; January 22, 2013

• Accepted; January 30, 2013

Corresponding author : Hyuk Won Chang, M.D.

Department of Radiology, Keimyung University Dongsan Hospital, College of Medicine, 216, Dalseong-ro, Jung-gu, Daegu 700-712, Korea.

Tel. 82-53-250-7767, Fax. 82-53-250-7766

E-mail: hyukwonchang@korea.com

기저동맥문합으로 구성되며 양측 종신경동맥들은 경-기저동맥문합을 통해 경동맥으로부터 혈류를 공급받는다. 배아 3-4 mm 시기에 머리쪽부터 삼차동맥 (Trigeminal artery), 귀동맥 (Otic artery), 설하동맥 (hypoglossal artery), 그리고 가장 꼬리쪽의 전환추동맥 (Proatlantal artery)의 4쌍의 동맥문합이 존재한다. 배아 5-6 mm 시기에는 양측의 종신경동맥들이 하나의 기저동맥으로 합쳐지고 후교통동맥 (Posterior communicating artery)과 내경동맥의 문합이 발생한다. 이때 전환추동맥을 제외한 원위부 경-기저동맥문합들은 퇴화하기 시작한다. 이후 배아 7-12 mm 시기에 첫번째부터 여섯번째 경추체절간동맥들 (intersegmental cervical arteries)의 종문합 (longitudinal anastomoses)로 인해 척추동맥의 발생 및 기저동맥과의 문합이 생기고 태생 6주경 마지막으로 전환추동맥이 퇴화된다. 그러나 드물게 성인에서 전환추동맥을 포함한 경-기저문합동맥이 퇴화되지 않고 남을수 있다.

전환추동맥은 1885년 Gottschau (7)에 의해 처음 보고되었으며 당시 보고된 전환추동맥은 내경동맥에서 기시하였다. 이후 몇몇 저자들에 의해 외경동맥에서 기시하는 전환추동맥이 보고되었으며, Lasjaunias 등(1)는 알려진 두가지 형태의 전환추동맥을 각각 제1형과 제2형으로 명명하였고 지금까지 전세계적으로 약 40예 이상이 보고되었다. Padget (8)의 명명에 따른 remnant primitive proatlantal artery 및 remnant primitive first cervical intersegmental artery가 각각 제1형 및 제2형

전환추동맥에 해당한다. 보고된 전환추동맥은 좌측이 우측에 비해 잘 발생하는 것으로 알려져있으며 (9), 약 50%에서 일측 또는 양측성의 척추동맥 저형성 내지는 무형성이 동반되었다 (2, 4). 또한 약 10%에서 두개강내 동맥류가 동반되었다 (4).

전환추동맥의 주행은 제1형의 경우 내경 또는 외경동맥에서 기시하여 바깥쪽 및 등쪽으로 주행하여, 환추-후두 부위

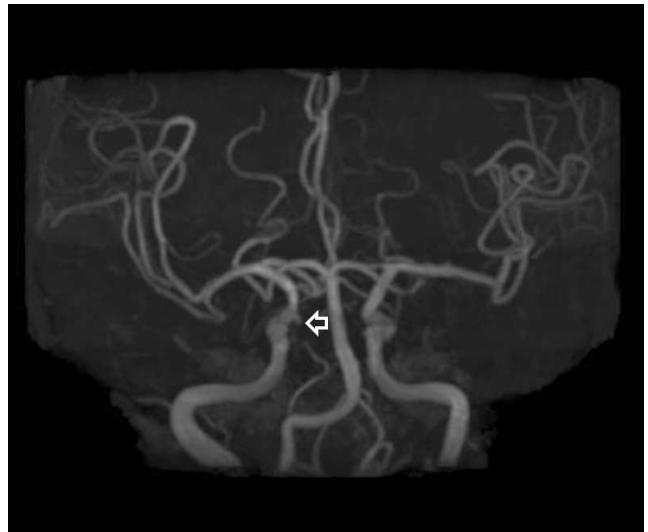

Fig. 2. Brain TOF (time-of flight) MR angiography shows about 2 mm sized small aneurysm of the right paraclinoid internal carotid artery (arrow).

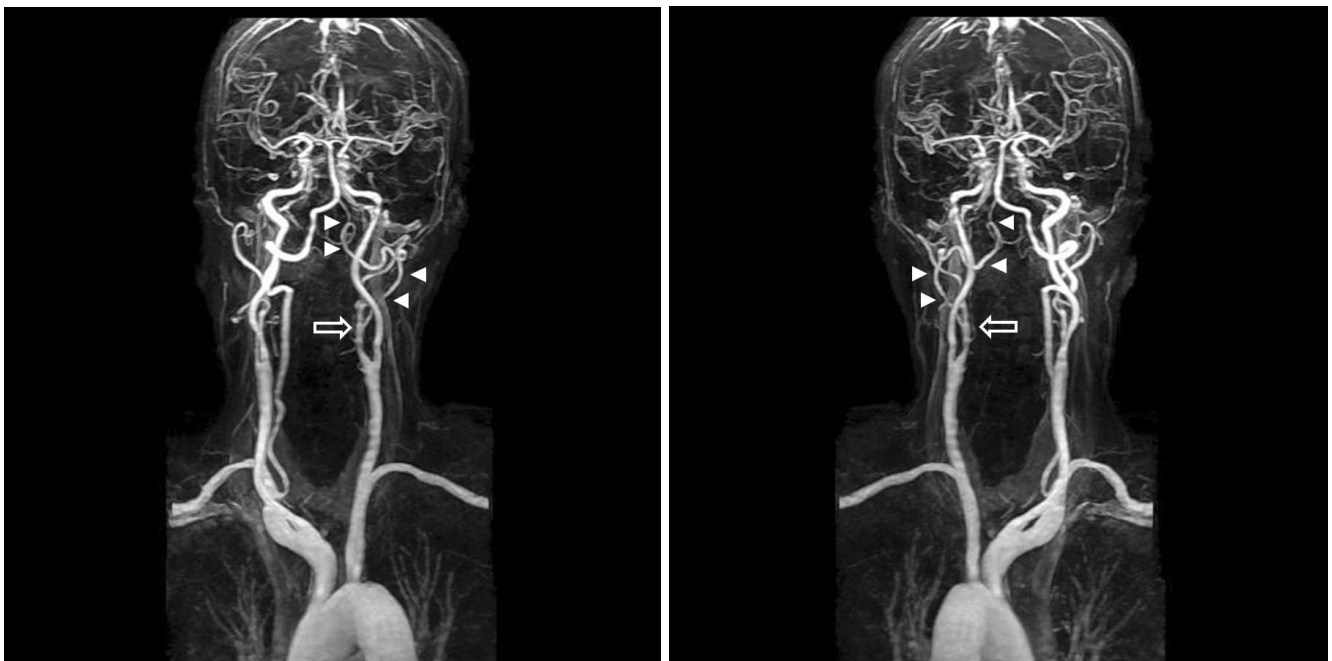


Fig. 1. Contrast-enhanced neck MR angiography. Left oblique view (a) and posterior-anterior view (b) shows Type II proatlantal artery which originate from left proximal ECA (arrow). This artery traverses from left proximal ECA to left vertebral artery ,V3 segment (arrow heads). There is aplasia of left vertebral artery involving V1 and V2 segments.

에서 큰후두구멍을 지나 척추동맥 4번째 분절과 혼합한다. 제2형은 외경동맥에서 기시하여 척추동맥 3번째 분절부터 정상적인 척추동맥의 주행을 보이며, 1형과는 달리 첫째 경추 가로돌기구멍을 통과한다. 전환추동맥은 지속성 설하동맥과의 구분이 어려울수 있어 감별이 필요하며, 혈관조영술을 통해 설하신경관을 통과하는 지속성 설하동맥과 직접적으로 구분할수 있으나, 간접적으로는 주행방향의 차이를 통해 감별이 가능하다 (5). 지속성 설하동맥은 환추의 가로돌기 상부를 지나가지 않고 설하신경관을 통과하기 때문에 전환추동맥과는 달리 수직으로 주행하기 때문에, 비교적 뒤쪽으로 곡선형태의 주행을 보이는 전환추동맥과 구분할 수 있다.

본 증례에서 보고한 제2형 전환추동맥은 혈관조영술은 시행하지 않았으나, 자기공명혈관조영술 상 외경동맥에서 뒤쪽 측면으로 주행하여 척추동맥 3번째 분절로 이어져 지속성 설하동맥과 감별할 수 있다. 또한 좌측 척추동맥 첫째, 둘째 분절의 무형성과 우측 내경동맥 침대돌기부분의 2 mm 크기의 동맥류가 동반되어, 전환추동맥의 증례에서 비교적 잘 동반된 것으로 보고된 동반기형 (4)과도 일치하는 소견을 보였다. 최근 Cohen 등 (10)의 보고에서 제2형 전환추동맥을 각각 척추형 (spinal type)과 후두형 (occipital type)으로 나누었다. 척추형은 알려진 전형적인 제2형과 동일하게 가로돌기구멍을 통과하며, 후두형에서는 전체적인 주행은 제2형 전환추동맥과 비슷하나 가로돌기 구멍을 통과하지 않는 것으로 구분하였다. 그러나 이런 구분은 제2형 후두형 전환추동맥과, 외경동맥에서 기시된 제1형 전환추동맥과의 구분이 모호하여 제한점이 있으며 본 증례의 경우는 Cohen 등 (10)의 구분에 따르더라도 제2형 척추형에 속하여, 전형적인 제2형 전환추동맥임에 이의가 없을 것으로 생각된다. 전환추동맥은 일반적으로 임상증상 없이 우연히 발견되는 경우가 많아 임상적인 의의는 적다. 그러나 동

반하는 척추동맥의 무형성 등으로 인해 후순환계의 혈류를 지속성 전환추동맥이 담당할 경우 경동맥 내막 절제술이나 외경동맥 색전술 및 결찰 등의 시술시 뇌경색과 같은 합병증을 초래할 수 있어, 시술자와 임상가는 이에 대한 심도있는 이해가 필요할 것으로 생각된다.

참고문헌

1. Lasjaunias P, Theron J, Moret J. The occipital artery. Anatomy--normal arteriographic aspects--embryological significance. *Neuroradiology* 1978;15:31-37
2. Luh GY, Dean BL, Tomsick TA, Wallace RC. The persistent fetal carotid-vertebrobasilar anastomoses. *AJR Am J Roentgenol* 1999;72:1427-1432
3. Mika Okahara. Anatomic variations of the cerebral arteries and their embryology: a pictorial review. *Eur Radiol* 2002;12:2548-2561
4. Dimmick SJ, Faulder KC. Normal variants of the cerebral circulation at multidetector CT angiography. *Radiographics* 2009;29:1027-1043
5. Kwon JK, Kim MS, Lee CH. Persistent proatlantal artery Type I observed in a patient with subarachnoid hemorrhage: case report. *Korean J Cerebrovasc Surg* 2008;10:387-390
6. Yoo BG, Ji KT, Kim KS, Yoo KM, Kim SM, Joh YD. Proatlantal intersegmental artery Type II observed in a patient with locked-in syndrome. *J Korean Neurol Assoc* 2002;20:97-99
7. Gottschau M. Zwei seltene Varietäten der Stämme des aortenbogens. *Arch Anat Entwicklgesch* 1885;245-252
8. Padgett DH. Designation of the embryonic intersegmental arteries in reference to the vertebral artery and subclavian stem. *Anat Rec* 1954;119:349-356
9. Arráez-Aybar LA, Navia-Alvarez P, Méndez-Cendón JC. A case of a type II proatlantal artery with arteriovenous malformation. *Surg Radiol Anat* 2011;33:85-89
10. Cohen JE, Grigoriadis S, Itshayek E. Type II proatlantal artery (occipital subtype) with bilateral absence of the vertebral arteries. *Clinical Anatomy* 2011;24:950-952

Persistent Proatlantal Artery in Magnetic Resonance Angiography: A Case Report

Seong Woo Jeon¹, Hyuk Won Chang¹, Mi Jung Kim¹, Jihyoung Cho²

¹Department of Radiology, Keimyung University Dongsan Hospital, College of Medicine

²Department of General Surgery, Keimyung University Dongsan Hospital, College of Medicine

Persistent proatlantal artery (PPA) is a rare embryologically remnant carotico-vertebrobasilar anastomoses. There are two types of PPA according to embryological considerations, origin and anatomic course. Type I PPA usually originate from internal carotid artery and not traversing transverse foramen. Type II PPA traverses from external carotid artery to C 1 transverse foramen. The PPA is usually found incidentally without clinical symptoms, but can be related to several clinically significant vascular lesions, such as hypoplastic vertebral artery, intracranial arteriovenous malformation and in a case of carotid endarterectomy or external carotid artery embolization. So, thorough understanding of this anomaly is needed and we report a case of type II PPA diagnosed by MR angiography.

Index words : Proatlantal artery Type II · Carotico-vertebrobasilar anastomosis · Magnetic resonance angiography (MRA)

Address reprint requests to: Hyuk Won Chang, M.D., Department of Radiology, Keimyung University Dongsan Hospital, College of Medicine, 216, Dalseong-ro, Jung-gu, Daegu 700-712, Korea.
Tel. 82-53-250-7767 Fax. 82-53-250-7766 E-mail: hyukwonchang@korea.com