대한정형외과초음파학회지 제 6 권 제 2 호 2013
J Korean Orthop US Soc 2013; 2: 65-69

증 례

초음파로 진단한 상완이두근의 근육내 파열: 2례보고

바른정형외과의원

류 재 만

Intrasubstance Rupture of Biceps Brachii Diagnosed by Ultrasonography: 2 Case Reports

Jae-Man Ryu, M.D.

Baron Orthopedic Clinic

Rupture of biceps brchii is seen mainly in tendinous portion and intrasubstance rupture is rare. Author experienced 2 cases of intrasubstance rupture of biceps brachii diagnosed by sonographic examination which showed satisfactory result by conservative treatment.

Key Words: Biceps brachii, Intrasubstance rupture, Sonography

상완이두근은 2관절 근육(diarticular muscle)인 바 퇴행 및 과용에 의한 파열이 흔한 근육의 하나이다. 그러나 이 파열은 건부분이나 근건이행부에서 주로 나타나며 근육 팽대부에서의 파열은 흔하지 않다[1]. 저자는 47세 남자와 45세 여자에게서 발생한 이두근의 근육 팽대부의 파열을 경험하였는데, 골프 경기중 발생하였고, 보존적 치료만으로 충분한 기능 회복을 보였다. 저자의 증례에서 근육 파열을 진단하고 경과를 관찰하는 것과 완치 후 근육의 상태를 평가 하는 것 모두 초음파검사만으로 충분하였기에 문헌고찰과 함께 보고하는 바이다.

증례보고

1. 증례 1

47세 남자환자로서 우측 상완부 전면의 동통과 운동제한을 주소로 내원하였다. 병력상 내원 3일 전 골프를 치다 상완부 전면에 뜨끔하는 통증을 느낀 후 골프 스윙이 힘들어 졌고 이틀 간 쉬었으나 증상이 가시지 않았다. 진찰 검사 소견상 상완부 전내측에 압통을 보였으며 약간의 부종을 보였다. 피부의 멍이나 반상출혈은 보이지 않았다. 주관절 굴곡력 및 전완부 외회전력의 감소가 있었으며 동통으로 인해 정확한 측정이 어려웠다. 방사선 소견상 상완골 및 연부조직의 특이 소견은 없었다.

내원 당일 상완부 동통 부위에 초음파검사를 시행한 바, 기기는 ACCUVIX V20(MEDISON, KOREA)를 사용하였고 12~5 MHz 선형 탐촉자로 횡축스캔 및 종축스캔 영상을 얻었다. 횡축스캔에서 이두근에 정상 근육의 에코 형태를 상실한 지름 22~27 mm 크기의 원형의 병변이 보였고 내부는 저에코 및 고에코 영역이 혼재된 양상을 보였다. 이두근 팽대부에서의 파열이었으며 주로 내측을 침범하였다(Fig. 1A). 종축스캔에서 이 병변은 약 60 mm정도 길이의 타원형이었고, 천층에는 손상되지 않은 정상 근육이 남아 있었다(Fig. 1B).

초음파 검사소견으로는 종양 등 근육내 종괴를 형

통신저자: 류 재 만
울산광역시 남구 삼산동 1539-12
바른정형외과
Tel: 052-227-0999, Fax: 052-261-9777
E-mail: jmryoo59@naver.com

성하는 질환과의 감별진단이 불가능하였으나, 병력을 근거로 근육의 파열을 의심하였다. 물리치료와 소염제, 근이완제를 처방하였고, 환자의 동통과 장애가 심하지 않아 석고고정 없이 팔걸이만으로 주관절 굴곡상태에서의 휴식을 권하였다.

수상 후 10일에 추시 초음파검사에서는 원형 병변 내부에 무에코 영역이 보였고 이는 기존 혈종의 액화를 의미하므로 근육내 파열 진단을 더 확신 할 수 있었다(Fig. 1C). 시야확장 시상스캔(sagittal extended field-of-view)으로 이두근 전체를 조사해 보았는데 파열된 부분의 근위부 및 원위부에 정상 근육을 볼 수 있었다(Fig. 1D). 당시 환자는 팔걸이 상태에서는 동통이 심하지 않아 투약 및 물리치료를 중단하였다.

수상 후 5개월이 지나서 추시하였는데 환자는 직장 근무 및 모든 스포츠활동이 가능한 상태를 보였다. 주관절 굴곡 및 전완부 외회전력도 도수검사에서 건측대비 완전한 회복을 보였다. 추시 초음파검사는

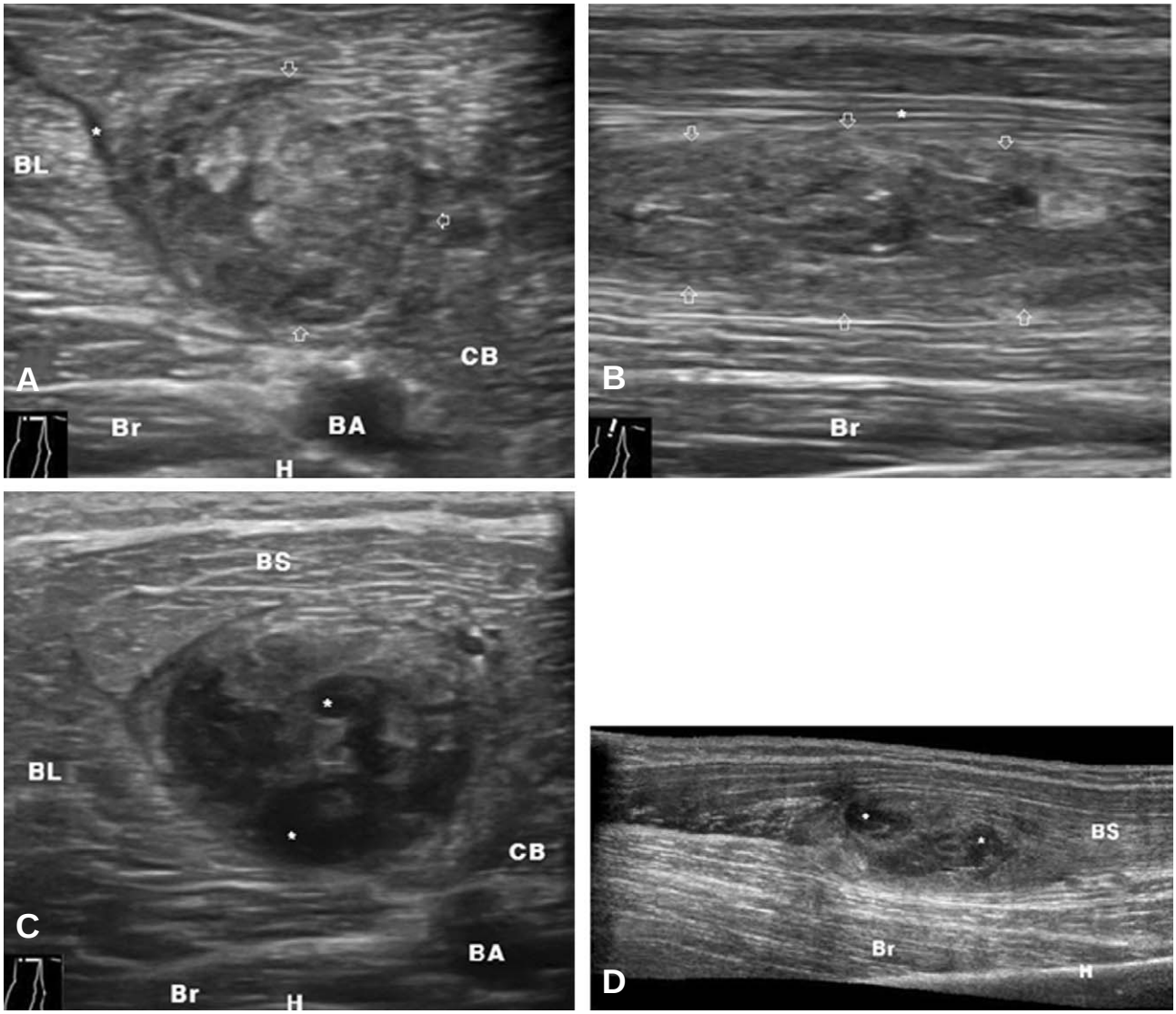

Fig. 1. Sonographic images 3rd day after injury. (**A**) Transverse scan demonstrates oval shaped lesion with mixed echogenicity (open arrows) within the belly of biceps muscle. Aponeurosis loses its echogenicity by edema (star) (**B**) Longitudinal scan demonstrates lenticular shaped lesion with mixed echogenicity (open arrows). Ventral to the lesion, intact muscle is seen (star). (**C**) Transverse scan 10 days after injury shows anechoic areas(stars) within the lesion meaning liquefaction of hematoma. (**D**) Sagittal extended field-of-view shows the intact muscle tissue at proximal and distal to the lesion.
BL: belly of long head of biceps, Br: brachialis, BS: belly of short head of biceps, CB: coracobrachialis, H: humerus

LOGIQ E9(GE Healthcare, USA)을 사용하였고 15~6 MHz 선형 탐촉자로 종축스캔 및 횡축스캔 영상을 얻었다. 파열이 있었던 부분의 병변은 완전 소실된 소견을 보였다. 초기 손상에서 보인 병변에 비하면 현저히 작은 영역에서 섬유화에 의한 것으로 짐작되는 소량의 고에코 영역이 보였다(Fig. 2).

2. 증례 2

45세 여자로서 우측 상완부 전내측의 동통을 주소로 내원하였다. 병력상 10일전 골프를 치던 중 동통이 발생하였고, 심하지 않아 쉬고 있던 중이었다. 진찰 검사 소견상 부종이나 피하출혈은 보이지 않았고 상완부 내측에 압통을 보였다. 주관절 굴곡력 약화는 별로 보이지 않았고, 운동시 경도의 동통을 보였다.

초음파 검사에서 이두근 내측에 지름 9.5 mm, 길이 28 mm 크기의 정상근육 에코를 상실한 영역을 보였다. 횡주사에서 이두근 중에서 오구돌기에서 기시된 단두근 부분에 병변이 있었고 장두근 부분은 정상 근육의 소견을 유지하였다(Fig. 3A). 종주사에서는 병변부위의 천층 및 심층에 정상 근섬유가 남아 있지 않았다(Fig. 3B). 즉 장두근은 침범하지 않은 단두근의 완전파열이었고, 병변 내부 에코 변화는 파열부의 출혈 및 부종에 의한 것으로 보였다. 치료는 물리치료만 시행하였고, 수상 후 2주 정도 경과한 무렵에 환자는 더 이상 내원하지 않았다.

수상 후 6개월후 추시 문진에서 근력이 회복된 정상 상태였으며 환자가 거부하여 추시 초음파 영상은 얻을 수 없었다.

고 찰

상완이두근의 파열은 대부분 건 부위에서 발생하며 1934년 Gilcrest[1]의 발표 후 근위부 장두건 및 원위부 요골 조면 부착부의 건파열은 많이 보고 되었으나 근육내 파열은 매우 드물다.[2] 다만 미국의 낙하산부대의 병사에게서 이두근의 근육내 절단이 빈번히 발생하는데 Tobin 등[3]이 1례를 보고한 후에 동일한 손상에 대한 보고가 다수 있었다.[4-6] 그러나 이 손상은 낙하산병이 비행기에서 팔을 펼치며 낙하하는 순간의 실수에 의해 상완부 전면이 낙하산 펼침줄(static line)에 걸리면서 이두근이 끊어지는 폐쇄성 횡절단으로[4] 본 증례와 같은 2관절 근육에서의 스트레스성 파열과는 다른 병변이다. 그 외에 보고된 근육내 파열은 교통사고에 의한 2례[2,7]가 있으나 이들도 둔상에 의한 직접 절단이고, 수상스키 중 순간 충격에 의해 발생한 2례[8,9]가 보고된 바 있

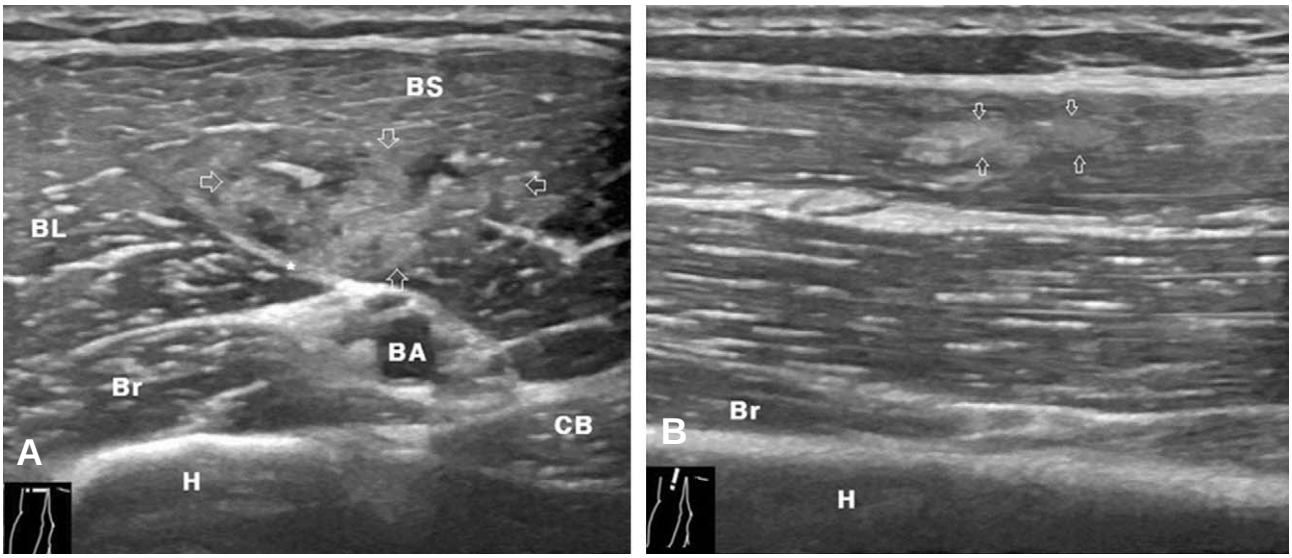

Fig. 2. Sonographic image after 5 months. (**A**) Transverse scan shows poorly demarcated area of increased echogenicity by fibrous healing(open arrows). Aponeurosis also shows good regeneration as linear hyperechoic appearance (star). (**B**) Longitudinal scan shows nodular hyperechoic area (open arrows) formed by fibrous healing.
BA: brachial artery, BL: Long head belly of biceps brachii, Br: brachialis, CB: coracobrachialis, H: humerus

다. 그러나 문헌고찰에서는 본 증례와 같이 골프 도중 발생한 경우는 보고 된 바 없다.

현재 발표된 근육 파열이 대부분 둔상에 의한 직접 절단의 형태라서, 이에 대한 손상기전이 특별히 기술 된 바 없다. 다만 이두근 중 단두부분의 파열은 주관절 신전상태에서 내전 및 굴곡하는 상완부에 반대방향으로 저항이 주어지는 경우에 발생하는 것으로 알려져 있는데,[8] 골프 동작에서 골프공을 치는 순간의 오른팔 상태와 골프채의 두부(clubhead)에 주어지는 순간 반발력의 상호 작용이 이에 유사해 보인다. 또한 2증례 모두 골프 후 오른팔 이두근의 내측 부분, 즉 오구돌기에서 기시된 단두근 부분이 주로 파열된 것인 바, 이 기전이 유의하다고 사료되지만 더 많은 증례를 통한 검증이 필요해 보인다.

발표된 증례들을 진단함에 있어, 자기공명영상을 이용한 경우가 1례[2] 있으나 초음파 검사는 사용 된 바가 없고 나머지는 모두 탐험절개에 의해 진단하였다. 이는 기존 발표된 손상들이 순간 외상에 의한 폐쇄성 절단이었기 때문이다. 따라서 스트레스성 파열인 본 증례의 진단적 기준을 설명함에 있어 발표된 자료들을 참고하는 것은 의미가 없어 보인다.

Popeye sign처럼 뚜렷한 변화를 보이는 건 파열과는 달리, 근육내 파열은 비교적 가벼운 자각 증상 외에는 별다른 외견상 변화를 보이지 않아 진찰 소견으로 이를 인지하는 것은 불가능하다. 이러한 경미한 증상에 자기공명영상을 적용하기도 어려워, 통증에 대한 대증치료만이 시행되어 제대로 진단 되지 않은 경우도 있었을 것으로 짐작된다. 따라서 앞으로 초음파검사가 정형외과의 진단영역에 광범위하게 사용되면 더 높은 발생율을 보일 것으로 보인다. 저자의 경우 초음파 검사로서 충분히 정확한 진단이 가능하여 자기공명영상 검사는 시행하지 않았다. 근육 파열의 진단에는 자기공명영상이 가장 정확하고 중증도 판정에 있어서도 탁월한 성적을 보이는 것은 사실이나, 접근의 용이성이나 검사 시간, 검사 비용 등에 있어서의 장점을 고려하면 초음파 검사가 우수한 면이 적지 않다.

발표된 증례들에서의 치료는 대부분 수술이었는데, 완전파열이든 부분 파열이든 진단을 위해서는 탐험절개가 필요하였기 때문이며, 손상 확인 후 세

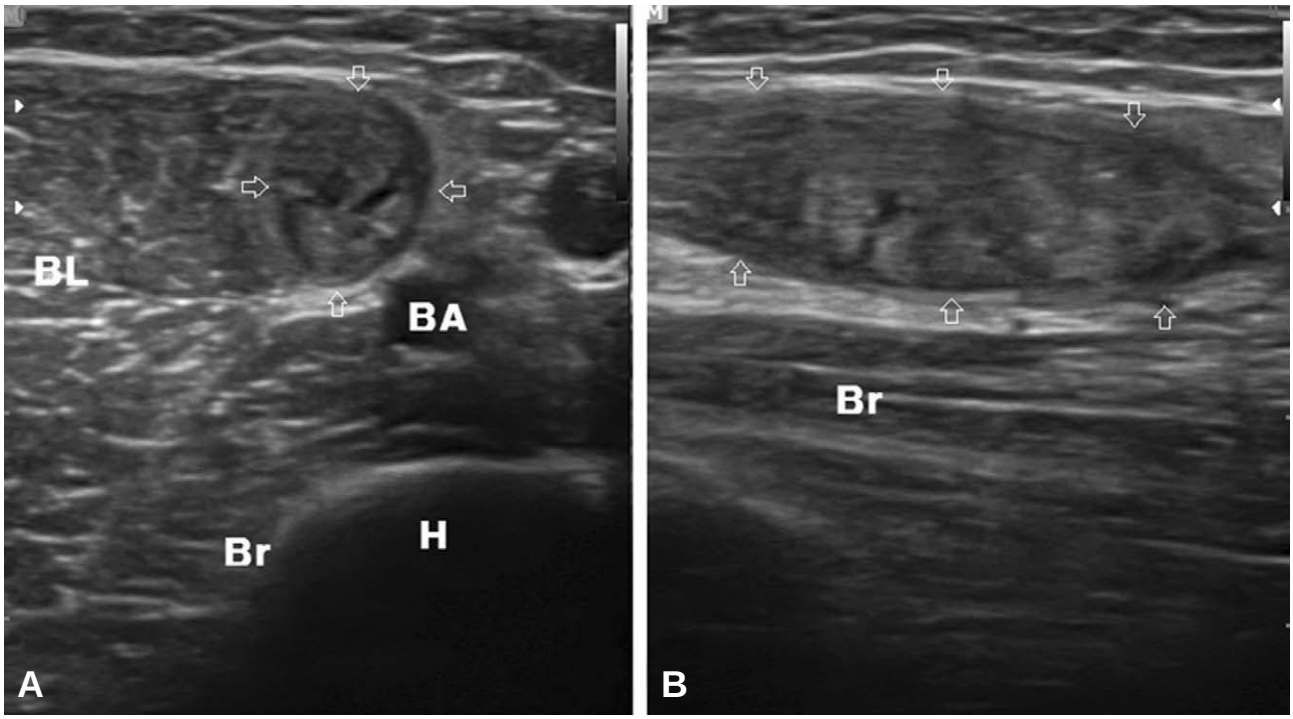

Fig. 3. Sonographic images at anteromedial aspect of proximal arm 10 days after injury. (**A**) Transverse scan demonstrates 0.9mm sized round area losing muscular architecture (open arrow) within the medial part of the belly of biceps. (**B**) Longitudinal scan demonstrates 28mm long lenticular shaped lesion(open arrows). Ventral and dorsal to the lesion, no normal muscular architecture are preserved.
BA: brachial artery, BL: belly of long head of biceps, Br: brachialis, H: humerus

척과 함께 다양한 연부조직의 절제나 봉합등의 외과적 처치가 시행되었다. 수술한 경우에는 4~5개월에 근력과 운동범위가 건측 대비 100% 회복을 보였다.[2,8] 그러나 비수술적 치료를 시행한 경우에서도 직능을 유지하였고 근력회복이 완전하지 못한 경우라도 일상생활에서 불편감은 없었다는 보고가 있으며[5,7] 두 가지 방법 중 어느 쪽이 유의한 우월성을 가지는 지 비교된 바는 없다.[4] 다만 폐쇄성 완전 절단에서 상완 전면에 함몰이 있었던 환자들 일부에서는 보존적 치료후 미용상 불편감을 남긴다 하였다.[5]

본 증례들에서는 수술이나 석고고정 없이 보존적 치료만으로 수상후 1~2주 내에 일상 활동이 가능할 만큼 동통 회복이 있었고, 5개월 후에는 근력과 운동범위 모두 정상 소견을 보였다. 초음파 검사 추시가 가능하였던 1례에서는 기존 파열부에 작은 섬유화 상흔과 함께 잘 회복된 근육조직의 소견을 보였다.

참고문헌

1. **Gilcrest EI.** *The common syndrome of rupture, dislocation and elongation of the long head of the biceps brachii. Analysis of 100 cases. Surg Gynecol Obstret. 1934; (58):322-40.*
2. **Shah AK, Pruzansky ME.** *Ruptured biceps brachii short head muscle belly: a case report. J Shoulder Elbow Surg. 2004; 13(5):562-5.*
3. **Tobin WJ, Cohen LJ, Vandover JT.** *Parachute injuries. JAMA. 1941; 117(16):1318-21.*
4. **David J. Wilson et al.**, *Intrasubstance rupture of Biceps Brachii; Diagnosis and Management. Orthopedics, November 2011;34:Issue 11:890-6.*
5. **Kragh JF, Basamania CJ.** *Surgical repair of acute traumatic closed transection of the biceps brachii. J Bone Joint Surg Am. 2002; 84(6):992-8.*
6. **Balkissoon AR, Snyder CF, Basamania CJ.** *MR imaging of traumatic closed injuries of the biceps brachii muscle in military parachutists. Am J Roentgenol. 1998; 170(5):1400-1.*
7. **Chen HW, Chew FS.** *Complete rupture of both heads of the biceps brachii muscle belly by blunt trauma. Radiology Case Reports. 2006;(4):145-8.*
8. **DiChristina DG, Lustig KA.** *Rupture through the short head of the biceps muscle belly: a case report. Clin Orthop Relat Res. 1992;(277):139-41.*
9. **Carmichael KD, Foster L, Kearney JP.** *Biceps muscle rupture in a water skier. Orthopedics. 2005; 28(1):35-7.*

국문초록

상완이두근의 파열은 주로 건 부위에서 나타나고, 근육내 파열은 드물다. 저자는 초음파검사로 진단한 이두근의 근육내 파열 2례를 경험하였고 보존적 치료로 만족한 결과를 얻었다.

색인단어: 상완이두근, 근육내 파열, 초음파검사