

# 방사선치료 후 방사선 폐렴이 유발된 암 환자에 생맥산을 투여한 증례 보고 2례

채진<sup>1</sup> · 이지영<sup>1</sup> · 송안나<sup>2</sup> · 최성현<sup>2</sup> · 이수민<sup>2</sup> · 정의홍<sup>2</sup> · 이수경<sup>2</sup>

<sup>1</sup> 강동경희대학교병원 한방병원 한방내과

<sup>2</sup> 강동경희대학교병원 한방병원 사상체질과

## Abstract

### Effect of Saengmaek-san on Cancer Patients with Symptoms Related to Radiation Pneumonitis after Radiotherapy : Report of 2 Cases

Jean Chae<sup>1</sup>, Jeeyoung Lee<sup>1</sup>, Anna Song<sup>2</sup>, Seongheon Choi<sup>2</sup>, Soomin Lee<sup>2</sup>,  
Yeehong Jung<sup>2</sup>, Sookyung Lee<sup>2</sup>

<sup>1</sup>Department of Oriental Internal Medicine and <sup>2</sup> Department of Sasang Constitutional Medicine<sup>2</sup>,  
Kyung Hee University Hospital at GangDong

Received 18 November 2013, revised 2 December 2013, accepted 5 December 2013

**Objective** : This study is purposed to report 2 cases of cancer patient whose symptoms related to radiation pneumonitis had been controlled with Saengmaek-san treatment.

**Methods** : A 56-year-old female rectal cancer patient was prescribed with Saengmaek-san due to the symptoms which had developed 4 weeks after the completion of her radiotherapy session in both lungs. Her chief complaints were shortness of breath, dry cough and fatigue. Another case, 53-year-old male patient with hepatocellular carcinoma, had also developed symptoms of fatigue, weight loss and dry cough after his radiotherapy session in left upper lung zone. Radiological changes of both patients' chest X-ray suggested radiation pneumonitis.

**Results** : Symptoms of the female patient were improved, especially shortness of breath, after Saengmaek-san treatment, without any aggravation in her chest X-ray result. However, infiltrative opacity in the left upper lung zone of the male patient was aggravated despite the improvement of his clinical symptoms. His remaining symptoms and radiological change were effectively controlled

after steroid therapy.

**Conclusion** : Saengmaek-san may be considered as a potential treatment for symptoms related to radiation pneumonitis with proper monitoring.

**Key words**: Saengmaek-san, radiation pneumonitis, radiation-induced lung injury

## 서론

많은 암환자들이 투병하는 병정 가운데 방사선치료를 필요로 한다. 근래에는 치료 기술의 혁신적인 발전과 암 치료의 경향 변화로 근치적 치료를 위한 접근뿐만 아니라 전이성 암환자들의 고식적 목적으로도 방사선치료가 활용되고 있다.<sup>1)</sup> 그러나 세포의 DNA를 손상시킴으로써 복제능을 억제시키는 방사선치료의 기전에서 비롯되는 가장 중요하면서도 흔한 부작용으로 방사선 폐렴이 있다.

방사선 폐렴은 대개 치료 종료 4~12주 후 발생하며, 경도의 증상으로 저절로 회복되는 경우도 있지만 진행될 경우 폐 섬유화 및 폐 기능 저하를 유발하여 환자의 삶의 질에 지대한 영향을 줌과 동시에 생명까지 위협할 수 있는 질환이다. 흔히 동반되는 임상 증상은 미열, 호흡곤란, 건성 해수, 늑막성 흉통 등이 있을 수 있다.<sup>2)</sup>

방사선 폐렴의 양방적 관리는 일반적으로 침상 안정 및 진해제나 salicylates 등의 약물을 통한 대증적 치료 정도가 권장되나, 호흡 곤란 등의 급성 징후 관찰시에는 고용량 스테로이드 요법으로 증상을 완화를 시도한다. 그러나 스테로이드 요법만으로는 섬유화로 진행되는 흐름을 막을 수는 없으며<sup>3)</sup>, 스테로이드 자체도 여러 가지 부작용이 알려져 있다.

생맥산은 人蔘, 五味子, 麥門冬의 세 약재로 구성되어 益氣生津, 養陰斂汗 하는 효능을 가지며, 氣短, 倦怠, 口渴, 汗出 하는 증상을 목표로 사용되는 처방이다. 또한 여러 실험 연구

를 통해 생맥산의 항산화 효능이 보고된 바 있으며, 최근에는 이를 토대로 방사선 조사 후 소장 점막에 대한 보호효과가 있는 것으로 보고되기도 하였다.<sup>4)</sup> 저자는 이 생맥산 과립제제를 방사선치료 후 발생한 방사선 폐렴 관련 호흡기 증상 및 체력 저하를 호소하는 암환자에게 처방하여 일부 증상이 개선됨을 관찰하였고, 또 향후 임상에서 유사한 사례를 한약으로 관리함에 있어 유의해야할 점을 인식하였기에 본 증례를 통하여 보고하고자 한다.

## 본론

### <증례 1>

증례 1의 환자는 56세의 여환으로, 2001년 4월 직장암을 진단받고 저위전방절제술 시행 후 보조항암화학요법(adjuvant chemotherapy) 2002년 2월까지 시행 받았으나 이후 양측 폐엽에 전이성 결절 지속적으로 재발하여 2003년부터 2007년까지 전이부절제술을 총 3회 받고 항암화학치료(chemotherapy)를 지속하였다. 2009년에는 뼈전이 및 서혜부 림프절 전이 발생하여 이후 2012년 1월까지 고식적 항암화학치료를 지속받았으나 질병 계속 진행되어 항암치료 종료 후 2012년 2월부터 본원에서 한방치료 시작하였다.

양측 폐 전이부 크기 증가에 대하여 본원 방사선종양학과에서 2012년 4월 26일부터 2012년 5월 14일까지 좌측 폐 전이성 결절 4부위(좌상엽 1부위, 좌하엽 3부위) 및 우하엽 전이부 1부

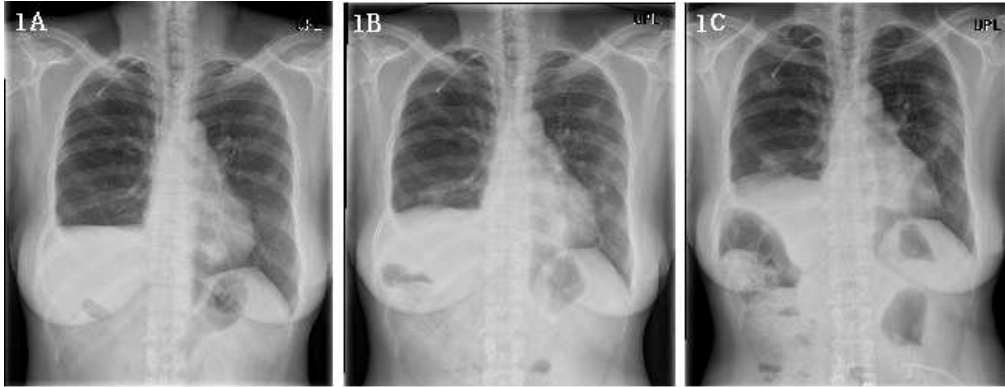

Fig. 1. Radiographic findings of the Patient 1 before and after treatment

1A. Chest X-ray findings in May 2012 during radiotherapy; 1B. X-ray findings in August 2012, multifocal infiltration in both lungs, especially left lower lobe is noted. Saengmaek-san was prescribed for symptom control; 1C. X-ray findings in October 2012, no significant change since last exam.

위, 동시 총 5부위에 대하여 세기조절방사선치료(intensity modulated radiotherapy, 이하 IMRT)를 총 용량 4800cGy/12fr로 시행받았다.

방사선 치료 종료 후 2012년 6월부터 가래를 동반한 乾嗽, 咯痰, 身疲 등 호소하였으며 8월부터는 喘證이 추가로 발생하여 외래로 내원, 당일 촬영한 단순 흉부 방사선 소견 상 방사선 치료 종료 시점인 5월(Figure 1A)에 비하여 좌측 폐 하엽에 다수의 침윤성 음영 증가 소견이 관찰되었다(Figure 1B). 이에 본원 한방 과립 엑스제 원기생맥산(본원 처방코드 HH905G)을 처방하였으며 2012년 8월 27일부터 매 식후 1시간, 하루 세 번 1包씩 총 15일간 복용하였다.

한약 이외에 2012년 5월 방사선치료 종료 시기부터 방사선종양학과에서 코푸시럽, 뮤테란캡셀(성분명 acetylcysteine), 디코데 서방정(성분명 dihydrocodeine) 처방받아 복용하였으나 1개월 뒤 중단하였고, 6월부터는 기침 가래에 대해 추가 투약 및 한약과 병용한 양약은 없었다.

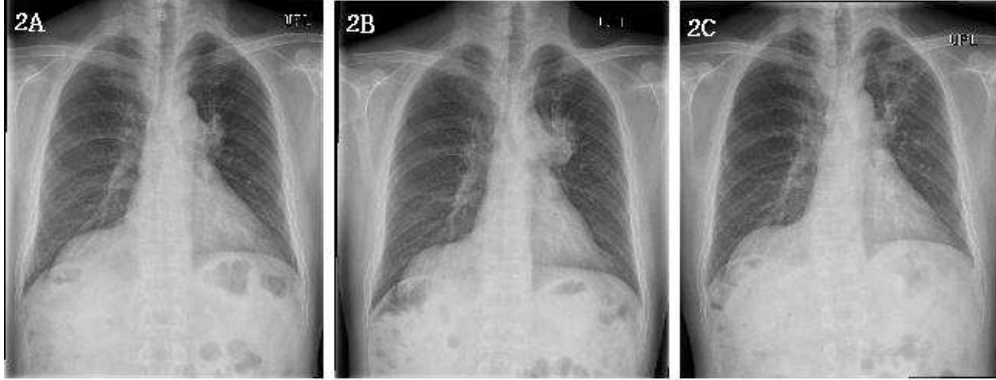
생맥산 복용 후 9월 24일 내원 시에는 8월에 발생한 숨찬 증상은 모두 소실된 상태였고, 乾嗽, 咯痰 증상은 아직 지속되었으나 50% 가량 호전된 양상이었다. 이후 10월 22일 재내원시에도 숨찬 증상은 소실된 상태로 유지되었고, 乾

嗽, 咯痰 증상도 9월과 비슷하게 지속되었다. 10월 22일 촬영한 영상소견 상 8월에 관찰되었던 음영 또한 변화없이 유지되었다(Figure 1C).

## <증례 2>

증례 2의 환자는 53세의 남환으로, 2007년 3월 간세포암 진단 받고 우측 간엽 절제술 및 담관 절제술 받았으나 2010년 12월에 폐 전이 소견이 관찰되었다. 이후 2011년 10월까지 경구용 항암화학치료제(sorafenib) 복용 지속하였으나 우측 부신의 전이부위에 크기 증가 소견이 관찰되어 치료 중단 후 본원에서 한방치료를 지속하였다. 2011년 10월 우측 부신의 전이 부위에 방사선치료를 받았으며, 2012년 4월에는 좌측 폐 상엽의 전이 부위에 대하여도 IMRT(총 용량 4800cGy/12fr)를 시행받았다.

본 증례의 환자는 2012년 5월 방사선치료 종료 시점 부터 身疲, 少力, 頭重, 輕度の 體重減少 계속되어오다 2012년 7월부터는 가래를 동반하지 않은 乾嗽가 한달 간 지속되어 외래로 내원하였다. 2012년 8월 13일 외래 내원시 촬영한 단순 흉부 방사선 검사 결과 4월 방사선치료 시작 시(Figure 2B)와 비교하여 좌측 폐



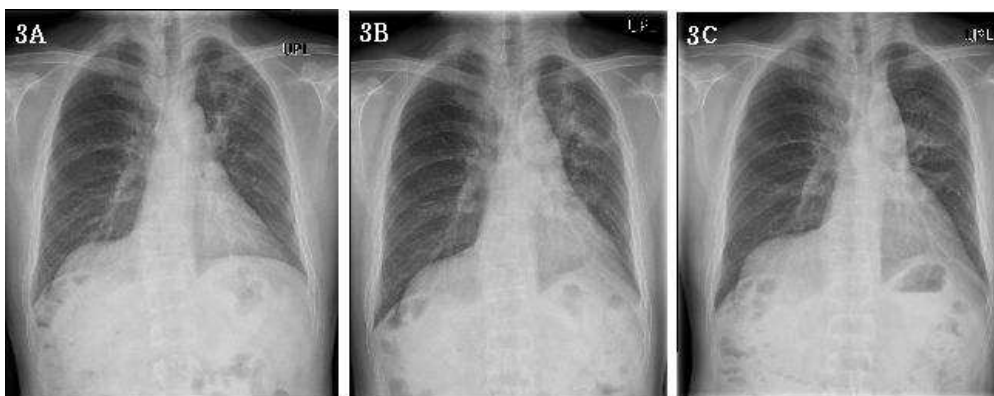**Fig. 2.** Radiographic findings of the Patient 2 before treatment

**2A.** Chest X-ray findings in November 2011; **2B.** X-ray findings in April 2012, aggravation of the pulmonary metastatic lesion in left upper lobe zone is noted compared with Figure 2A, which led the patient to undergo radiotherapy; **2C.** X-ray findings in August 2012, suspicious radiation pneumonitis is observed in left upper lobe, while the size of the metastatic lung lesion has markedly decreased after radiotherapy.

상엽 방사선 조사 부위에 방사선 폐렴 의심 소견 관찰되었다(Figure 2C). 해당 증상에 대해 본원 한방 과립 엑스제 원기생맥산(본원 처방코드 HH905G)을 처방하여 2012년 8월 16일부터 하루 3회 식후 1시간 2包씩 총 12일간 복용하였다.

이후 9월 18일 내원 시에는 동반된 증상이었던 頭重, 乏力 등이 호전되고, 식욕도 증가하면서 체중도 8월에 비하여 2kg 증가된 상태였다.

그러나 乾嗽가 변화없이 지속되어 당일 본과로 입원하였고, 9월 19일 단순 방사선 흉부 촬영 결과 8월(Figure 3A)에 비하여 좌측 폐 상엽의 방사선 폐렴 의심 부위의 조영증가가 더 확연해짐을 관찰할 수 있었다(Figure 3B). 당일 촬영한 흉부 CT 영상 상으로도 동일 소견을 확인한 후 방사선종양학과 협진을 통하여 스테로이드 요법 시작하였고, prednisolone 30mg daily에서 차츰 15mg-10mg-5mg로 tapering 하여 한달 후 종료



**Fig. 3.** Changes in chest X-ray of Patient 2 after treatment

**3A.** X-ray findings in August 2012, the same image with Figure 2C; **3B.** X-ray findings in November 2012, increased extent of the opacity in left upper lung field is noted despite saengmaek-san treatment; **3C.** X-ray findings in October 2012, improved state of radiation-induced pneumonitis after 1-month-course of steroid treatment.

하였다. 10월 25일 재내원 시에는 乾嗽 증상도 모두 소실되었고, 단순 흉부 촬영 상 좌측 상엽의 폐렴 소견도 일부 호전됨을 관찰할 수 있었다(Figure 3C).

## 고 찰

앞서 기술한 바와 같이 본 증례는 폐의 전이성 종양에 대한 방사선치료 이후 발생한 방사선 폐렴 관련 호흡기 증상 및 기타 체력 저하 등의 증상에 생맥산을 처방한 결과를 다루고자 하였다. 증례 1의 환자는 2012년 5월 방사선치료 종료 약 4주 이후부터 乾嗽, 咯痰, 身疲 증상이 발생하였고, 해당 호흡기 증상에 대하여 진해거담제 등 양약을 1개월간 복용하였음에도 호전이 없는 상태였다. 이후 8월 내원 당시 촬영한 단순 흉부 X-ray 상 방사선 조사 범위에 포함되었던 좌측 폐 하엽에 방사선 폐렴 의심 소견이 관찰됨과 동시에 喘促 의 임상증상도 새롭게 발생하였다. 생맥산 투여 후 喘促 하는 증상은 소실되었으며 5월부터 지속되던 乾嗽 및 咯痰은 50% 정도의 호전을 보였다. 10월에 촬영한 단순 흉부 X-ray 소견상 좌하엽의 침윤성 음영은 추가 진행 없이 유지되었다. 피로 및 체력저하에 대한 증상 호전 여부는 따로 조사되지 않았다.

증례 2의 환자는 2012년 5월 방사선치료 종료 후 약 8주가 경과된 시점인 7월경부터 가래가 동반되지 않는 乾嗽가 지속되었으며, 8월 내원 시 촬영한 단순 흉부 X-ray 상으로 좌측 폐 상엽에 방사선 폐렴 의심 소견이 관찰되었다. 생맥산 복용 이후 頭重, 乏力 등의 증상은 호전되었으며 방사선치료 이후 감소하였던 체중도 2Kg 증가된 상태였다. 그러나 9월 촬영한 X-ray 상으로 좌상엽의 침윤 양상은 악화 소견이었다. 이에 증례 2의 환자는 즉각 입원하여 흉부 CT 촬영 후 양방 협진 진료를 통해 스테로이드 요

법을 시작하였으며, 차츰 용량 감량하여 약 한 달 간 투약 종료 후 10월 촬영한 단순 흉부 X-ray 상 좌상엽의 음영 증가 소견은 소실되었으며, 남아있던 乾嗽의 임상증상도 호전됨을 관찰할 수 있었다.

본 증례와 같은 방사선 폐렴을 포함하여 대개 방사선 조사에 의한 부작용은 한의학적으로 火熱毒邪에 의한 津液과 氣血의 손상 및 脾胃, 肝腎 간의 失調로 볼 수 있는데, 생맥산은 이와 같은 상황에 어느 정도 효과적으로 대처할 수 있는 처방인 것으로 생각된다.

생맥산은 《內外傷辨惑論》에서 최초로 언급된 처방으로 人蔘, 五味子, 麥門冬 세 약재로 구성되며 益氣生津, 養陰斂汗 하는 효능으로 氣短, 倦怠, 口渴, 汗出 등의 증을 주치한다.<sup>5)</sup> 《景岳全書》에서는 생맥산의 효능으로 治熱傷元氣 止渴消煩 定欬喘促 하는 것, 그리고 口乾喘促 或肢體倦怠 肌肉消瘦 面色痿黃 汲汲短氣 汗出不止 食少作渴을 주치함도 언급되어 있다.<sup>6)</sup> 이처럼 熱邪 혹은 暑熱로 인하여 촉발된 喘促, 倦怠, 短氣를 주치한다는 점에서 미루어 볼 때, 임상에서 방사선치료 이후 체력 저하, 식욕감퇴, 해수 및 호흡곤란 등의 증상을 호소하는 암환자들에게 생맥산의 처방을 고려해볼 수 있다.

이러한 문헌적 근거 외에도 생맥산의 항산화 효과, 항염증효과 및 방사선보호효과 등의 실험 연구 결과를 보고한 연구도 있다. Ichikawa 등<sup>7)</sup>은 쥐 실험 연구를 통해 생맥산의 대뇌 산화 손상 예방효과를 보고하였으며, Jeong 등<sup>8)</sup>은 생맥산이 TNF- $\alpha$  및 IL-6 생산 감소를 통해 쥐의 복강 내 대식세포의 염증 반응을 억제시킴을 보고하였다. 김 등<sup>4)</sup>은 생맥산이 방사선 조사 후의 쥐의 소장 소낭세포의 apoptosis를 억제함을 보고하기도 하였다. 또한 생맥산 구성 약재 중 하나인 인삼(Panax ginseng)은 정상 인체 조직에 대한 방사선의 유해한 효과를 감소시키는 방사선 보호약물로서 보고된 바 있다.<sup>9)</sup> 그러나 아직

까지 생맥산을 임상에서 방사선 폐렴의 부작용이 있는 환자에게 처방하여 증상을 관리한 증례는 보고되지 않았다.

본 증례에서는 생맥산을 유사한 치료력 및 임상증상을 가지는 두 암환자에게 처방하였으며, 身疲, 喘促 등 일부 임상증상은 실제로 현저한 호전을 보였다. 그러나 증례 1의 환자는 임상증상이 호전되고 영상의학적 소견은 악화없이 유지되는 양상이었던 데에 반하여 증례 2의 경우는 복약 이후의 임상증상 호전이 그 영상소견과 일치되지 않았다.

방사선 폐렴의 특성상 임상증상이 영상소견의 변화에 선행하여 발현되기도 하며<sup>10)</sup> 특별한 임상증상 없이도 폐 섬유화까지 진행되는 경우도 있다.<sup>3)</sup> 일단 폐 섬유화가 진행된 경우에는 스테로이드 요법이 이득이 없는 것으로 알려져 있기 때문에 방사선 폐렴의 증상을 한의학적으로 관리함에 있어서도 영상의학적 변화를 주기적으로 체크하여야 할 것이며, 임상증상이나 영상소견 악화 양상 시에는 즉각 필요한 처치를 받을 수 있도록 조치하여 영구적으로 환자의 삶의 질이 악화되는 상황에 이르지 않도록 유의가 필요할 것으로 생각된다.

본 증례에서는 생맥산으로 방사선 폐렴 관련 증상이 호전된 예와 더불어 임상증상은 일부 호전 되었으나 추가적으로 필요한 양방적 처치를 적절히 받아, 결과적으로 환자의 상태와 삶의 질 관리에 주목할 만한 성과를 관찰하였다. 그러나 주호소 증상의 경과 관찰에 있어 전반적으로 객관적인 평가 지표가 없었다는 점과, 증례 1 환자의 경우 피로 및 체력저하 등 일부 증상은 경과 평가에서 빠져있었다는 한계점이 있어 해석에 참고하여야 할 것이다.

본 증례를 바탕으로 향후 임상에서 방사선치료를 받는 암환자에게 생맥산이 증상 관리에 적극적으로 활용되고, 더 많은 한방 임상례를 기반으로 한 후속 연구가 진행되기를 기대해 본다.

## 참고문헌

1. Oorschot B, Rades D, Schulze W, Beckmann G, Feyer P. Palliative radiotherapy-new approaches. *Seminars in Oncology* 38(3):443-449, 2011
2. Zhang XJ, Sun JG, Sun J, Ming H, Wang XX, Wu L, Chen ZT. Prediction of radiation pneumonitis in lung cancer patients: a systematic review. *J Cancer Res Clin Oncol* 138:2103-2116, 2012
3. Sheila DD, Yankelevitz DF, Henschke CI. Radiation effects on the lung: Clinical features, pathology, and imaging findings. *AJR* 159:1157-1164, 1992
4. 김현경, 김진성, 윤상협, 류봉하. 생맥산의 방사선 보호효과: 생쥐 소낭세포 재생과 apoptosis에 미치는 영향. *대한한방내과학회지* 27(2):316-326, 2006
5. 李東垣. 東垣十書. p. 41. 서울, 대성문화사, 1983
6. 張介賓. 景岳全書. p. 3113-3258. 서울, 한미의학, 2006
7. Ichikawa H, Wang X, Konishi T. Role of component herbs in antioxidant activity of Shengmai San - a traditional Chinese medicine formula preventing cerebral oxidative damage in rat. *Am J Chin Med* 31(4):509-521, 2003
8. Jeong MY, Park DH, Kim MC, Park JB, Kim DS, Jeon YD, Kim SJ, Ahn KS, Kim SH, Lee JH, Jung HJ, Hong SH, Um JY. Saengmaeksan inhibits inflammatory mediators by suppressing RIP-2/ caspase-1 activation. *Immunopharmacology and Immunotoxicology* 35(2):241-250, 2013
9. Qi F, Li A, Inagaki Y, Gao J, Li J, Kokudo N, Li XK, Tang W. Chinese herbal medicine

- as adjuvant treatment during chemo- or radio- therapy for cancer. *BioScience Trends* 4(6):297-307, 2010
10. Benveniste MF, Welsh J, Godoy MC, Betancourt SL, Mawlawi OR, Munden RF. New era of radiotherapy: an update in radiation-induced lung disease. *Clinical Radiology* 68:275-290, 2013