

## Original Article

## Free Flap Coverage of the Finger Defect Caused by Digital Replantation Failure

Jung-Hwan Shim, Seong-Ho Jeong

Department of Plastic and Reconstructive Surgery, Korea University College of Medicine, Seoul, Korea

Received November 20, 2013  
Revised November 25, 2013  
Accepted November 25, 2013Correspondence to: Seong-Ho Jeong  
Department of Plastic and  
Reconstructive Surgery,  
Korea University Guro Hospital,  
148 Gurodong-ro, Guro-gu,  
Seoul 152-703, Korea  
Tel: +82-2-2626-3313  
Fax: +82-2-852-7484  
E-mail: surgilearn@korea.ac.kr**Purpose:** In case of the failed replantation, if the patients want to preserve the length of amputated stump, toe transfer is the ideal choice. However, reconstruction of these amputated stump with a free flap can be a useful method when the patients refuse sacrificing their toe. Our purpose of this study is to evaluate availability of functional results and patient satisfaction after this procedure.**Materials and Methods:** From March 2008 to February 2012, we reconstructed the amputated stump with free flap by patients demand. Eleven patients were included, medial plantar artery perforator flap in seven cases and great toe pulp flap in five cases. Follow-up range 12 to 24 months and we evaluate patient satisfaction by using a visual analogue scale (VAS; 1=unsatisfied, 5=excellent) and functional recovery by measuring the range of motion of remaining joint at 12 months after operation.**Results:** During follow-up period, all transferred free flaps survived and no major complications were noted. Range of motion of remaining joint appeared satisfactory result (15° to 100°). The VAS patient satisfaction score for aesthetic were five in six patients, four in four patients, and three in one patient.**Conclusion:** In case of the failed digital replantation, if patient refuse toe transfer, it could be useful method to reconstruction with the free flap to preserving maximal length of amputated stump.**Key Words:** Failed digital replantation, Medial plantar artery perforator flap, Great toe pulp flap

## 서론

1964년 Boston에서 Malt와 McKhann<sup>1</sup>이 12세 소년의 상지의 재접합에 성공하였다. 이후 1968년 Komatsu와 Tamai<sup>2</sup>가 처음으로 무지의 재접합술에 성공한 이후로 여러 기관에서 수지의 재접합을 시행하고 있고 그 성공률은 80% 이상으로 보고되고 있다.<sup>3-8</sup> 수지 재접합 실패 시 절주성형술(stump revision)이 흔하게 사용되고 있고 이 방법이 재접합에 실패한 수지 절단 환자에 있어서 최적의 선택방법이라 인식되고 있다.<sup>9</sup> 하지만 절주성형술은 수지의 단축 및 변형을 가져온다는 단점을 가지고 있고, 특히 유교사상의 영향을 받은 한국 사회에서는 신체 일부의 소실에 대해 거부감을 가지고 있기 때문에 많은 환자들은 그들의 수지가 단축되는

것을 원하지 않는 경향이 있다. 이런 환자의 요구를 만족시키고 더욱 미용적으로 우수한 결과를 얻기 위해서 절단부를 최대한 보존하고 확대시키기 위한 수술이 필요하고 이런 수술의 경우 절단술보다 더욱 복잡한 과정이 필요하다. 본 저자들은 이러한 환자의 요구를 만족시키기 위해 유리피판술을 통해 수지 절단부를 피복하였고 이에 따른 환자의 만족도를 평가하였다.

## 대상 및 방법

고려대학교 구로병원에서 2008년 3월부터 2012년 2월까지 수지 재접합에 실패한 11명의 환자에 대해 절단부를 유리피판술을 통해 피복하였다(Table 1). 평균 연령은 44.6세(29~55세)였

다. 모든 환자에 있어서 손상은 엄지를 제외한 손가락에 발생하였고 모든 환자들은 고식적인 절주성형술 및 가락열 절단술(ray amputation)을 거부하였으며 족지이전술(toe transfer) 또한 거부하였고 다만 절단된 수준 정도에서 절단된 수지의 길이를 최대한 유지하길 원하였다. 본 저자들은 이런 환자에 있어서 내측 족저 동맥 천공지 유리피판술( medial plantar artery perforator, MPAP) 7예, 족무지 수질부 유리피판술(great toe pulp flap) 5예를 환자에게 시행하였다. 필요에 따라 추가적으로 몇 가지의 추가적인 시술을 통해 재건을 시행하였다. 1예에서 MPAP에 반전 등쪽 중수골 동맥 피판(reverse dorsal metacarpal artery flap)을 추가적으로 시행하였다. 12개월에서 2년까지 추적관찰하였고 관절의 운동범위 및 합병증을 측정하였다. 환자의 기능적, 미용적 만족도를 시각사상척도(visual analogue scale, VAS; 1=unsatisfied, 5=excellent)로 평가하였다. 모든 평가는 수술 후 12개월에 행해졌다.

**수술 방법**

**1. 내측 족저 동맥 천공지 유리피판술**

중족골두(metatarsal head)에서 근위부로 2~3 cm, 그리고 발꿈치(heel)의 원위부까지, 중족부(midsole) 사이에 피판을 도안하였고 외측 중족부의 체중부하(weight bearing) 부위는 보존하였다.<sup>10</sup> 피판은 내측부터 절개하여 내측 족저 동맥 및 신경을 노출시킨 후 족저건막(plantar aponeurosis) 위로 천공지가 발견될 때까지 박리를 진행하였다.<sup>11,12</sup> 표재성 표피 정맥(cutaneous superficial vein)을 보존하여 반행정맥(vena comitans)이 작은 경우 이를 이용하였다. 내측 족저 동맥 및 신경을 손상시키지 않

고 피판을 거상하여 얻어진 피판을 수지에 문합하였다.

**2. 족무지 수질부 유리피판술**

수상한 수지와 같은 쪽 족무지의 외측 수질부에 결손부위만큼의 피판을 도안하였다.<sup>13</sup> 우선 첫 번째 지간에서 첫 번째 배부 중족 동맥(1st dorsal metatarsal artery)을 찾은 다음 이로부터 근위부로 박리를 진행하였다. 같은 방법으로 대복재정맥(great saphenous vein)의 분지를 박리하였다. 첫 번째 지간에서의 박리가 끝난 이후 근위부로 장족무지굴근(flexor hallucis longus muscle)의 부건(paratenon)위, 장족무지신전근(flexor hallucis longus muscle)의 부건위로 박리를 진행하였고 원위부로 신경혈관다발을 필요한 길이만큼 박리하여 유리시켰다. 이후 얻어진 피판을 수지에 문합하였다.

**결 과**

추적관찰기간 동안 모든 이식된 유리피판은 생존하였으며 주요 합병증은 관찰되지 않았다. 관절의 총 운동범위 또한 모든 환자에서 만족할만한 결과를 나타내었고 VAS로 평가한 환자의 미용적 만족도는 6예에서 5점, 4예에서 4점, 1예에서 3점으로 나타나 대부분의 환자에서 수술 후 모양 및 길이에 있어 만족하였다 (Table 2).

**증례 2**

49세 여자 환자로 반죽기계에 수상하여 좌측 제2, 3, 4, 5 수지의 근위지골 부위에서 절단상을 입고 타 의료 기관에서 제

**Table 1.** Patient summary

| Patient No. | Sex/age   | Finger lesion (amputation level) | Free flap coverage  | Adjunctive procedure                        | Follow-up (mo) |
|-------------|-----------|----------------------------------|---------------------|---|----------------|
| 1           | Male/34   | Middle (proximal phalanx)        | MPAP flap           | Reverse dorsal metacarpal artery flap, FTSG | 24             |
| 2           | Female/49 | Index (proximal phalanx)         | Great toe pulp flap | FTSG  | 19             |
| 3           | Male/52   | Middle (distal phalanx pulp)     | MPAP flap           | FTSG  | 12             |
| 4           | Male/55   | Middle (distal phalanx)          | Great toe pulp flap | None  | 10             |
| 5           | Male/38   | Middle (proximal phalanx)        | MPAP flap           | None  | 20             |
| 6           | Female/29 | Index (middle phalanx)           | MPAP flap           | FTSG  | 6              |
| 7           | Male/57   | Index (proximal phalanx)         | MPAP flap           | None  | 8              |
|             |           | Middle (proximal phalanx)        | Great toe pulp flap |   |                |
| 8           | Male/47   | Ring (middle phalanx)            | MPAP flap           | None  | 13             |
| 9           | Female/46 | Ring (distal phalanx)            | Great toe pulp flap | None  | 21             |
| 10          | Male/33   | Middle (proximal phalanx)        | MPAP flap           | FTSG  | 15             |
| 11          | Male/51   | Index (distal phalanx)           | Great toe pulp flap | None  | 13             |

MPAP: Medial plantar artery perforator, FTSG: full thickness skin graft.

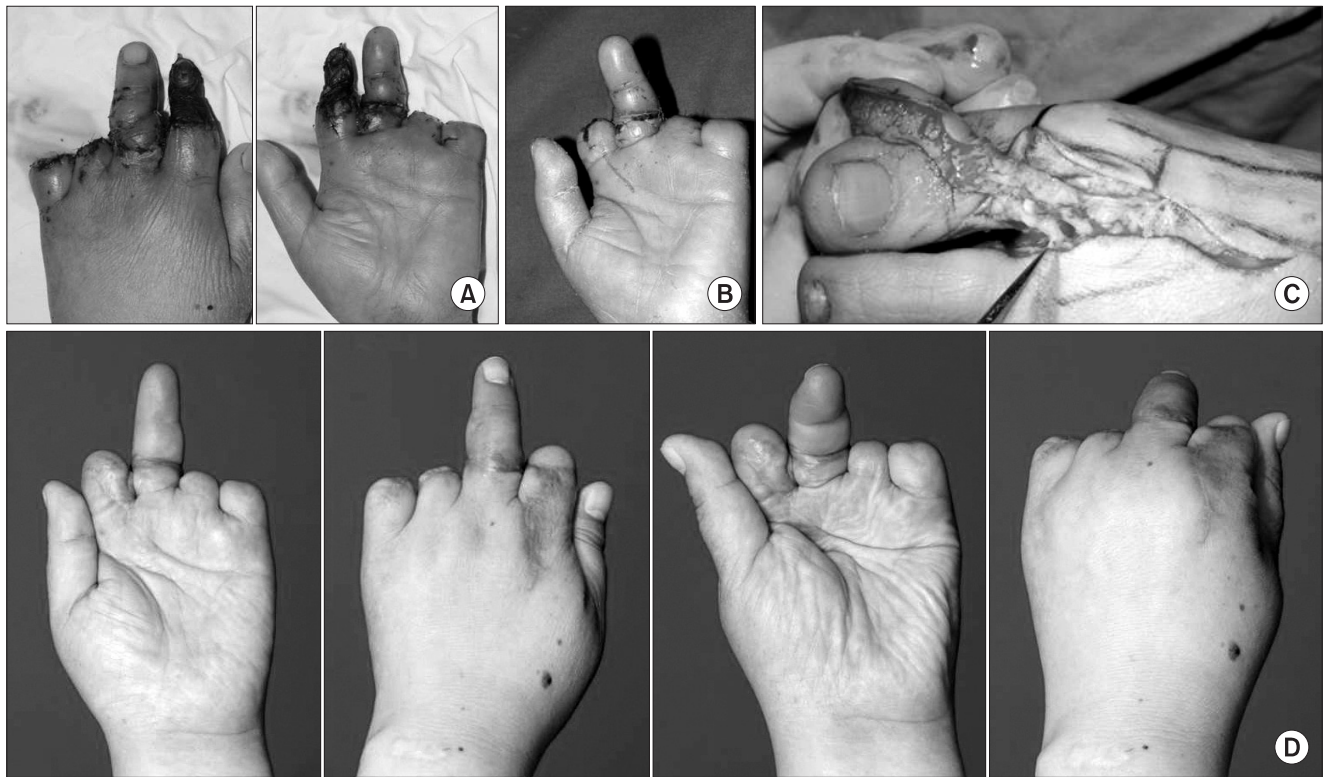
2, 3 수지에 대해 수지 접합술을 시행하였으나 제2 수지의 괴사로 고려대학교 구로병원에 내원하였다. 수지 길이의 보존을 원하였으나 족지이전술을 거부하여 족무지 수질부 유리피판술을 통해 절단부의 길이를 최대한 보존하고자 하였다. 좌측 제2 수지의 괴사 부위를 변연절제술로 제거한 후 좌측 무지에서 수질

부 유리피판을 채취한 뒤 좌측 제2 수지의 수지 척골 동맥과 배부정맥에 문합하였다. 수술 후 특이 합병증 없이 중수지절관절 (metacarpophalangeal joint, MPJ)의 운동범위는 10°~60°로 회복되었고 환자는 VAS 5점으로 만족하였다(Fig. 1).

**Table 2.** Results summary

| Patient No. | Proximal joint active ROM | VAS score (range: 1-5) | Complication           |
|-------------|---------------------------|------------------------|------------------------|
| 1           | MPJ 0°~80°                | 5                      | Mild venous congestion |
| 2           | MPJ 10°~60°               | 5                      | None                   |
| 3           | PIPJ 0°~90°               | 5                      | None                   |
| 4           | PIPJ 0°~90°               | 4                      | Donor wound dehiscence |
| 5           | MPJ 15°~65°               | 4                      | None                   |
| 6           | PIPJ 10°~100°             | 3                      | None                   |
| 7           | MPJ 0°~70°                | 5                      | None                   |
| 8           | MPJ 10°~80°               | 5                      | None                   |
| 9           | PIPJ 10°~90°              | 5                      | None                   |
| 10          | PIPJ 0°~100°              | 5                      | None                   |
| 11          | MPJ 10°~70°               | 4                      | Partial loss of FTSG   |
|             | PIPJ 10°~100°             | 4                      | None                   |

ROM: range of motion, VAS: visual analogue scale, MPJ: metacarpophalangeal joint, PIPJ: proximal phalangeal joint, FTSG: full thickness skin graft.



**Fig. 1.** (A) This 49-year-old female patient visited the clinic due to replantation failure of her left index finger. (B) After debridement, (C) stump coverage was done by using great toe pulp free flap. (D) Appearance at 10 months follow-up of this patient.

**증례 3**

52세 남자 환자로 농기계에 압궐 손상을 입어 좌측 제3 수지의 수질부 절단으로 타원에서 접합술을 시행하였으나 실패한 상태로 본원에 내원하였다. 수지말단 수질부는 손상이 없는 상태였다. 내측 족저 동맥 천공지 유리피판을 채취한 뒤 수지 요골 동맥과 배부정맥에 문합하였다. 수술 후 특이 합병증 없이 근위시간관절 (proximal interphalangeal joint, PIPJ)의 운동범위는 0°~90°로 회복되었고 환자는 VAS 5점으로 만족하였다(Fig. 2).

**증례 4**

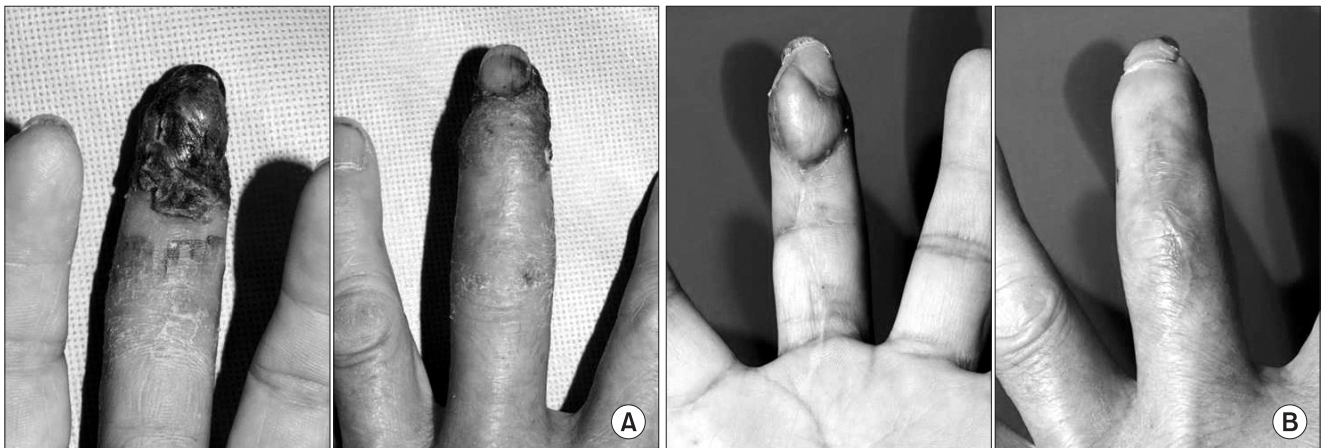55세 남자 환자로 철근 구부리는 기계에 수상하여 우측 제3 수지의 원위시간 부위에서 절단이 발생한 상태로 타원에서 접합술을 시행하였으나 실패 후 변연절제술을 시행하고 본원에 내원하였다. 우측 무지에서 수질부 유리피판을 채취한 뒤 우측 제3 수지의 수지 척골 동맥과 배부정맥에 문합하였다. 수술 후 공여부위의

창상 벌어짐 외에 특이 합병증 없이 PIPJ의 운동범위는 0°~90°로 회복되었고 환자는 VAS 4점으로 만족하였다(Fig. 3).

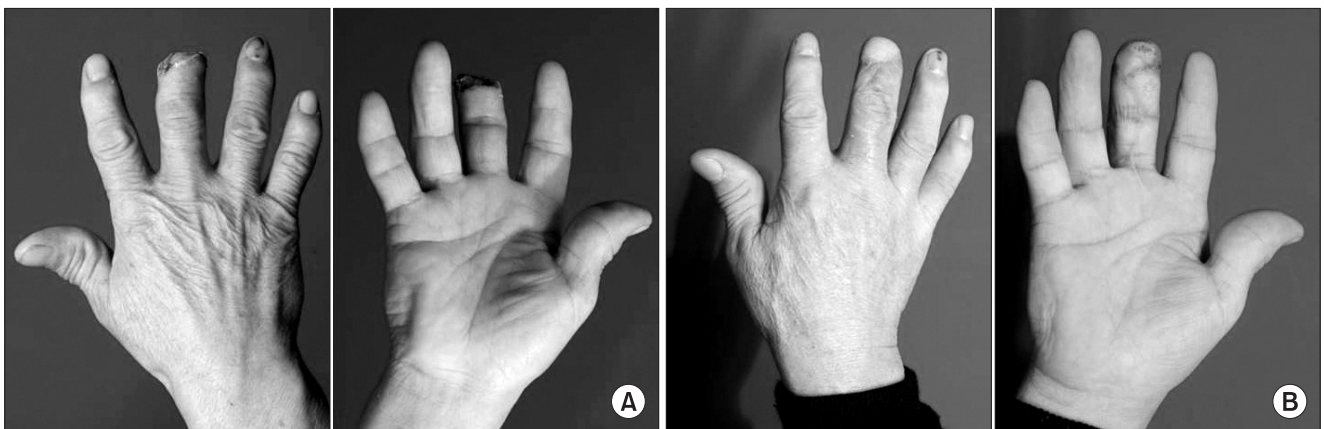**고 찰**

1965년 Kleinert와 Kasden<sup>14</sup>이 처음으로 무지 혈관의 미세 봉합에 성공하였고 1968년 Komatsu와 Tamai<sup>2</sup>가 무지의 절단에 대해 재접합술에 성공하였다. 재접합술 시 혈관 문합부의 혈전생성 또는 혈관 경련으로 인해 혈류부전이 생길 수 있고 이런 경우 재접합이 실패하게 되며 여러 논문에 따르면 실패율은 10%~20% 정도로 보고되고 있다.<sup>3-8</sup> 재접합이 실패한 경우 고식적 절주성형술, 가락열 절단술, 국소피판술(local or regional flap)을 통한 피복, 골성형 재건술(osteoplastic reconstruction), 발가락 이천술 등이 사용될 수 있다.<sup>9</sup>

절주성형술은 환자가 동의한다면 가장 우선 시행될 수 있는 최



**Fig. 2.** (A) This 52-year-old male patient visited the clinic due to replantation failure of his right middle finger. (B) Medial plantar artery perforator flap coverage was done and he satisfied the result at 12 months follow-up after operation.



**Fig. 3.** (A) This 55-year-old male patient visited the clinic due to replantation failure of his right middle finger after debridement. Great toe pulp flap was done. (B) Appearance at 6 months follow-up of this patient.



적의 선택방법이다. 하지만 피부피판이 긴장 없이 닫히기 위한 골단축이 필요해 절단된 수지의 길이가 짧아지게 되는 단점이 있다. 국소피판술은 충분한 조상(nail bed)이 남아있는 경우 수지의 길이를 유지하며 미용적으로 우수한 결과를 얻을 수 있는 방법이다. V-Y 전진피판술, 교차수지피판(cross finger flap), 모지구피판(thenar flap) 등이 이에 속한다. 충분치 못한 조상이 남아있는 원위지간관절의 원위부의 절단에 대해서는 원위지간관절 부위에서의 절주성형술이 최적의 선택방법이다. 표재지굴근(flexor digitorum superficialis)의 부착 부위보다 원위부의 절단에 대해서는 중족지골을 보존해야 하며 표재지굴근의 부착 부위보다 근위부의 절단에서는 중족지골이 기능이 없기 때문에 미용적인 관점에서 중족지골을 보존하게 된다. 근위지골 부위에서의 절단에서는 피부봉합이 가능하도록 충분히 골단축을 시행하는 것이 필요하다. 남은 근위지골의 운동은 내재근(intrinsic muscle)에 의해 조절된다.

두 번째, 세 번째 수지의 MPJ 부위에서의 절단에서는 물건을 떨어뜨리는 등의 결손부위를 통해 기능적 문제가 발생하므로 보조기 착용이나 근위부에서 가락열 절단술을 통해 결손부위를 좁히는 것이 필요하다. 두 번째, 다섯 번째 손가락에서는 가락열 절단술 대신 MPJ 부위에서 탈구(disarticulation)을 통해 손의 폭을 유지하는 것이 물건을 쥐는 것에 도움이 될 수 있다.

무지의 지간관절 원위부의 수지 재접합 실패 시 수지 길이 보존을 위해 감각피판을 사용할 수 있다. Littler 도서형 신경혈관 피판(Littler's neurovascular island flap),<sup>15</sup> 신경교차수지피판(innervated cross-finger flap),<sup>16-18</sup> 첫 번째 배부 중족 동맥 신경 피판(innervated first dorsal metacarpal artery flap)<sup>19,20</sup> 등이 이에 속한다. 무지의 지간관절의 근위부의 절단에는 발가락 이전술이 적응증이 된다.<sup>21,22</sup> 무지 재건에 있어서 골성형 재건술, 인지(index finger)의 무지화 등이 다른 선택 방법이 될 수 있다. 여러 수지의 MPJ 부위에서의 재접합 실패의 경우 발가락 이전술의 조합을 통한 재건을 시행할 수 있고 표피의 피복이 부족할 경우 골단축보다는 서혜부피판(groin flap)을 통한 표피의 피복을 시행해야 한다.

내측 족저 동맥 피판술은 1954년 Mir y Mir<sup>23</sup>에 의해 발뒤축의 결손을 메꾸는 데 처음 소개되었다. 1986년 Hidalgo와 Shaw<sup>24</sup>는 손바닥에 MPAP를 사용하여 만족할만한 결과를 얻었고 1988 Inoue 등<sup>25</sup>은 처음 수지 수질부의 재건을 보고하였다. MPAP는 족부의 혈관 손상을 주지 않으며 심부박리가 필요하지 않기 때문에 족저근의 손상도 주지 않는 장점이 있다. 또한 피판의 두께가 얇아 미용적으로도 만족할만한 결과를 얻을 수 있고 색 및 질감이 수지와 비슷하고 공여부가 보이지 않는 부위에 있으며 피판거상이 오래걸리지 않는다(30분 이내).<sup>11</sup> 하지만 천공지의 크기가 작아 박리가 어렵고 문합이 어려워 숙련된 기술이 필요하다는 단점

이 있다.

족지 수질부 유리피판술은 1979년 Buncke와 Rose<sup>26</sup>에 의해 처음 손바닥쪽 결손을 메꾸는 데 소개가 되었다. 이후 1991년 Ratcliffe와 McGrouther<sup>27</sup>에 의해 무지의 재건에 족지 수질부 유리피판술을 이용하는 것이 언급되었다. 족지 수질부 유리피판술은 수지의 기능 및 미용적 측면에서 좋은 결과를 보이는 피판술이며<sup>28,29</sup> 체중부하 부위를 피해서 피판을 거상하면 공여부의 합병증이 거의 없다는 장점이 있다.<sup>30</sup> 하지만 피판의 거상 및 문합이 어렵기 때문에 시간이 오래 걸리고 숙련된 수술의에 의해 선택적으로 시행해야 한다는 단점이 있다.<sup>28,29</sup>

재접합이 실패한 환자에 있어 서론에서 언급한 바와 같이 유교 사상의 영향을 받은 한국 사회에서는 신체 일부의 소실에 대해 거부감을 가지고 있기 때문에 그들의 수지가 최대한 보존되기를 요구한다. 그러나 이를 위해 발가락 이전술 및 복잡한 재건술을 권할 경우 이조차도 수용하기를 거부하는 환자들도 있다. 이 경우에 수지 길이의 보존을 위한 방법의 하나로 유리피판술을 활용할 수도 있다. 현재까지 재접합 실패 후 손가락 길이를 복원하기 위해서 유리피판술을 하는 것에 대한 보고는 많이 있어 왔다. 그러나 손가락 절단된 길이를 유지하기 위해서 유리피판술을 하는 것에 대한 보고는 거의 없는 것으로 본 저자들은 알고 있다. 그래서 본 저자들은 발가락 이전술과 같은 완전 재건이 아닌 MPAP나 족부 수질부 유리피판술을 이용한 부분적인 피복을 시행하였고 그 결과 수지가 최대한 보존되고 미용적으로도 우수한 결과를 얻을 수 있었다.

이 방법의 단점으로는 유리피판술을 사용하여 재건을 하기 때문에 발가락 이전술과 같은 완전 재건 방법과 기술적으로 큰 차이가 나지 않는 점이 있다. 수술시간이 오래 걸리면서 완전재건이 아닌 부분적으로만 재건한다는 점에 있어서 재건의 관점에서 봤을 때는 큰 이득이 없을 수 있다.

미세수술로 인해 수술 시간은 많이 소요되지만 대부분의 환자에서 절단된 수지 말단부에 유리피판을 통한 재건에 대해 미용적으로 만족하는 결과를 얻을 수 있었다. 따라서 본 저자들은 절단된 수지에 대해 최대한 수지 길이를 보존하길 원하는 환자들에 있어서 이와 같은 유리피판을 통한 재건이 대체술이 될 수 있다고 보고하는 바이다.

## REFERENCES

1. Malt RA, McKhann C. Replantation of several arms. *JAMA* 1964;189:716-22.
2. Komatsu S, Tamai S. Successful replantation of a completely cut-off thumb: case report. *Plast Reconstr Surg* 1968; 42:374-7.
3. Kleinert HE, Juhala CA, Tsai TM, Van Beek A. Digital replantation—selection, technique, and results. *Orthop Clin North Am* 1977;8:

- 309-18.
4. Matsuda M, Chikamatsu E, Shimizu Y. Correlation between number of anastomosed vessels and survival rate in finger replantation. *J Reconstr Microsurg* 1993;9:1-4.
  5. Morrison WA, O'Brien BM, MacLeod AM. Digital replantation and revascularisation. A long term review of one hundred cases. *Hand* 1978;10:125-34.
  6. Suzuki Y, Ishikawa K, Isshiki N, Takami S. Fingertip replantation with an efferent A-V anastomosis for venous drainage: clinical reports. *Br J Plast Surg* 1993;46:187-91.
  7. Tamai S. Twenty years' experience of limb replantation—review of 293 upper extremity replants. *J Hand Surg Am* 1982;7:549-56.
  8. Weiland AJ, Villarreal-Rios A, Kleinert HE, Kutz J, Atasoy E, Lister G. Replantation of digits and hands: analysis of surgical techniques and functional results in 71 patients with 86 replantations. *J Hand Surg Am* 1977;2:1-12.
  9. Tay SC, Alexander YS. Surgical options for failed replantation. In: Duncan SF, editor. *Reoperative hand surgery*. 11th ed. New York: Springer; 2012. p. 257-69.
  10. Wayne AM. The plantar flap. In: Serafin D, editor. *Atlas of microsurgical composite tissue transplantation*. 1st ed. Philadelphia: W.B. Saunders; 1996. p. 503-9.
  11. Koshima I, Urushibara K, Inagawa K, Hamasaki T, Moriguchi T. Free medial plantar perforator flaps for the resurfacing of finger and foot defects. *Plast Reconstr Surg* 2001;107:1753-8.
  12. Huang SH, Wu SH, Lai CH, Chang CH, Wangchen H, Lai CS, et al. Free medial plantar artery perforator flap for finger pulp reconstruction: report of a series of 10 cases. *Microsurgery* 2010;30:118-24.
  13. Guy F. The partial toe flap. In: Serafin D, editor. *Atlas of microsurgical composite tissue transplantation*. 1st ed. Philadelphia: W.B. Saunders; 1996. p. 137-50.
  14. Kleinert HE, Kasdan ML. Anastomosis of digital vessels. *J Ky Med Assoc* 1965;63:106-8.
  15. Littler JW. The neurovascular pedicle method of digital transposition for reconstruction of the thumb. *Plast Reconstr Surg* (1946) 1953;12:303-19.
  16. Cohen BE, Cronin ED. An innervated cross-finger flap for fingertip reconstruction. *Plast Reconstr Surg* 1983;72:688-97.
  17. Gaul JS Jr. Radial-innervated cross-finger flap from index to provide sensory pulp to injured thumb. *J Bone Joint Surg Am* 1969;51:1257-63.
  18. Hastings H 2nd. Dual innervated index to thumb cross finger or island flap reconstruction. *Microsurgery* 1987;8:168-72.
  19. Muyldermans T, Hierner R. First dorsal metacarpal artery flap for thumb reconstruction: a retrospective clinical study. *Strategies Trauma Limb Reconstr* 2009;4:27-33.
  20. Tränkle M, Sauerbier M, Heitmann C, Germann G. Restoration of thumb sensibility with the innervated first dorsal metacarpal artery island flap. *J Hand Surg Am* 2003;28:758-66.
  21. Coskunfirat OK, Wei FC, Lin CH, Chen HC, Lin YT. Simultaneous double second toe transfer for reconstruction of adjacent fingers. *Plast Reconstr Surg* 2005;115:1064-9.
  22. Wei FC, Chen HC, Chuang CC, Chen SH. Microsurgical thumb reconstruction with toe transfer: selection of various techniques. *Plast Reconstr Surg* 1994;93:345-51.
  23. Mir y Mir L. Functional graft of the heel. *Plast Reconstr Surg* (1946) 1954;14:444-50.
  24. Hidalgo DA, Shaw WW. Anatomic basis of plantar flap design. *Plast Reconstr Surg* 1986;78:627-36.
  25. Inoue T, Kobayashi M, Harashina T. Finger pulp reconstruction with a free sensory medial plantar flap. *Br J Plast Surg* 1988;41:657-9.
  26. Buncke HJ, Rose EH. Free toe-to-fingertip neurovascular flaps. *Plast Reconstr Surg* 1979;63:607-12.
  27. Ratcliffe RJ, McGrouther DA. Free toe pulp transfer in thumb reconstruction. Experience in the West of Scotland Regional Plastic Surgery Unit. *J Hand Surg Br* 1991;16:165-8.
  28. Deglise B, Botta Y. Microsurgical free toe pulp transfer for digital reconstruction. *Ann Plast Surg* 1991;26:341-6.
  29. Yan H, Ouyang Y, Chi Z, Gao W, Zhang F, Fan C. Digital pulp reconstruction with free neurovascular toe flaps. *Aesthetic Plast Surg* 2012;36:1186-93.
  30. Moon SH, Jung SN, Kim HJ, Kwon H, Sohn WI, Yoo G, et al. Treatment of posttraumatic fingertip pain using a great toe pulp graft. *Ann Plast Surg* 2011;67:25-9.