

# 수술 요법 없이 한방치료를 시행한 대퇴경부 골절환자 1례에 대한 증례보고

김성진<sup>1</sup>, 이현종<sup>1</sup>, 이용은<sup>1</sup>, 이봉효<sup>1</sup>, 이윤규<sup>1</sup>, 임성철<sup>1</sup>, 정태영<sup>2</sup>, 김재수<sup>1,\*</sup>

<sup>1</sup>대구한의대학교 한의과대학 침구경혈학교실

<sup>2</sup>제한동의학술원



## [Abstract]

### A Case Report of Patient with Femoral Neck Fracture Treated Non-operative Korean Medical Treatments

Sung Jin Kim<sup>1</sup>, Hyun Jong Lee<sup>1</sup>, Yong Eun Lee<sup>1</sup>, Bong Hyo Lee<sup>1</sup>, Yun Kyu Lee<sup>1</sup>, Seong Chul Lim<sup>1</sup>, Tae Young Jung<sup>2</sup> and Jae Soo Kim<sup>1,\*</sup>

<sup>1</sup>Department of Acupuncture & Moxibustion, Meridian & Acupoint, College of Oriental Medicine, Daegu Hanny University

<sup>2</sup>Je-Han Oriental Medical Academy

**Objectives** : The purpose on this report is to show the clinical efficacy of korean medical treatments for femoral neck fracture treated non-operatively.

**Methods** : The patient with femoral neck fracture was treated using acupuncture, herbal medication, And the efficacy of treatment had been measured in visual analog scale(VAS) scores and Harris hip scores(HHS) per one month for seven months.

**Results** : After treatment, HHS score had been increased from 0 to 74 and VAS of femoral pain had been decreased form 10 to 1.5.

**Conclusions** : From the above results, It is demonstrated that korean medical treatments is effective on patient with femoral neck fracture treated non-operatively.

#### Key words :

Femoral neck fracture;  
Harris hip scores;  
Korean medical  
treatments;  
Hip fracture

Received : 2013. 08. 10.

Revised : 2013. 10. 05.

Accepted : 2013. 10. 14.

On-line : 2013. 12. 20.

\* Corresponding author : Deptment of Acupuncture & Moxabution Medicine, Daegu Oriental Hospital of Daegu Haany University, 136, Sincheondong-ro, Suseong-gu, Daegu, 706-828, Republic of Korea

Tel : +82-53-770-2112 E-mail : jaice@daum.net

This is an Open-Access article distributed under the terms of the Creative Commons Attribution Non-Commercial License (<http://creativecommons.org/licenses/by-nc/3.0>) which permits unrestricted non-commercial use, distribution, and reproduction in any medium, provided the original work is properly cited.

*The Acupuncture* is the Journal of Korean Acupuncture & Moxibustion Medicine Society. (<http://www.TheAcupuncture.or.kr>)

Copyright 2013 KAMMS, Korean Acupuncture & Moxibustion Medicine Society. All rights reserved.

## I. 서 론

대퇴경부 골절은 골절부위의 지연 유합 또는 불유합이 초래되는 경우가 많으며 대퇴 골두 주위의 혈액 순환에 장애가 동반되기 쉬워 무혈성 괴사 등의 심각한 합병증을 일으키는 골절이다. 특히 노년층에서는 골다공증이 심하고 골질이 불량하며 내과 질환이 합병증으로 초래되는 경우가 있어서 다른 연령층의 치료와 달리 주의가 요구된다<sup>1,2)</sup>.

대퇴경부 골절의 치료는 대부분 수술요법으로 치료하며 수술이 불가능한 특수 경우에 비수술적인 보존요법을 시행하지만 예후는 대부분 불량하다. 수술요법은 조기에 해부학적으로 정확한 정복을 하고 금속 내 고정술을 시행하여 골유합을 유도하는 것을 원칙으로 하며 경우에 따라서 인공관절 치환술을 시행하기도 한다. 최근에는 노년층의 특성상 인공관절 치환술을 선호하는 편이며 반치환술 및 전치환술이 사용되는데 수술 결과의 우수성에 대해서는 여전히 논란이 많다<sup>1,2)</sup>.

대퇴경부 골절에 대하여 양방에서는 진단과 치료, 재활 방법에 대하여 지속적인 연구와 증례보고가 있으며, 국외 논문에서는 비수술요법 증례<sup>3)</sup>, 수술치료와 비수술치료 그룹으로 후향 조사한 보고<sup>4)</sup> 등이 있다. 하지만 한방에서는 대퇴골 골절 전체에서도 보존적 치료는 물론 수술 후 재활 치료에 대한 단순한 학술 보고조차 찾아보기 힘들다. 기존 한방논문에서는 소아 대퇴골 골절에 대한 논문<sup>5)</sup>이 보고되었으며 대퇴경부 골절의 경우에는 Avascular necrosis of femoral head(AVNFH)로 속발된 피로골절에 대한 Ro et al<sup>6)</sup>의 보고 1례가 유일하다.

이에 저자는 대구한의대학교 부속대구한방병원에 내원하여 입원치료를 받은 대퇴경부 골절환자 1명에 대하여 수술 치료 없이 한방치료를 시행하여 유효한 결과를 확인하였기에 보고하는 바이다.

## II. 대상 및 방법

### 1. 대상

2012년 11월부터 2013년 6월까지 대구한의대학교 부속 대구한방병원 침구의학과에서 우측 대퇴부 동통으로 치료받은 환자 중에서 컴퓨터단층촬영(Computed Tomography, CT) 및 X-ray에서 right femoral neck fracture를 진단 받은 환자 1명을 대상으로 하였다.

## 2. 치료 방법

### 1) 침치료

0.20×30 mm의 1회용 stainless steel 호침(동방침구제작소)을 사용하였으며 환측의 髀關(ST<sub>31</sub>)<sup>7)</sup>·伏兎(ST<sub>32</sub>)<sup>7)</sup>·足三里(ST<sub>36</sub>)<sup>7)</sup>·環跳(GB<sub>30</sub>)<sup>7)</sup>·風市(GB<sub>31</sub>)<sup>7)</sup>·陽陵泉(GB<sub>34</sub>)<sup>7)</sup>·丘墟(GB<sub>40</sub>)<sup>7)</sup>를 10~30 mm깊이로 자침하였고, 유침 시간은 15~20분으로 하여 1회/일 시술하였다.

### 2) 약물치료

#### ① 補中益氣湯<sup>8)</sup>

澤瀉 8 g, 白茯苓·豬苓·黃芪 각 6 g, 甘草·白朮·人蔘·車前子·肉桂·白芫薹 각 4 g, 當歸·大棗·升麻·柴胡·陳皮·燈心·藿香 각 2g

#### ② 十全大補湯<sup>8)</sup>

白朮·白首烏 각 8 g, 人蔘·香附子·天麻·烏藥 각 6 g, 甘草·白芍藥(酒炒)·縮砂·肉桂·陳皮·川芎·黃芪·熟地黃·附子(炮)·澤瀉·杜沖(炒)·牛膝·蒼朮 각 4 g

## 3. 평가 방법

통증 정도 및 증상에 관한 평가는 visual analog scale(VAS)을 사용하였고, 고관절의 전반적인 기능, 환자 상태, 활동 능력을 평가하기 위하여 Harris hip score (HHS)<sup>9)</sup>를 사용하였다. HHS는 고관절 수술 후 결과를 판단하기 위해 고안된 방법으로 고관절의 불안정성과 치료 방법을 평가하는 방법으로까지 확장되어 사용되는데, 평가는 통증, 기능, 기형여부, 가동범위 등으로 구성되어 있다.

통증 지표는 통증 정도와 활동에 미치는 영향, 약물 복용 여부에 따라 나누어진다.

기능은 계단, 대중교통, 앉기, 신발신기 등의 일상 생활 지수와 보행거리, 절뚝거리, 보조도구 사용 등의 보행 상태로 구성되어 있다.

변형 및 기형은 고관절의 굴곡, 외전, 내회전 제한과 양하지길이 차이를 평가하고 가동범위는 굴곡, 외전, 내전, 내회전, 외회전을 평가하였다<sup>9,10)</sup> (Appendix).

통증은 총 44점, 기능은 총 47점, 변형은 총 4점, 가동범위는 총 5점으로 평가하였으며 총합 100점 중 70점 이하는 poor, 70~80점은 fair, 80~90점은 good, 90점 이상은 excellent로 평가한다.

### III. 증례

#### 1. 증례

(1) 이름

고○○, 여성, 91세

(2) 주소증

우측 대퇴부 동통

(3) 발병일

2012년 11월 4일 오전 1 : 00경

(4) 과거력

요추 압박 골절

(5) 현병력

상기환자는 2012년 11월 4일 am 1 : 00경에 높이 40 cm 가량 되는 마루에서 내려오다가 떨어져 우측 고관절 부위를 타박하여 A병원 응급실로 내원하여서 CT 및 X-ray 검사에서 Rt. femoral neck fracture OTA 31-B1으로 진단을 받았다. 수술을 권유를 받았으나 고령으로 인해 수술 치료를 받지 않고, 환자 및 보호자 동의하에 적극적인 한방치료를 받고자 2012년 11월 9일 본원에 내원하여 입원하였다

(6) 방사선 소견(Fig. 1, 2)

Imp right femoral neck fracture ; OTA 31-B1

Other bones seem to be preserved

Osteopenia

(7) 이학적 소견

통증으로 인하여 고관절 ROM 측정이 불가능하였다.

(8) 치료 경과

① 입원 1일

입원당시는 VAS 10 으로 극심한 통증을 호소하였고, HHS는 모든 부분에서 0점으로 측정되어 합계 0점이었다. 환자의 능동 ROM은 불가능 하였으며 앙와위 상태에서 침상에서 절대안정을 취하였다.

② 입원 1개월

통증은 VAS 8~9가량으로 감소하였고, HHS는 통증 부분에서 점수가 향상되어 총점 10점으로 측정되었다. 환자

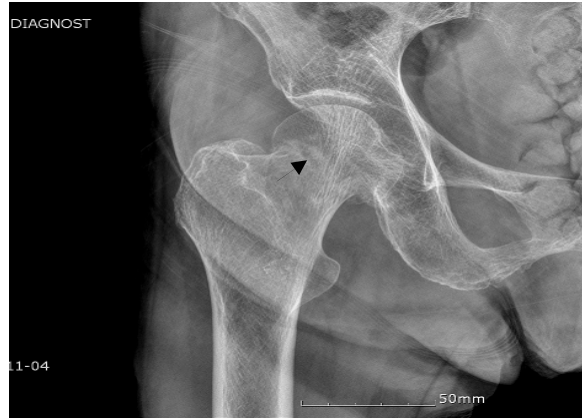


Fig. 1. Femoral neck fracture in X-ray

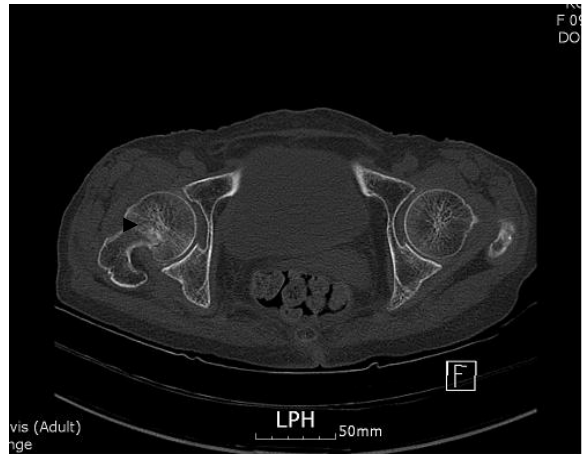


Fig. 2. Femoral neck fracture in CT

의 능동 ROM은 굴곡 60°, 외전 20° 가량으로 향상되었다. 입원치료 중 상세 불명의 배뇨장애가 발생하여 foley catheter를 삽입하였으며, 체열이 상승하는 등 양방 치료가 필요하여 12월 3일부터 12월 9일까지 일주일간 B병원에 전원하여 치료를 받았다.

③ 입원 2개월

통증은 VAS 8 가량으로 감소하였고, HHS는 통증 및 ROM 부분에서 향상되어 총점 27점으로 측정되었다. 환자의 능동 ROM은 굴곡 90°, 외전 20° 가량으로 향상되었고, 침상에서 족관절 굴곡 및 신전운동을 시행하였으며 침상에서 좌위 유지 운동을 10~20분가량 시행하였다.

④ 입원 3개월

통증은 VAS 7~8 가량으로 감소하였고, HHS는 통증 및 기능부분에서 향상되어 총점 39점으로 측정되었다. 환자의 좌위 유지 시간이 20~30분가량으로 증가하였으며 좌위 유

지 운동 시간을 늘리고, 환자의 상태에 따라 기립운동을 시작하였다. 1월 중순경부터 foley cathetar를 제거하고 배뇨 연습을 시행하여 1월 말부터는 배뇨기능이 정상적으로 회복되었다.

⑤ 입원 4개월

통증은 VAS 7 가량으로 조금 감소하였고, HHS는 기립 및 보행부분에서 향상되어 총점 43점으로 측정되었다. 환자의 좌위 유지 시간이 30분 이상 가능하였고, 기립운동 연습을 지속하여 난간을 붙잡고 10분가량 기립할 수 있었다. 2013년 2월 12일경에 시행한 CT검사에서 대퇴경부 골절부위에 골유합 소견이 관찰되었다.

⑥ 입원 5개월

통증은 운동량에 따라서 VAS 5~6 정도로 유지되며 전반적인 통증이 감소하였다. HHS는 통증 및 기능평가에서 향상되어 총점 59점으로 측정되었다. 환자의 기립 유지 시간이 10~20분가량 가능하였으며, 난간을 지지한 상태에서 10 m 가량 독자보행이 가능하였다. 능동 ROM의 경우 굴곡 135°가량, 외전 3~40°가량으로 증가하였다.

⑦ 입원 6개월

통증은 VAS 2~3 정도로 감소하였고, HHS는 기능평가에서 향상되어 총점 64점으로 측정되었다. 환자는 walker를 이용하여 10분가량 보행이 가능하였고 상태에 따라서는 1인 부축으로 보행할 수 있었다. 능동 ROM은 굴곡 및 내외

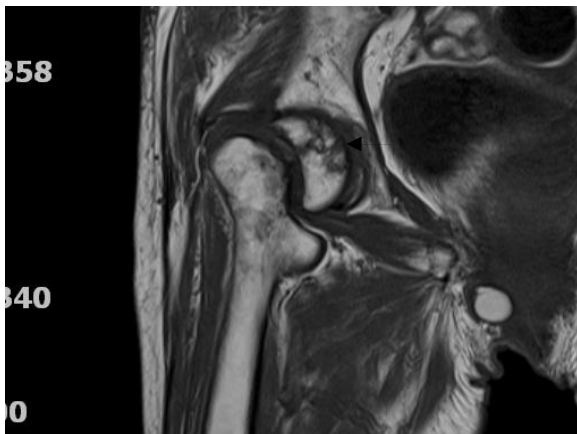


Fig. 3. Avascular necrosis of femoral head in MRI  
 Imp : Avascular necrosis of right femoral head, stae 2B.  
 Malunion of right femoral neck fracture.  
 Multiple muscle strain or muscle edema at both gluteus muscle.  
 Mild joint effusion at boht hip joint.

전 ROM이 거의 회복되었다. 2013년 4월 18일 MRI검사에서 AVN 소견이 관찰되었으며 2B 단계로 확인되었다. C병원 OS에 내원하여 상담한 결과 재활 운동은 지속하되 운동량을 조절할 것을 권유받았다(Fig. 3).

⑧ 입원 7개월

통증은 VAS 1~2 정도로 감소하였고, HHS는 기능평가에서 향상되어 총점 74점으로 측정되었다. 환자는 난간을 지지하거나 1인 부축으로 10~20분가량 보행할 수 있었다. 또한 계단 오르기 연습을 시행하여 난간을 지지한 상태에서 최대 2층 가량을 오르내릴 수 있었다.

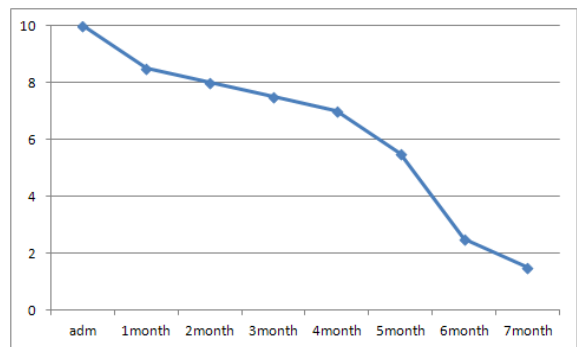


Fig. 4. The change of visual analog scale

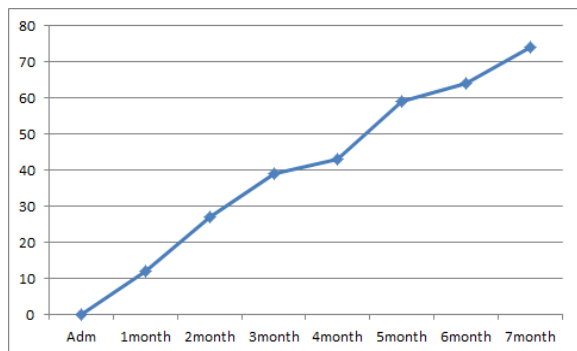


Fig. 5. The change of Harris hip score

## IV. 고 찰

대퇴경부 골절은 고령층에서 자주 발생하는 특징이 있으며 최근 수명의 증가로 발병 빈도가 증가하고 있다. 고령층에서의 대퇴경부 골절은 골밀도가 부족하거나 골다공증으로 인해 분쇄 골절이 다발하며 해부학적인 특징으로 인하여 부정유합, 불유합 등이 다발하고 무혈성 괴사 등의 합병증 발생 확률이 높아 치료에 어려움이 많다<sup>1,2)</sup>.

일반적인 대퇴경부 골절의 수술요법은 일차적으로 해부학적 정복 후에 내고정술을 하는 것을 원칙으로 하지만 노령층에서는 적절한 정복을 얻기가 어렵고 전위된 골절일 경우가 많아서 인공관절 치환술을 많이 시행한다<sup>2)</sup>. 인공관절 치환술 중 인공 관절 반치환술은 재수술과 합병증의 빈도가 낮고 수술 후 기능적인 결과가 우수하여 미국 등에서 가장 선호되는 치료방법이다. 인공관절 전치환술은 기존에 심한 퇴행성 질환이나 변화가 동반되었을 때 사용하였으나 현재는 활동량이 많은 환자에게도 많이 시행한다. 수술 후에도 결과가 우수하고 재수술에 대한 경제적인 면에서도 장점이 있어서 많이 사용하고 있으나 탈구가 주요 합병증으로 여겨진다<sup>11)</sup>.

대퇴경부 골절을 치료하는 최종 목적은 이전의 기능 수준으로 회복하는 것이다. 비수술적 치료는 골유합부전 또는 부정유합과 내과적인 합병증, 높은 사망률로 인하여 활동이 불가능하고 통증이 적은 환자에 한해서 고려되며 실제 치료를 시행하더라도 욕창, 폐렴, 요로감염, 심부혈전증 등을 예방하기 위한 조치가 필요하다<sup>2)</sup>.

대퇴경부 골절을 분류하는 대표적인 방법으로는 Garden 분류가 널리 알려져 있으며 대퇴경부의 전이 또는 변형여부와 골절 정도를 기준으로 4가지로 구분한다. Type 1과 2는 비전위된 골절에 속하며 대퇴경부의 골절 정도가 불안전할 때는 type 1, 반대편까지 골절선이 관찰되면 type 2에 해당한다. Type 3과 4는 대퇴경부가 변형되거나 전위된 형태이며, 부분골절은 type 3, 반대측까지 완전골절이면 type 4로 구분한다. 이 분류에 따르면 비전위 골절에 해당하는 type 1, 2는 비수술적 치료를 적용할 수 있으며 환자의 연령, 과거력 및 환자의 건강 상태에 따라 수술이 불가능할 때 비수술적 치료를 한다<sup>3,12)</sup>.

한양방 및 국내외 보고 중, 노년층을 대상으로 대퇴경부 골절의 비수술적인 치료에 대한 체계적인 후향 조사를 시행한 연구는 Gregory et al<sup>4)</sup>의 연구가 있다. Gregory et al<sup>4)</sup>은 골전위를 동반하는 70세 이상의 대퇴경부 골절 환자 중에서 인공관절 반치환술을 시행한 80명과 비수술적 보존 치료를 시행한 22명에 대해 1년간 후향조사를 하였고 사망률, American Society of Anesthesiologists(ASA) 등급을 조사하였다. 비수술 치료 그룹의 경우 1년 이내 사망률은 50%에 달하며 ASA 등급상으로는 32%만이 제한적인 활동이 가능한 3등급 이상으로 회복되었으며, 활동에 제한이 미비한 2등급 이상은 5%에 해당하였다. 수술치료 그룹도 1년 이내 사망률 29%에 해당하였고, ASA 등급의 경우 3등급 이상은 38%인 것으로 나타났다<sup>4)</sup>.

이외에도 Raaymakers<sup>13)</sup>의 연구에서는 비수술적 치료를 연령 구분 없이 311명에게 시행하였다. 변형 없이 유합된

216명의 환자에서 1년 이내 사망률은 13%, 전체 그룹의 1년 이내 사망률은 19%로 보고되었으며, 골유합된 122명의 추적조사에서도 13%에 해당하는 환자에서 AVN이 관찰되었다. 70세 이상 환자군에서 이차적인 변형이나 불안정성이 나타난 환자는 41%에 해당하는 것으로 보고되었으나, 이외의 고연령층에 대한 구체적인 분석은 없었다. Shuqiang et al<sup>12)</sup>의 연구에서도 비수술적 치료를 시행한 80세 이상 환자군 중 28%에서 이차적인 변형이 나타났으며, 이외 ASA 등급에 대한 서술도 있으나 전 연령층을 대상으로 하였으며 고연령층만을 대상으로 분석한 결과는 없었다.

한의학적으로 대퇴골 경부 골절 및 고관절 골절에 대한 직접적인 병명을 언급하거나 설명을 기재한 서적 및 연구 결과는 찾아보기 어려우며 포괄적으로 골절에 포함시켜서 치료 방법을 설명하고 있다. 골절의 다른 이름으로는 折骨, 折傷, 傷折 등이 있고, 《東醫寶鑑·諸傷門》<sup>8)</sup>에서는 “骨節損傷臂腰膝出 白蹉跌須用法整頓歸元先用麻藥與服使不知痛然後可用手法”이라고 하여 골절이 발생할 경우 정복 및 고정을 하고 통증을 관리할 것을 설명하였다. 《太平惠民和劑局方》<sup>14)</sup>에서는 “接骨續筋 止痛活血法”이라 하여 外傷에 의한 骨折治法을 언급하였고, 《聖濟總錄》<sup>15)</sup>에서는 “接骨各有方劑存言當按症施治”이라 하여 골절에서의 약물요법에 대해 설명하였다.

골절의 치료는 초기에는 筋脈損傷, 瘀血阻滯, 腫脹疼痛을 주요 증상으로 하는 단계로 消瘀退腫止痛類의 약물을 위주로 사용한다. 골절 중기에는 瘀血과 浮腫이 점차 없어지고 골절단부의 끝이 接續되는 시기로 安骨接續骨류의 藥膏와 內服藥을 사용한다고 하였으며, 골절 후기에는 근골의 영양이 부족하므로 기능회복의 촉진을 위하여 補氣養血 補益肝腎 強壯筋骨 등을 위주로 하여야 한다<sup>5,6)</sup>.

대퇴골 골절 및 골절 치유에 대한 한방 논문을 살펴보면 Ro et al<sup>6)</sup>의 연구에서는 대퇴경부 피로골절환자에게 일반적인 골절의 치료원칙에 입각하여 活血祛瘀 通絡止痛의 효능이 있는 靑波煎을 처방하였으며, 어혈을 제거하기 위해 活血祛瘀止痛, 解熱消炎 작용이 있는 중성어혈약침을 병행하여 치료하였다. Sung et al<sup>5)</sup>의 연구에서도 소아의 대퇴간부 골절 환자에게 일반적인 골절의 치료원칙에 따라 加味補兒湯을 처방하였으며, 散瘀, 止痛, 續筋, 接骨의 효능이 있는 자연동을 가감하여 사용하였다. 최근 골절유합과 관련해서 Hwang et al<sup>16)</sup>은 자연동이 골모 세포 활성을 통해 골 기질 생성을 유도하여 골절부위 골 생성에 효과가 있는 것으로 보고하였다. 이 외에도 人蔘은 골절 초기에 매우 효과적인 것으로 연구되었고<sup>17)</sup>, 紅花는 골절 치유에 전반적으로 유효한 효과가 있으나 그 기전에 대한 설명은 연구가 더

필요한 것으로 보고되었다<sup>18)</sup>.

증례 환자는 발병일 당시에 시행한 X-ray 및 CT검사에서 femoral neck fracture OTA 31-B1으로 진단을 받았다. 이는 비전위 형태의 골절을 의미하고 Garden 분류상 type 1에 해당하여 비수술적 치료를 적용할 수 있었다. 환자의 연령 및 체력 상태, 컨디션 등을 고려하여 환자 및 보호자의 동의 아래 본원에서 약 7개월간 입원하여 수술요법 없이 한방치료를 받았다.

입원당시 환자는 기력이 많이 부족한 상태로 식사량이 저하되고 배뇨장애, 미열 등의 증상이 지속되어 活血消瘀退腫의 치료가 부담이 되는 상태로 판단되었고 補中益氣湯을 초기 치료 단계에서 사용하였다. 補中益氣湯은 升陽補氣하며 助陽氣 비위를 조화롭게 하는 처방으로 澤瀉·豬苓·車前子 등의 이수지제를 가미하여 腫脹疼痛하는 효능을 겸비하여 입원 치료 초기에 발생한 배뇨 장애에도 대응하고자 하였다. 환자의 기력이 상승하고 관절 운동 및 보행운동을 서서히 시작하면서 기혈을 보하고 골유합의 효능을 증가시키고자 氣血俱衰陰陽並弱에 사용하는 十全大補湯을 처방하였으며 澤瀉·荊芥·杜仲(炒)·牛膝 등을 가감하여 간헐적으로 발생하는 통증 및 부종을 조절하고자 하였다.

고관절 질환의 침치료는 足三陰三陽經의 경혈을 이용하며<sup>19)</sup>, Ro et al<sup>6)</sup>의 연구에서는 環跳(GB<sub>30</sub>)·居髎(GB<sub>29</sub>)·承扶(GB<sub>36</sub>)·髀關(ST<sub>31</sub>)을 선혈하였다. 본 증례 환자에게는 고관절 주위에 舒筋活絡, 活血化瘀, 通利關節 효능이 있는 環跳와 通經活絡, 伏兔 通經絡 효능이 있는 髀關을 선혈하였다<sup>7)</sup>. 이외 風市·陽陵泉으로 舒筋脈 通經絡, 清濕熱 하였으며<sup>7)</sup> 丘墟는 活絡化瘀하고 침상운동 및 보행운동으로 발생하는 통증을 관리하기 위해 사용하였다. 足三里는 疏風化濕 調和氣血하여<sup>7)</sup> 환자의 비위기능을 돕고 기혈을 조화롭게 하며 소퇴부의 경근을 고려하여 사용하였다.

환자의 재활운동치료는 관절의 ROM 회복과 보행능력 향상에 목표를 두고 시행하였다. 기존의 비수술 치료 논문에서는 명확한 재활 운동 protocol을 찾기 어려웠으며, 침상 생활에서 벗어나 최대한 빠르게 운동 치료를 시작하는 것이 경과가 좋다고만 서술되어 있다<sup>4,12)</sup>. 증례 환자는 일반적인 고관절 수술 후 재활운동 단계에 맞추어서 재활치료를 시작하였으며 치료 과정 중에 발생하는 통증은 침, 한약 등의 한방치료를 통해 관리하였다. 침상안정 단계에서는 고관절의 ROM 회복운동을 중점적으로 하였으며, 좌위 유지 운동을 병행하였다. 통증의 정도에 따라 부분적인 체중 지지를 시작하였으며 기립시간이 증가함에 따라 부축 평지 보행 운동을 시행하였다. 평지 보행 능력이 상승함에 따라 부축 계단보행을 서서히 시작하였고 환자 상태에 따라서 운동량을 조절하였다.

HHS는 입원당시 0점에서 퇴원당시 74점까지 상승하여 fair 단계로 향상되었으며 HHS의 평가 기준에 따르면 70점 이상이면, 환자의 통증 및 기능 상태가 비교적 양호하게 변화했음을 시사한다. Vassilios Nicolaidis et al<sup>20)</sup>의 연구결과에서는 내고정술을 시행하고 3개월 후에 측정된 HHS가 약 77점, 인공관절 치환술은 79점으로 보고하였으며, 직접적인 비교는 어렵지만 본 증례환자의 최종 회복 상태는 수술치료 후 2~3개월 정도 재활치료 단계와 유사한 것으로 사료된다.

증례 환자는 일상 생활면에서도 치료 3~4개월 이후부터 기립 및 보행 연습을 시작하여 20분 정도 walker 보행이 가능했으며 난간을 지지한 상태로 최대 2층 가량의 계단 오르내리는 운동량을 회복하였다. 고관절 능동 ROM은 굴곡, 외전, 내전에서 건측과 비교하여 full ROM에 해당할 만큼 회복하였으며 통증도 개선되어 진통제 복용 없이도 일상생활을 할 수 있었다.

본 증례는 비전위 대퇴경부 골절 환자를 수술치료 없이 한약과 침 위주로 한방치료를 시행하였다. 한약치료는 환자의 기력상태를 상승시켜 체내의 골유합 반응을 촉진시켰으며, 침치료는 대퇴부의 통증을 제어하고 관절의 ROM을 빠르게 회복하는 데 유효한 것으로 생각된다. 환자의 재활운동 및 관리를 위해 단계에 따라 침상운동, 좌위유지 운동, 기립운동, 보행운동 등을 시행하였다. 최근 비수술적 치료에서 침상안정보다는 관절의 가동성 확보를 중요시 하는 추세이며 가능하면 빠르게 체중부하를 시작하고 보행연습을 하는 것이 예후가 좋은 것으로 보고되고 있다. 따라서 입원 초기에 통증을 제어하면서 침상 운동을 시작하였으며 이후 관절의 가동성이 확보되면서 보행연습까지 순차적으로 진행할 수 있었다.

증례 환자는 한방치료 및 재활운동과 관리를 시행하여 walker 또는 1인 부축 보행이 가능한 상태로 회복하였으며, 화장실 가기와 같은 기초적인 실내 생활이 가능한 것을 확인할 수 있었다. 이를 Gregory et al의 연구와 비교하면, ASA 등급에서 제한적인 활동이 가능한 3등급 이상으로 평가할 수 있으며, 비수술적 치료 경과에서 상위 32%에 해당하는 양호한 경과로 사료된다. 비수술적 치료에서 고연령층의 AVN의 발병률에 대한 연구가 없어 직접적인 비교는 어렵지만 Raaymakers의 연구결과와 비교하면 다소 아쉬운 부분은 있으며 추후에도 꾸준히 추적 조사를 하면서 한방치료 및 관리를 해야 될 것으로 사료된다.

증례 환자를 2개월 후에 추적조사를 한 결과 현재 실내에서는 walker 등의 보조기를 이용하여 독자 보행이 가능한 상태이며 장거리 이동이 필요한 경우에 휠체어를 이용하고 있었다. 퇴원 당시와 비교하여 관절의 움직임이나 보

행 능력의 저하가 관찰되지 않았으며 통증 등의 증상도 나타나지 않는 것으로 확인되었다. 다만 AVN 상태를 고려하여 보행 시간과 보행 거리를 더 늘리지는 않았으며 계단 보행은 자제하는 것으로 확인되었다.

본 연구는 대퇴경부 골절 대하여 수술요법 없이 한방치료를 시행하였으며 비수술적 치료에 대한 국외 연구의 결과와 비교했을 때 유효한 효과가 있었음을 알 수 있다. 한약 및 침치료를 시행하여 일정수준 이상의 치료 결과를 확인할 수 있었고 장기적인 치료 경과 및 예후를 제시하였지만 AVN 등의 질환이 관찰되어 우수한 경과가 나타난 것은 아니었다. 또한 증례가 1례인 점, 원내에서 자연등을 처방하는 데 문제가 있어서 사용하지 못한 점은 다소 아쉬운 측면이다. 향후 대퇴골 골절의 수술 후 재활 또는 수술 요법 없는 상태에서의 한방치료에 대한 많은 증례보고가 이루어져야 할 것이며, 비교 대조군 연구 등을 통하여 침 또는 한약의 치료가 가지는 효과에 대해서도 정밀하게 연구해야 할 것으로 사료된다.

## V. References

1. Yoon HK, Dan JM. Femoral neck fracture. *J Korean Hip Soc.* 2010 ; 22(1) : 13-9.
2. Kwak HJ. Bipolar hemiarthroplasty for femoral neck fractures in patients more than 75 years old [dissertation]. Gyeongsan : Yeungnam University, 2011, Koean.
3. Azar MS, Saravi MS, Kariminasab MH, Taghipour M, Sharifian R. Complete spontaneous improvement of non-displaced femoral neck fracture without any surgery modality. *Am J Case Rep.* 2012 ; 13(1) : 22-5.
4. Gregory JJ, Kostakopoulou K, Cool WP, Ford DJ. One-year outcome for elderly patients with displaced intracapsular fractures of the femoral neck managed non-operatively. *Injury.* 2010 ; 41(12) : 1273-6.
5. Sung HK, Kim JH, Min SY. A case report of delayed healing in femoral shaft fractured child. *J Korean Oriental Pediatrics.* 2011 ; 25(1) : 63-71.
6. Ro HR, Park SH, Kim JW, Cho TY. A case report of conservative treatment of femoral neck stress fracture developed in avascular necrosis of the femoral head. *J Korea Chuna Manual Medicine for Spine & Nerves.* 2011 ; 6(2) : 79-85.
7. Korean Meridians & Acupoints Society Teaching Material Editing Committee. *Details of Meridians & Acupoints: A guidebook for college student the first.* Wonju : Uibang, 2009 : 246, 248, 256, 1011, 1017, 1024, 1049.
8. Heo J. *Treasured Mirror of Eastern Medicine first.* Seoul : Bubun, 2009 : 1597.
9. Harris VM. Traumatic arthritis of the hip after dislocation and acetabular fractures: treatment by mold arthroplasty. An end-result study using a new method of result evaluation. *J Bone Joint Surg Am.* 1969 ; 51(4) : 737-55.
10. Anna Nilsson, Ann Bremander. Measures of hip function and symptoms. *Arthritis Care & Research.* 2011 ; 63(11) : 200-7.
11. Raaymakers EL. Fractures of the femoral neck: a review and personal statement. *Acta Chir Orthop Traumatol Cech.* 2006 ; 73(1) : 45-59.
12. Shuqiang M, Kunzheng W, Zhichao T, Mingyu Z, Wei W. Outcome of non-operative management in Garden I femoral neck fractures. *Injury.* 2006 ; 37(10) : 974-8.
13. Raaymakers. The non-operative treatment of impacted femoral neck fracture. *Injury.* 2002 ; 33(1) : C8-14.
14. Jin SM. *Formularies of the Bureau of People's Welfare Pharmacy.* China : Sunpoongsa, 1976 : 220-7.
15. Jo Bae. *Complete record of holy benevolence.* Beijing : People's Medical Publishing House, 1987 : 460-4.
16. Hwang Ji, Ahn JH, Kim JT et al. Effects of administration of pyritum on activation of osteoblast cells in human body & on tibia bone fracture in mice. *Jor Kor Acu & Moxi Soc.* 2009 ; 26(2) : 159-70.
17. Lee HK, Chung MS, Yoon GS. Basic study on the effect of korean ginseng upon fracture healing of the bone. *J Kor Orthop Assoc.* 1984 ; 19(3) : 483-91.
18. Seo HJ, Kim JH, Kwak DY et al. The effects of safflower seed powder and its fraction on bone

- tissue in rib-fractured rats during the recovery. Korean J Nutr. 2000 ; 33(4) : 411-20.
19. Korean acupuncture & moxibustion society teaching material editing committee. Acupuncture & moxibustion the first. Paju : Jipmoondang. 2012 : 549.
20. Vassilios Nicolaides, Spyridon Galanakos, Andreas F Mavrogenis et al. Arthroplasty versus internal fixation for femoral neck fractures in the elderly. Strat Traum Limb Recon. 2011 ; 6(1) : 7-12.



Appendix. Harris hip score

<p><b>Pain</b>(<i>check one</i>)</p> <p>None or ignores it(44)</p> <p>Slight, occasional, no compromise in activities(40)</p> <p>Mild pain, no effect on average activities, rarely moderate pain with unusual activity; may take aspirin(30)</p> <p>Moderate Pain, tolerable but makes concession to pain. Put on Shoes and Socks</p> <p>Some limitation of ordinary activity or work. May require Occasional pain medication stronger than aspirin(20)</p> <p>Marked pain, serious limitation of activities(10)</p> <p>Totally disabled, crippled, pain in bed, bedridden(0)</p>	<p><b>Enter public transportation</b></p> <p>Yes (1)</p> <p>No (0)</p>
<p><b>Limp</b></p> <p>None(11)</p> <p>Slight(8)</p> <p>Moderate(5)</p> <p>Severe(0)</p>	<p><b>Stairs</b></p> <p>Normally without using a railing(4)</p> <p>Normally using a railing(2)</p> <p>In any manner(1)</p> <p>Unable to do stairs(0)</p>
<p><b>Support</b></p> <p>None(11)</p> <p>Cane for long walks(7)</p> <p>Cane most of time(5)</p> <p>One crutch(3)</p> <p>Two canes(2)</p> <p>Two crutches or not able to walk(0)</p>	<p><b>Put on Shoes and Socks</b></p> <p>With ease(4)</p> <p>With difficulty(2)</p> <p>Unable(0)</p>
<p><b>Distance Walked</b></p> <p>Unlimited(11)</p> <p>Six blocks(8)</p> <p>Two or three blocks(5)</p> <p>Indoors only(2)</p> <p>Bed and chair only(0)</p>	<p><b>Absence of deformity</b></p> <p>(All yes = 4; less than 4 =0)</p> <p>Limp less than 30° fixed flexion contracture</p> <p><input type="checkbox"/> Yes <input type="checkbox"/> No</p> <p>Less than 10° fixed abduction</p> <p><input type="checkbox"/> Yes <input type="checkbox"/> No</p> <p>Less than 10° fixed internal rotation in extension</p> <p><input type="checkbox"/> Yes <input type="checkbox"/> No</p> <p>Limb length discrepancy less than 3.2 cm</p> <p><input type="checkbox"/> Yes <input type="checkbox"/> No</p>
<p><b>Sitting</b></p> <p>Comfortably in ordinary chair for one hour(5)</p> <p>On a high chair for 30 minutes(3)</p> <p>Unable to sit comfortably in any chair(0)</p>	<p>Range of motion(*indicates normal)</p> <p>Support flexion(*140°) _____</p> <p>Abduction(*40°) _____</p> <p>Adduction(*40°) _____</p> <p>External rotation(*40°) _____</p> <p>Internal rotation(*40°) _____</p> <p>Range of motion scale</p> <p>211~300°(5)                      161~210°(4)</p> <p>101~160°(3)                      61~100°(2)</p> <p>31~60°(1) 0 ~ 30°(0)</p>