

2

치과 치료와 관련된 기도내 이물질 흡인

서울아산병원 구강악안면외과
손영진, 하병각, 전주홍

ABSTRACT

Foreign body aspiration during dental procedure

Department of Oral and Maxillofacial surgery, Asan Medical Center
Young-jin Son DDS., Byung-gak Ha DDS., Ju-hong Jeon MD.DDS.

Objective : The aim of this study was to investigate risk factor, precaution and treatment of aspirated foreign body during dental procedure.

Material and Methods : Twenty cases of accidental aspiration of the foreign body, which removed by bronchoscopy at the Asan Medical Center between 2008 and 2012, were analyzed retrospectively.

Results : Ten cases of accidental aspiration were occurred during dental procedure. Symptoms include cough(65%), dyspnea(50%), sputum(25%) and wheezing(25%). The most common location of foreign body was right bronchial tree(50%), left bronchial tree(45%) and carina(5%). Patients risk factors were chronic obstructive pulmonary disease, lung cancer, pulmonary tuberculosis, esophageal cancer and vegetative state.

Conclusion : Accidental aspiration or swallowing of dental instrument or material is not uncommon accidents in dental practice. Most foreign bodies enter into gastrointestinal tract spontaneously. But aspiration into broncho-trachea can be more serious events and must be treated as an emergency situation. Prompt emergency treatment and removal of the foreign body is necessary to avoid complication. Dentists must have knowledge about the precaution and be ready to deal with foreign body aspiration during dental procedures.

Key words : Foreign body, Aspiration, Bronchoscopy, Emergency treatment, Precaution, Risk factor, Dental procedure

I. 서론

치과 치료 중 일어날 수 있는 응급 상황으로 치과용 기구 및 재료의 상부위장관내 삼킴 또는 기도내 흡인이 있다. 상부위장관으로 넘어간 경우 대부분 합병증 없이 자연적으로 배출되지만 기도로 넘어간 경우 생명에 위

협적인 합병증을 야기할 수 있다. Susini(2007)의 연구에 따르면 치과 치료와 관련되어 삼킴 또는 흡인이 발생한 전체 508증례 중 심각한 합병증을 야기할 수 있는 기도내 흡인의 경우는 44증례로 흔하지 않았다¹⁾. 그러나 환자의 연령이나 특정 전신질환이 기도내 흡인 위험성을 증가시킬 수 있으며, 또한 작은 기구와 재료

를 환자의 구강 내에서 사용하는 치과 치료의 경우, 이물질이 기도내로 흡인되는 상황이 발생할 가능성이 높다. 이물질의 기도내 흡인시 나타나는 증상은 무증상에서 폐에 비가역적인 손상을 야기하는 치명적인 증상까지 다양한 범위로 나타난다. 치과용 기구 및 재료의 기도내 흡인이 발생되면 슬자는 증상을 확인하여 병원으로 이송될 때까지 적절한 처치를 해야 한다. 그 후 방사선사진을 촬영하여 이물질의 위치를 확인하고, 굴절성 또는 비굴절성 기관지 내시경술을 시행하여 제거하는 것이 일반적이다. 개흉수술은 마지막 방법으로 선택되고, 이런 증례는 거의 보고되지 않는다²⁾.

본 연구는 기관지 내시경술을 통해, 기도내 이물질로 진단된 증례들의 분석을 통해 치과 치료와 관련된 기도내 이물질 흡인에 대해 알아보고, 이에 대한 위험요소와 예방법, 그리고 기도내 이물질 흡인 발생시 대처법에 대한 문헌 고찰을 시행하고자 하였다.

II. 재료 및 방법

2007년 8월부터 2012년 8월까지 기도내 이물질 흡입(foreign body aspiration)을 주소로 서울아산병원 호흡기내과에 내원한 환자 중 기관지 내시경술

(bronchoscopy)을 통해 기도내 이물질 흡인이 확진된 환자를 대상으로 후향적인 연구를 시행하였다. 총 20명의 환자(남자 18명, 여자 2명)가 확인되었으며 평균 나이는 60.75세(17개월~86세)였다.

환자의 진료기록을 바탕으로 초기 임상 증상, 과거 병력을 알아보고 흉부 방사선 사진 및 기관지 내시경술을 토대로 기도내 흡인된 이물질 종류 및 위치를 조사하였다.

III. 결과

기도내 이물질 흡입을 주소로 내원한 환자의 임상 증상은 기침이 13증례(65%)로 가장 많았고, 호흡곤란, 가래, 천명음 순이었다(표 1). 모든 환자에서 흉부 방사선 사진을 촬영하였으며, 필요시 흉부 컴퓨터 단층 촬영을 시행하였다(표 2). 검사 후 환자는 기관지 내시경술을 시행하여 진단과 함께 이물질을 제거하였으며, 제거된 이물질의 10증례(50%)는 우측 폐, 9증례(45%)는 좌측 폐, 1증례는 기관분기부에 존재했다. 기도내 흡인된 이물질을 조사한 결과 치과용 기구 및 재료가 10증례(50%)로 가장 많았으며(그림 1), 이들 중 치과 보철물 비율이 70%였고, 임프란트 관련 소기구의 비

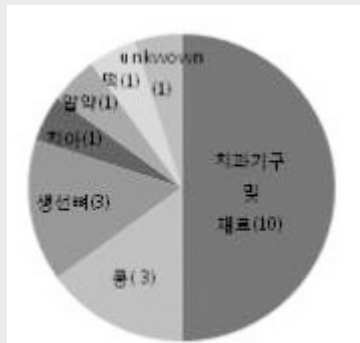


그림 1. 기도내 흡인한 이물질 종류

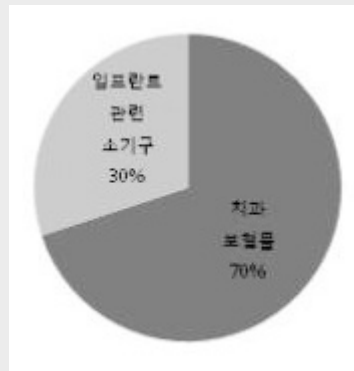


그림 2. 기도내 흡인한 치과 기구 및 재료

율이 30%였다(그림 2, 3). 기도내 이물질 흡인으로 병원에 내원한 환자 20명 중, 15명이 60세 이상이며, 2명이 3세 이하였다(그림 4). 남성은 18명이었으며 여성은 2명이었다. 의과적 병력 중 기도 흡인과 연관 있는 위험요소로 만성폐쇄성폐질환(COPD) 환자가 3명, 폐암 환자가 3명, 과거 결핵 병력이 있는 환자가 3명, 식도암 환자 1명, 식물인간 상태가 1명 있었다(표 3).

IV. 고찰

치과 치료의 특성상, 기구 및 재료를 삼키거나 흡인

하여 상부소화관이나 기도로 들어가는 경우가 종종 있으며 이는 환자 뿐만 아니라 술자에게도 몹시 당황스러운 상황이었다. 이런 상황은 대부분 환자의 정상적인 인후반사로 예방되지만 positional factor, patients risk factor, iatrogenic factor가 복합되어 응급상황으로 이어질 수 있었다.

첫 번째 positional factor는 양와위에서 하악을 위로 들어올리면 구강, 인두, 기관이 일직선이 된다. 이런 자세에서 이물질을 삼키는 경우 상부위장관이 아닌 기도로 들어가기 쉽다³⁾.

두 번째 patients risk factor와 관련된 연구들을 보면 이물질의 기도내 흡인은 어린이, 노인에서 많이

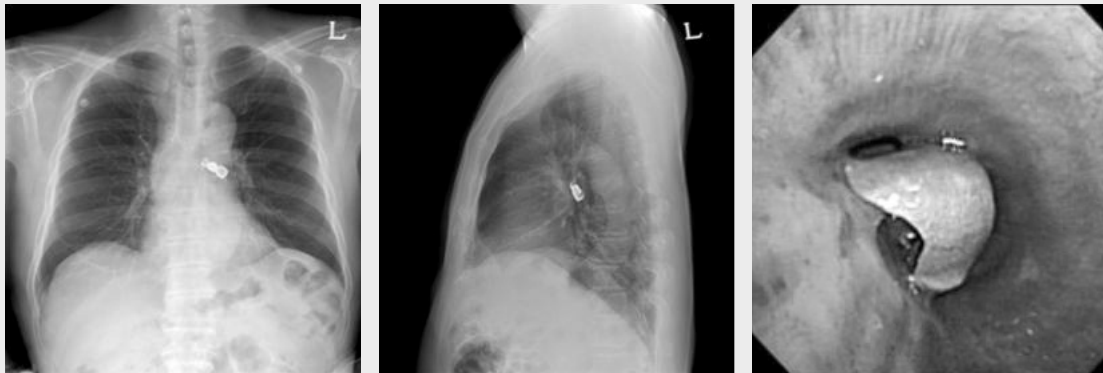

그림 3. 중례 20번 환자의 흉부 방사선 사진 및 기관지 내시경 사진 : 좌측 기관지에 치과 보철물이 위치되어 있음을 알 수 있으며, 기관지 내시경을 시행하여 좌측 기관지를 막고 있는 치과 보철물을 제거하였다.

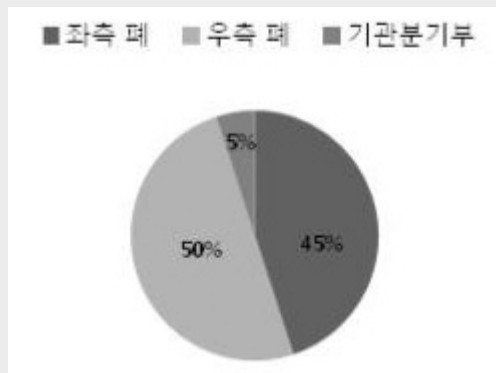


그림 4. 기도로 흡인한 이물질의 위치

표 1. 기도 흡인 시 관찰되었던 증상들

기침(Cough)	13증례
호흡곤란(Dyspnea)	10 증례
가래(Sputum)	5 증례
천명음(Wheezing)	5 증례
객혈(Hemoptysis)	3 증례
흉통(Chest discomfort)	3 증례
악설음(Stridor)	2 증례
피로(Fatigue)	2 증례
두통(Headache)	2 증례
어지러움(Dizziness)	1 증례
인두통(Sore throat)	1 증례
의식변화(Altered mentality)	1 증례

표 2. 기도 흡인 후 시행한 방사선학적 검사

Table 2. 기도 흡인 후 시행한 검사	
Chest PA view	20 증례
Chest Lateral view	18 증례
Chest C-T with enhancement view	8 증례
Chest C-T without enhancement view	1 증례

발생함을 알 수 있었다⁴⁻⁷. Pakso(2012)는 이물질의 기도내 흡인을 조사한 결과, 3세 이하의 소아환자가 전체의 75.5%를 차지하였고, 이중 남자가 61.2%로 여자보다 빈번히 발생한다고 보고했다⁸. Midulla(2005)는 이물질의 기도내 흡인은 2~3세 사이의 남자 어린이에서 흔하게 일어나며, 이물질의 60%는 땅콩과 같은 유기물이라고 보고하였다. 이와같이 3세 이하의 어린이에게 이물질의 기도내 흡인이 자주 발생하는 것은 작은 물건을 입안에 넣는 습관, 식사시 음식물을 저작할 수 있는 능력 부족 등이 있었다⁹. 노인의 경우 미국의 National Safety Council(2003)의 조사를 보면, 이물질의 기도내 흡인 비율이 50세 이상에서 증가하는 것을 볼 수 있었으며, 이것은 고령이 이물질의 기도내 흡인 위험도를 높인다고 볼 수 있었다¹⁰. 이와같이 노인에게 이물질의 기도내 흡인이 자주

발생되는 것은 이들의 감각신경 및 운동신경 반응이 떨어지며, 이로 인해 인후반사 또는 기침반사의 왜곡 및 저하가 나타나기 때문이었다. 또한 노인일수록 뇌혈관계 질환, 신경계 또는 근신경계 질환의 유병률이 높으며 약물 복용이 많았다. 이러한 동반 질환 및 약물 복용으로 인해 연하장애 및 인후반사의 문제가 가중되었다. Nakagawa(2000)의 연구에 따르면 뇌경색 환자에서 연하장애 및 흡인성 폐렴의 비율이 19.8%로 대조군 4.9%에 비하여 4배 높았다¹¹. 알츠하이머 병이나 파킨슨병과 같은 신경계 질환의 초기 증상으로 연하장애가 발생했다. Vergis(2001)에 따르면 항콜린성약물, 항정신성약물, 항불안제를 복용하는 환자에서 연하 및 인후반사의 장애가 나타난다고 설명했다¹². Zitzmann(1999)에 따르면 중추신경계에 이상이 있거나, 안정제, 진정제, 마약성 진통제, 항우울제를 복용하는 환자에서도 이물질의 기도내 흡인율이 높다고 보고했다¹³. 그러나 본 연구에서도 나타나듯이 건강한 성인 환자에서도 이물질의 기도내 흡인은 일어났다¹⁴⁻¹⁷. Limper(1990)의 연구에 따르면 성인에서 발생하는 이물질의 기도내 흡인의 주요 위험군은 알코올 중독 환자, 정신질환자, 의식 저하가 있는 외상환자, 구토반사에 문제가 있거나 예민한 환자라고 설명했다¹⁸. 본 연구에서도 기도내 이물질 흡인 환자 20명 중, 15명이 60세 이상의 고령이었으며, 의과적 병력상 만성폐쇄성폐질환, 폐암, 결핵 등 호흡기 질환을 가진 환자에서 빈번히 발생함을 알 수 있었다(표 3).

세 번째 iatrogenic factor는 대부분 술자의 부주의와 관련이 있었다. Obinata(2011)의 연구에 따르면, 보철물의 시적(8증례, 35%) 및 제거(6증례, 26%) 시 보철물을 놓쳐 이물질이 기도내로 흡인된 경우가 가장 많았다. 치료 부위별로는 혀로 인해 술자의 움직임에 제한이 있고 인두와 가장 근접한 하악구치부를 치료할 때, 18증례의 기도내 이물질 흡인이 발생하여 가장 많은 비율을 차지했다고 보고하였고, positional factor와 관련된 자세로 진료를 시행하

표 3. 이물질 흡인 환자의 성별, 나이, 흡인 이물질, 위험요소, 의과적 병력

Table 3.					
Case No.	성별	나이	흡인한 이물질	위험요소	의과적 병력
1	M	86y	고정성 계속기공의치	Lung cancer	Brochial Asthma, Lung cancer, Angina Pectoris, Benign Prostate Hypertrophy, Hypertension
2	M	61y	떡	Pulmonary Tuberculosis	Lt. Posterior Cerebral Artery infarction, Pulmonary Tuberculosis
3	M	81y	고정성 계속기공의치	Esophageal cancer	Diabetes Mellitus, Hypertension, Benign Prostate Hypertrophy, Esophageal cancer
4	M	70y	생선뼈	none	Hypertension
5	M	77y	파절된 치과용 도재	none	Diabetes Mellitus, Hypertension, Benign Prostate Hypertrophy
6	M	66y	고정성 계속기공의치	Lung cancer, Pulmonary Tuberculosis, Chronic Obstructive Pulmonary Disease	Lung cancer, Pulmonary Tuberculosis, Chronic Obstructive Pulmonary Disease
7	M	55y	임시 치관	none	none
8	F	63y	치아	Vegetative state	Hepatitis B, Liver Cirrhosis
9	M	61y	임프란트 지대주	Pulmonary Tuberculosis	Hypertension, Pulmonary Tuberculosis
10	F	60y	이물질	none	none
11	M	74y	알약	none	Hepatitis B, Stomach cancer, Colon cancer
12	M	23y	임프란트 드라이버	none	none
13	M	17m	콩	none	none
14	M	78y	생선뼈	none	Diabetes Mellitus
15	M	54y	고정성 계속기공의치	none	none
16	M	24m	콩	none	none
17	M	84y	콩	Chronic Obstructive Pulmonary Disease	Hypertension, Chronic Obstructive Pulmonary Disease
18	M	68y	생선뼈	Chronic Obstructive Pulmonary Disease, Lung cancer	Chronic Obstructive Pulmonary Disease, Lung cancer
19	M	79y	임프란트 스크류	none	Benign Prostate Hypertrophy, Osteoarthritis
20	M	71y	고정성 계속기공의치	none	Hypertension, Angina

는 상악구치부(7증례) 및 상악전치부(6증례) 치료가 그 다음으로 호발한다고 보고했다. 마지막으로 임상 의의 경력이 0~5년인 경우 15증례에서 발생했고, 5~10년인 경우 3증례, 10~20년인 경우 1증례, 20

년 이상인 경우 4증례로 나타났다⁴⁾. 본 연구에서도 기도내 흡인된 이물질을 조사한 결과, 치과용 기구 및 재료가 10증례(50%)로 가장 많았으며(그림 1), 이들 중 6증례는 의과적인 위험요소 없이 술자의 부주의함으

로 발생했다.

이물질의 기도내 흡인 시 좌측 기관지보다 우측 기관지가 중심을 기준으로 해부학적으로 더 예각으로 위치하여 잦은 빈도로 발생했다^{19, 20)}. 본 연구에서도 우측 폐에 위치하는 빈도가 좌측에 비해서 1증례 많았지만 큰 차이는 없었다(그림 3). 이는 증례 수가 부족하고 기도내 흡인한 이물질의 크기가 큰 경우, 해부학적인 각도에 영향을 적게 받는 것으로 생각된다.

환자가 이물질의 기도내 흡인의 위험도가 높다면 술자는 이를 예방하기 위한 노력을 해야 한다. 보존치료나 근관치료시 반드시 러버뎀을 사용하며, 이를 사용할 수 없는 치료시 불투과성 물질이 포함된 거즈를 인후 부위에 방어막으로 사용한다. 보존치료나 보철 치료 시 보철물 및 기구를 치실로 결찰하고 밖으로 견인하여 고정한다^{21~25)}. 상악 또는 하악 치료 시 head rest를 올려 기구 및 재료가 협점막으로 들어가서 positional factor의 위험성을 감소시킨다²⁶⁾. 인후반사가 예민한 환자는 다른 환자들보다 upright position으로 치료를 진행하여 반사운동을 줄인다¹³⁾. 마지막으로 술자는 기구 사용시 주의를 기울이며 숙련된 보조인력을 배치하여 위급 상황에 대처할 수 있도록 교육한다. 또한 성능이 좋은 흡인기를 사용하는 것도 이물질의 기도내 흡인을 예방하는데 도움이 된다²⁷⁾.

치과 치료 중, 기구 및 재료가 상부위장관이나 기도로 넘어간 경우 술자는 해결방안을 숙지하고 있어야 한다. 치과 치료 중, 기구 및 재료가 목으로 넘어가면 즉시 환자의 얼굴을 측면으로 돌려서 이물질을 제거하거나, 상체를 20~30도 세운 자세로 이물질을 뱉어내도록 유도한다²⁸⁾. 위의 방법으로 이물질 제거를 실패한 경우, 기도유지와 산소공급을 시행한 후 환자의 증상을 살펴본다. 만약 환자가 증상이 없는 경우에는 응급상황이 아니므로 환자를 안정시킨 후 즉시 의학적 검사가 필요함을 설명하고, 병원으로 옮겨 방사선 사진을 촬영하여 이물질 위치를 확인한다. 만약 환자가 심한 기침, 호흡시 천명, 이물감, 호흡곤란 등의 증상을 보인다면

이는 응급상황으로, 일차적으로 시도할 수 있는 것은 환자의 기침을 유도하고, 등을 4번 치는 Back-slap method나 손으로 복부에 압박을 가하는 Heimlich maneuver 시행해 본다²⁹⁾. 또한 가능하다면 맥길 검자 등과 같은 기구를 이용하여 구강내로 제거를 시도해 본다²⁷⁾. 이와 같은 방법으로도 제거가 안 될 때에는 구강대 구강 호흡법을 실시하여 이물을 좌, 우측 어느 한 쪽 기관지 내로 밀어 넣어 기도를 확보해 주는 것이 중요하다. 만약 이물질이 상기도에 위치하여 위의 방법으로 해결되지 않는 경우, 즉각적으로 기관내 삽관술을 시행하여 기도를 확보하고 자발적 호흡이 유지되고 의식이 유지된 후, 적절한 치료를 시행해야 한다. 만약 기관내 삽관술이 가능하지 않은 경우 기관절개술 또는 윤상갑상연골 절개술을 시행할 수도 있다^{26, 30)}. 가까운 병원으로 이송 후 이물질의 기도내 흡인 진단을 위하여 병력과 증상을 확인하고, 이학적 검사로서 청진상 호흡음의 약화 여부를 판단한 후, 흉부 방사선 사진을 찍는다. 방사선 불투과성 물질은 흉부 방사선 사진에서 명확하게 그 위치와 크기를 판단할 수 있다. 그러나 음식물과 같은 유기물은 방사선 투과성으로 흉부 방사선 사진에서 나타나지 않는 경우가 종종 있다. 이런 증례에서는 공기포획(air trapping), 무기폐, 폐쇄성 폐렴과 같은 방사선학적 이상 소견을 바탕으로 진단한다. 만약 흉부 방사선 사진이 정상이나 이물질의 기도내 흡인이 의심되는 환자, 또는 지속적인 호흡기계 증상 및 재발성 폐렴을 호소하는 경우 흉부 컴퓨터 단층 영상을 촬영한다. 흉부 컴퓨터 단층 영상은 흉부 방사선 사진에 비해 민감도는 높으나 항상 특이도를 보이는 것은 아니다. 또한 인공음영(motion artifact)에 의한 영상의 질이 떨어지는 경우, 각각의 영상 단면보다 작은 이물질이 흡인된 경우는 영상에서 이물질을 발견 못하는 경우가 발생한다. 이런 경우 기관지 내시경술을 통한 검사를 시행하게 된다²⁶⁾. 본 연구에서도 기도내 이물질 흡인으로 병원에 내원한 모든 환자에서 흉부 방사선 사진을 촬영하였으며, 9명(45%)은 흉부 컴퓨터

단층 촬영을 추가로 시행하였다. 이를 바탕으로 이물질의 기도내 흡인을 진단하고 이물질의 위치와 크기를 확인하였다(표 2).

기도내 흡인으로 진단되었다면 기관지 내시경술을 첫 번째로 선택한다. 굴절성 기관지 내시경술로 이물질을 제거 할 수 없는 경우 전신마취 하에 비굴절성 기관지 내시경술을 시행한다¹⁷⁾. 위의 방법으로 제거가 안될 경우 마지막 방법으로 개흉 수술을 시행한다²⁾. 본 연구에서는 기도내 이물질 흡입을 주소로 내원한 모든 환자의 이물질을 기관지 내시경술을 통하여 제거

하였으며 개흉 수술은 시행하지 않았다.

치과 치료시 발생하는 이물질의 기도내 흡인은 대부분 술자 및 보조자의 부주의와 예방책 결여로 일어나며 이것은 치명적 합병증을 유발할 수 있는 위험한 상황이다. 따라서 이물질의 기도내 흡인 위험성이 높은 환자를 치료하거나, 빈도가 높은 보존 또는 보철 치료를 시행할 때는 예방법을 반드시 시행해야 한다. 또한 이물질의 기도내 흡인에 의한 응급상황이 발생한 경우 대처 방안을 모색하여 신속히 대응하는 것이 중요하다.

참 고 문 헌

- Susini G, Pommel L, Camps J. Accidental ingestion and aspiration of root canal instruments and other dental foreign bodies in a French population. *Int Endod J*. 2007 Aug;40(8):585-9
- Ulku R, Bařkan Z, Yavuz I. Open surgical approach for a tooth aspirated during dental extraction: a case report. *Aust Dent J* 2005 Mar;50(1):49-50.
- 김규문. 최신 치과치료의 응급처치: 제2판. 지성출판사. 1992
- Obinata K, Satoh T, Towfik AM, Nakamura M. An investigation of accidental ingestion during dental procedures. *J Oral Sci*. 2011 Dec;53(4):495-500.
- Ayed AK, Jafar AM, Owayed A. Foreign body aspiration in children: diagnosis and treatment. *Pediatr Surg Int* 2003 Aug;19(6):485-488.
- Pingarión Marín L, Morán Soto MJ, Sánchez Burgos R, Burgueño Gardá M. Bronchial impaction of an implant screwdriver after accidental aspiration: report of a case and revision of the literature. *Oral Maxillofac Surg* 2010 Mar;14(1):43-7.
- Sasaki Y, Maruyama S, Sogo M. Two cases of severe motor and intellectual disabilities with dental foreign bodies in digestive tracts. *Rinsho Shoni Igaku* 2007 Aug;55:41-43.
- Paksu S, Paksu MS, Kilic M, Guner SN, Baysal K, Sancak R, Ozturk F. Foreign body aspiration in childhood: evaluation of diagnostic parameters. *Pediatr Emerg Care*. 2012 Mar;28(3):259-64
- Midulla F, Guidi R, Barbato A, Capocaccia P, Foreza N, Marseglia G, Pifferi M, Moretti C, Bondi E, De Benedictis FM. Foreign body aspiration in children. *Pediatr Int*. 2005 Dec;47(6):663-8.
- National Safety Council. Leading Causes of Death: An Excerpt of Injury Facts. Chicago, IL, National Safety Council Press, 2003, pp 10?15.
- Nakagawa T, Sekizawa K, Nakajoh K, et al. Silent cerebral infarction: a potential risk for pneumonia in the elderly. *J Intern Med* 2000;247:255-259.
- Vergis EN, Brennen C, Wagener M, et al. Pneumonia in long-term care: a prospective case-control study of risk factors and impact on survival. *Arch Intern Med* 2001;161:2378-2381.
- Zitzmann NU, Elsasser S, Fried R, Marinello CP. Foreign body ingestion and aspiration. *Oral Surg Oral Med Oral Pathol Oral Radiol Endod* Dec 1999;88(6): 657-660.
- Zubairi AB, Haque AS, Husain SJ, Khan JA. Foreign body aspiration in adults. *Singapore Med J* 2006 May;47(5):415-8.
- Debeljak A, Sorli J, Music E, Kecelj P. Bronchoscopic removal of foreign bodies in adults: experience with 62 patients from 1974?1998. *Eur*

참 고 문 헌

- Respir J 1999 Oct;14(4):792-5.
16. Lan RS. Non-asphyxiating tracheobronchial foreign bodies in adults. *Eur Respir J* 1994 Mar;7(3):510-4.
 17. Lai YF, Wong SL, Ty Chao, Lin AS. Bronchial foreign bodies in adults. *J Formos Med Assoc* 1996 Mar;95(3):213-7.
 18. Limper AH, Prakash UB. Tracheobronchial foreign bodies in adults. *Ann Intern Med* 1990;112:604-609.
 19. Zerella JT, Dimler M, McGill LC, Pippus KJ: Foreign body aspiration in children: Value of radiography and complications of bronchoscopy. *Journal of Pediatric Surgery* 1998; 33: 1651-4.
 20. Mise K, Jurčev Saviočević A, Pavlov N, Janković S. Removal of tracheobronchial foreign bodies in adults using flexible bronchoscopy: experience 1995-2006. *Surg Endosc*. 2009 Jun;23(6):1360-4.
 21. Pingarron Martin L, Moran Soto MJ, Sanchez Burgos R, Burgueno Garcia M: Bronchial impaction of an implant screwdriver after accidental aspiration: report of a case and revision of the literature. *Oral and maxillofacial surgery* 2010; 14: 43-7.
 22. Al-Rashed MA: A method to prevent aspiration or ingestion of cast post and core restorations. *The Journal of prosthetic dentistry* 2004; 91: 501-2.
 23. Fields RT, Jr., Schow SR: Aspiration and ingestion of foreign bodies in oral and maxillofacial surgery: a review of the literature and report of five cases.
 24. Nakajima M, Sato Y: A method for preventing aspiration or ingestion of fixed restorations. *The Journal of prosthetic dentistry* 2004; 92: 303.
 25. Seals ML, Andry JM, Kellar PN: Pulmonary aspiration of a metal casting: report of case. *Journal of the American Dental Association* 1988; 117: 587-8.
 26. Boyd M, Chatterjee A, Chiles C, Chin R Jr. Tracheobronchial foreign body aspiration in adults. *South Med J*. 2009 Feb;102(2):171-4.
 27. 박원서, 김성태. 치과에서의 이물흡인: 대한치과마취과학회지 2011; 11: 38~44
 28. 전종후, 류수장. 구강내 치료시 연하나 흡입된 이물질의 처치에 관한 치험례: 대한구강악안면성형재건외과학회지 1996; 18: 428-34.
 29. Heimlich HJ. The Heimlich Maneuver: prevention of death from choking on foreign bodies. *J Occup Med*. 1977 Mar;19(3):208-10.
 30. Milton TM, Hearing SD, Ireland AJ. Ingested foreign bodies associated with orthodontic treatment: report of three cases and review of ingestion/aspiration incident management. *Br Dent J*. 2001 Jun 9;190(11):592-6.