

# 무지 형성술 및 전내측 대퇴부 천공지 피판의 연속 술기를 이용한 수부 절단 손상의 재건 - 증례 보고 -

동국대학교 의과대학 일산병원 성형외과학교실

이현직 · 어수락 · 조상헌

— Abstract —

## Reconstruction of Mutilating Hand with Pollicization and Anteromedial Thigh Perforator Free Flap - A Case Report -

HyunJic Lee, M.D., SuRak Eo, M.D., Ph.D., SangHun Cho, M.D., Ph.D.

*Department of Plastic and Reconstructive Surgery Dongguk University International Hospital*

**Purpose:** Thumb reconstruction plays most important role in hand injuries because total loss of a thumb constitutes about 40% disability in the hand. The reconstruction can be accomplished by pollicization, free toe-to-thumb transfer, wrap around procedure and lengthening extraction. However, we sometimes need consecutive or double free flaps in the reconstruction of mutilating hand injuries.

**Methods:** We reconstructed a mutilating hand injury in a 54-years old man. Because of severe crushing injury of right thumb and index fingers, we reconstructed a thumb with pollicization using nearly amputated middle finger. Although it survived completely, the adjacent soft tissues which had been covered by fillet flap from the space past was necrosed on 1 month. We debrided the necrotic tissues and covered it with anteromedial thigh perforator free flap consecutively because he had an anatomical variation in branches of lateral femoral circumflex artery.

**Results:** He had an uneventful postoperative course without any complication such as infection, dehiscence and flap necrosis. Three months later, he had undergone tenolysis and defatting procedure of flap site. He recovered the some amount of grip function and was happy with the result.

**Conclusion:** In severe hand trauma including thumb amputation, thumb reconstruction using pollicization and perforator free flap could be an alternative option. It provides minimal donor site morbidity and an acceptable functional result.

**Key Words:** Mutilating hand, Pollicization, Anteromedial thigh perforator free flap

---

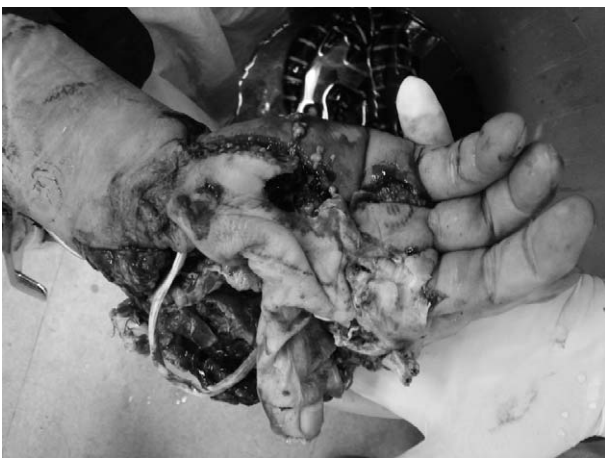※통신저자: 어 수 락  
경기도 고양시 일산동구 식사동814  
동국대학교 일산병원 성형외과  
Tel: 031-961-7342, Fax: 031-961-7347, E-mail: sreo@duih.org

## 서 론

다양한 양상의 수부 손상에 있어서 특히 수 무지의 결손은 수부기능의 40%가 소실되기 때문에 반드시 재건이 필요하다<sup>1</sup>. 수 무지 재건에는 적절한 감각기능, 다른 수지와와의 대립(opposition)을 위한 충분한 길이와 운동성 및 안정성 그리고 적절한 외모와 같은 다양한 요구가 충족되어야 한다. 수 무지 재건술에는 골 성형술(osteoplastic reconstruction), 무지 형성술(pollicization), 유리 족지의 수 무지화(free toe-to-thumb transfer), 둘러 감싸기 시술(wrap-around procedure), 유리 피관을 이용한 재건술 등 다양한 방법이 이용되어 왔다. 이러한 재건 방법의 결정에 있어서는 손상부위, 주위 수지와 연부조직의 손상 정도, 환자의 나이, 직업, 성별 등을 신중히 고려하여야 한다<sup>2,3</sup>. 저자들은 프레스 기계에 의해 손상된 수부를, 중지를 이용한 무지 형성술과 전내측 대퇴부의 천공지 피관의 연속 이중 연결술을 이용하여 성공적으로 재건하였기에 이를 문헌고찰과 함께 보고하고자 한다.

## 증 례

54세 남자 환자로 토목 공장에서 사용하는 프레스 기계에 우측 수부의 절단 손상을 입어 내원하였다. 당시 무지, 검지, 중지의 손가락 동맥이 모두 수장골 수준에서 절단된 상태였고(Fig. 1), 특히 무지, 검지는 압쇄손상이 심해서 재접합이 불가능하여 응급수술로 중지를 무지로

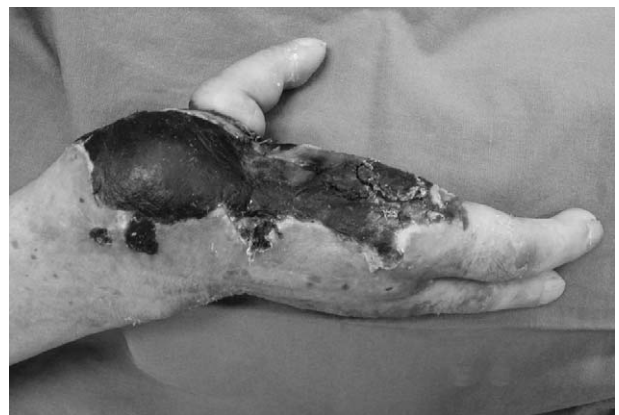

**Fig. 1.** With severe crushing injury in thumb and index finger, we reconstructed thumb using pollicization with middle finger. We replaced FPL and EPL of thumb with FDP and EDC of middle finger, and did arteriorrhaphy, venorrhaphy like replantation.

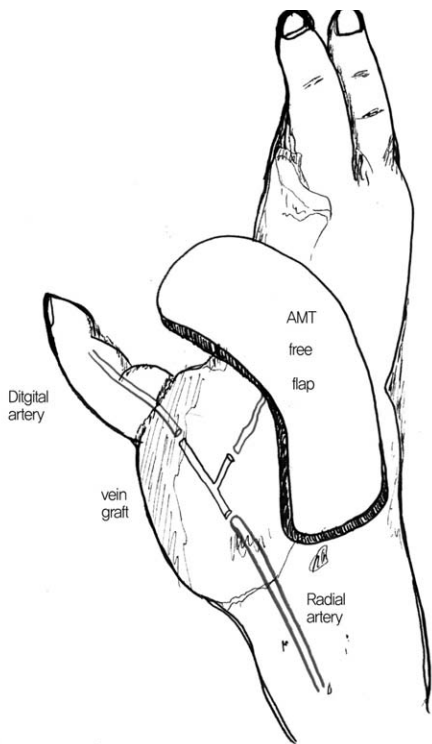
이동시키는 무지 형성술 및 남은 연부조직을 이용한 필렛 피관(fillet flap)을 시행하였다. 제 1 중수골의 개방성 골절에 대해 K-강선으로 고정한 뒤 중지의 지신근 힘줄을 장무지신근 힘줄에 중지의 심수지굴근의 힘줄을 장무지굴근에 각각 연결하고, 중지의 손가락 동맥을 요골동맥에서 무지로 가는 가지에 단단문합술을 시행하였다.

한 달이 경과한 뒤 무지 형성술을 시행한 중지는 생각하였으나, 수장부와 수배부 일부를 포함한 제1수지간부의 피부 괴사가 발생하였다(Fig. 2). 이에 괴사된 피부를 제거하고 전외측 대퇴부 천공지 피관을 거상하여 재건하기로 2차 수술을 계획하였다. 하지만 환자의 외측 대퇴회선 동맥의 변이로 그 동맥의 무명 가지에서 기시하는 전내측 대퇴부의 천공지 피관을 이용하여 재건을 시행하였다. 피관을 거상 후 동맥 문합을 위해 무지 형성술로 이전된 무지의 수지동맥에 단측문합술을 시도하였으나 무지 형성술로 재건한 뒤 연결한 이 부위 동맥의 내경이 좁아져 있고 혈관벽이 두꺼워져 있어 혈류 흐름이 원활하지 않아 요골 동맥의 기시부까지 혈관을 제거하였다. 이 후 좌측 족배부의 피하정맥을 4 cm 가량 Y-모양으로 채취한 뒤 요골동맥과 무지 손가락 동맥 사이에 10-0 Ethilon을 이용하여 단단문합 시행하여 이식하였다(Fig. 3). 전내측 대퇴부 피관의 줄기 동맥을 Y-모양의 이식 정맥 결가지에 단단문합을 하였고, 전내측 대퇴부 피관의 정맥은 요골 동반정맥에 각각 10-0 Ethilon으로 단단문합 하였다.

수술 후 절대 안정을 원칙으로 하였고 짧은 팔 부목으로 유지하였다. 술 후에 피관의 색깔, 모세혈관 재충전 시간, 지속적 허혈 유무를 관찰하였다(Fig. 4). 경과 관찰에서 특이사항 없었고 피관이 잘 정착되어 수술 후 8일째 퇴원하고 외래에서 경과 관찰하였다. 수술 후 3개월째까지 추적관찰 동안 특별한 합병증은 없었다(Fig. 5).



**Fig. 2.** Postoperative 1 month view, the skin and soft tissues around thumb was necrosed.



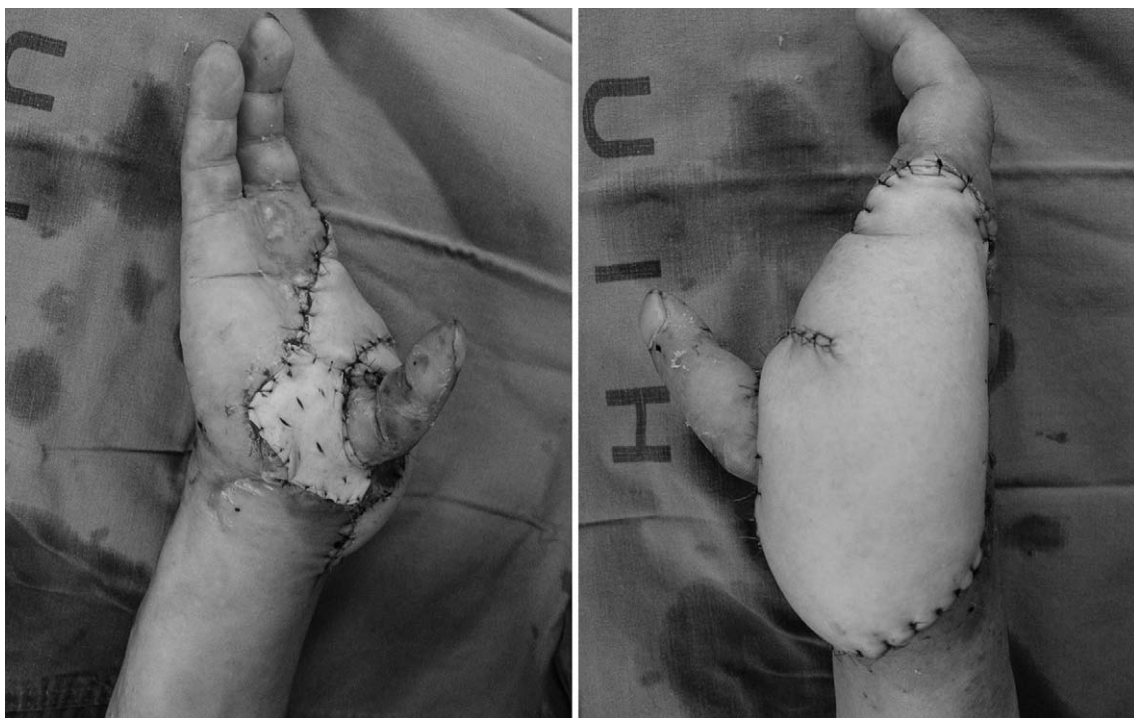
**Fig. 3.** The AMT (anteromedial thigh) free flap was used for reconstruction of necrotic tissue including 1st web space. The vein graft was done as end-to-end anastomosis pattern from radial artery to digital artery. A branch of grafted vein was anastomosed to artery of AMT free flap.

수술 후 3개월째 무지의 굵힘이 충분하지 않고, 피관의 크기가 커서 무지의 건 박리술 및 건 단축술 시행하였고, 피관 재용적술도 함께 시행하였다. 이후 무지의 굴곡이 원활하였으며, 피관의 크기도 줄어 미용적, 기능적으로 우수한 결과를 보였다.

### 고 찰

다발성 수부 손상 시, 수 무지의 역할이 가장 크기 때문에 수 무지의 재건술은 반드시 필요하다. 수 무지 재건술의 필수조건으로서 적당한 감각, 강한 저항에 견딜 수 있는 안정성, 통증이 없어야 한다는 점과 특히 정상 수지와 동일한 길이를 유지하여야 하며 재건된 수 무지의 관절에 운동성이 있어야 한다는 점 등을 고려하여야 한다<sup>4</sup>.

수부의 기능은 크게 집게 동작과 수장파악으로 나뉘는데, 전자는 수 무지와 다른 수지들의 첨부 사이에서 일어나는 것으로 다른 수지와 대립할 수 있는 거의 정상적인 길이의 수 무지가 요구되며, 후자는 물체를 수장부에 대해 수지가 쥐는 것으로 운동력이 있는 관절들이 요구된다. 이와 같이 수부의 기능에 있어서 수 무지의 재건방법은 무지 형성술, 골 성형 재건술, 유리 피관을 이용한 재건술, 족지의 수 무지화, 돌려 껍침 시술 등 다양하며, 환자에 따라 이 중 한가지 또는 두 가지 이상을 같이 병행하여 쓰기도 한다. 또한, 경직된 수 무지는 집게기능에



**Fig. 4.** Immediate postoperative view, show the defect was covered with AMT free flap completely.

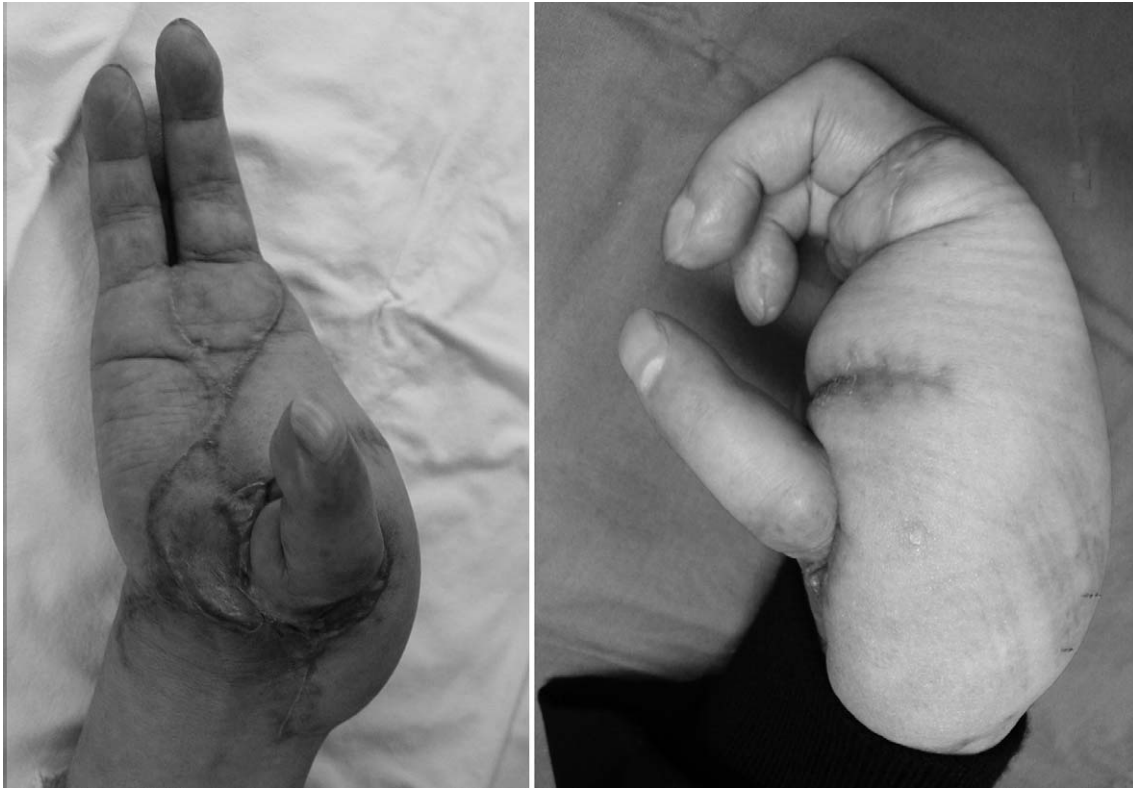

Fig. 5. Postoperative 3 months view, there was no complication and the patient was satisfied with the final result.

장애가 있고, 내전된 수 무지는 파악기능에 장애가 있으며, 너무 길이가 긴 수 무지는 주먹을 쥐었을 때 돌출 되는 현상이 있으므로 이러한 것을 모두 고려하여 수 무지 재건 시 같이 교정하여야 한다<sup>2</sup>.

무지 형성술은 수 무지의 결손을 재건하기 위해 한 수지를 수 무지의 위치로 전이시키는 방법으로 모든 수지로부터 가능하다. 장점은 배부정맥을 보존할 수 있고, 수지 굴근의 힘줄과 신경 및 혈관이 각을 지게 하거나 교차됨이 없이 전이 할 수 있으며, 제일수지간부의 교정이 수배부의 피부판으로도 가능하다는 점이다. 무지 형성술을 통해 재건된 무지는 안정성, 적절한 길이, 정상 감각기능 그리고 만족할 만한 힘을 가질 수 있지만 단점으로는 운동제한이 있으며, 수장부의 폭이 좁아지고, 외모상 좋지 않다는 점이다<sup>5,6</sup>.

수부 기능의 회복에 필수적인 건 및 인대의 활주를 위해 잠재적인 공간을 제공하고 관절 운동을 회복시켜 줄 수 있는 재건 방법으로 유리 피판술은 한번에 모든 결손 조직의 복원을 가능하게 할 수 있다. 본 증례에서 저자들은 2차 수술에서 수부의 미세 재건술을 위해 술전 전외측 대퇴부 천공지 유리 피판술을 계획하였지만 술중 뜻하지 않게 전내측 대퇴부 천공지 유리 피판술로 수술을 시행하여 제일수지간부를 포함한 연부조직의 과사부위를 복원하

였다. 전내측 대퇴부 유리 피판술은 전외측 대퇴부 유리 피판 거상 시 드물게 발생할 수 있는 천공분지의 문제점 발견 시 가장 유사한 피부범위를 이용할 수 있고 대체혈관경의 탐색이 용이하며, 술 중 가장 손쉽고 유용하게 대체할 수 있는 피판술이다<sup>7</sup>.

1983년 Baek 등<sup>8</sup>과 1984년 Song 등<sup>9</sup>이 전외측, 전내측, 후측 대퇴 천공지 유리 피판을 처음 소개한 이래 초기에는 그 유용성에 대하여 잘 알려지지 않았으나, 미세수술 슬기의 발달과 함께 특히 전외측 대퇴근막 유리 피판은 1993년 Koshima 등<sup>10,11</sup>에 의해 다시 소개되면서 여러 가지 방법으로 임상 적용이 확대되었고 많은 장점으로 점차 다양한 용도로 사용이 가능하게 되었으며, 최근에는 많은 술자들이 연부조직 재건 시 첫 번째로 고려하는 피판이다. 또한, 수부 및 상지의 연부조직 결손에는 얇은 피판이 미용 및 기능적인 측면에서 아주 중요한데, 가끔은 피판 축소술이 필요한 경우도 있지만, 이런 점에서 여러 다른 피판술과 비교해 볼 때 천공지 유리 피판이 유리하다고 할 수 있다<sup>12</sup>.

수부의 조직 결손을 가진 환자의 수술을 계획할 때 재건할 주위의 특징, 즉 결손부에 적당한 피판의 두께와 범위, 신경 및 근육 등의 중반 재건 필요성을 확인하는 것이 중요하다<sup>13</sup>. 이러한 점을 고려할 때 전내측 대퇴부 천

공지 유리 피판은 혈관 손상이 동반된 광범위한 연부조직 재건 시에 공여부의 주요 혈관을 보존하면서도 결손 부위의 필요에 따라 다양한 크기와 다양한 조건에 맞게 사용할 수 있는 유용한 피판이다<sup>14</sup>.

본 증례에서 유리 피판술을 하면서 정맥이식을 이용하였는데, 이는 이식된 피판 및 무지로의 원활한 혈류 공급을 위해서였다. 무지 형성술에 의해 재건된 무지의 혈류 공급을 유리 피판이 나눠 사용해야 되므로 혈류 공급이 원활치 않으면 이식된 피판의 괴사 가능성이 높아지기 때문이다. 수부재건에 있어 이미 다양한 방법의 연속술기가 소개되었다<sup>15</sup>. 본 증례에서도 좁아진 내경의 혈관을 제거하고, 이를 정맥이식으로 치환하여 유리 피판에 혈류를 공급하는 방법을 이용하였기에 이를 증례 보고 하고자 한다.

본 증례에서는 무지의 손상이 제 1 중수골 근위부까지 있어서, 유리 족지의 무지화를 시행하게 되면 충분한 무지의 길이를 보존할 수 없었기에 중지와 제 3 중수골을 이용하여 무지 형성술을 이용하게 되었다. 또한 손상 당시 손상된 주변 연부조직을 모두 제거하기보다는 필렛 피판술을 통해 이용하는 것이 유리하다고 판단되었고, 이후 죽은 조직만을 제거하고 전내측 대퇴 피판을 이용하여 재건하였다.

수부의 재건 특히, 수 무지의 재건에 있어서 여러 가지 많은 방법들이 소개되어 있다. 그리고 이번 증례에서도 무지 형성술과 천공지 유리 피판술을 이용한 연속된 2차례의 미세수술을 통해 수 무지의 재건이 가능하였고, 환자도 만족할 만한 결과를 얻을 수 있었다. 이에 수부의 심한 손상이 발생한 환자에게 초기의 적절한 손상 평가 후 그에 적합한 재건술의 선택이 가장 중요하다고 사료된다.

## REFERENCES

- 1) A damson, JE, Horton, CF. Sensory rehabilitation if the injured thumb. *Plast Reconstr Surg.* 1967; 40: 53.
- 2) Campbell DA. Reconstruction of the thumb. *J Bone Joint Surg.* 1960; 42-B: 444.
- 3) Verdan C. The reconstruction of the thumb. *Surg Clin N Am.* 1968; 48: 1033.
- 4) Green, DP. *Operative hand surgery.* Churchill Livingstone, New York, Edinburgh, London and Melbourne. 1982; 1563-1618.
- 5) Buck-Gramcko D. Thumb reconstruction by digital transposition. *Orth Clin N Am.* 1977; 8: 329.
- 6) Harkins L.C.P.D., John L.C. Digital transposition in the injured hand. *J Bone Joint Surg.* 1972; 54-A: 1064.
- 7) Park JU, Eo SR, Cho SH. Reliability of the anterior thigh free flap for reconstruction of the extremities. *J Korean Microsurg Soc.* 2007; 16:39.
- 8) Baek SM. Two new cutaneous free flaps: the medial and lateral thigh flaps. *Plast Reconstr Surg.* 1983; 71: 354.
- 9) Song YG, Chen GZ, Song YL. The free thigh flap: A new free flap concept based on the septocutaneous artery. *Br J Plast Surg.* 1984; 37: 149.
- 10) Koshima I, Fukuda H, Yamamoto H, Moriguchi T, Soeda S, Ohta S. Free anterolateral thigh flaps for reconstruction of head and neck defects. *Plast Reconstr Surg.* 1993; 92: 421.
- 11) Koshima I, Yamamoto H, Hosoda M. Free combined composite flaps using the lateral circumflex femoral system for repair of massive defects of the head and neck regions: An introduction to the chimeric flap principle. *Plast Reconstr Surg.* 1993; 92: 411.
- 12) Naohiro K, Kaneshige S, Yoshiaki H. Microdissected thin perforator flaps: 46 cases. *Plast Reconstr Surg.* 2001; 108: 1197.
- 13) Hyung NY, Jun HL, Tae SL. Reconstruction of wrist and forearm with use of anterolateral thigh free flap in high tension electrical burn patients. *J Korean Soc Microsurg.* 2002; 11: 179.
- 14) Pribaz JJ, Orgill DP, Epstein MD, Sampson CE, Hergrueter CA. Anterolateral thigh free flap. *Ann Plast Surg.* 1995; 34: 585.
- 15) Whitney TM, Lineaweaver WC, Hing DN, Alpert BS, Buncke HJ. Sequential multiple free flap transfers for reconstruction of devastating hand injuries. *Ann Plast Surg.* 1991; 27: 66.